



# CASO DO MÊS

## SOCIEDADE BRASILEIRA DE

### PATOLOGIA

**DEPARTAMENTO DE PATOLOGIA UNIFESP**





junho/08

■ ***ID:***

MLS, 37 anos, negra, do lar, procedente de São Paulo

■ ***QD/HMA:***

Queixa de nódulo mama esquerda há 7 meses com crescimento rápido



- ***AP***

nega

- ***AGO***

Menarca aos 14 anos

IVG IIPN IA

DUM?

Gestação – IG: 27 sem (USG 12)



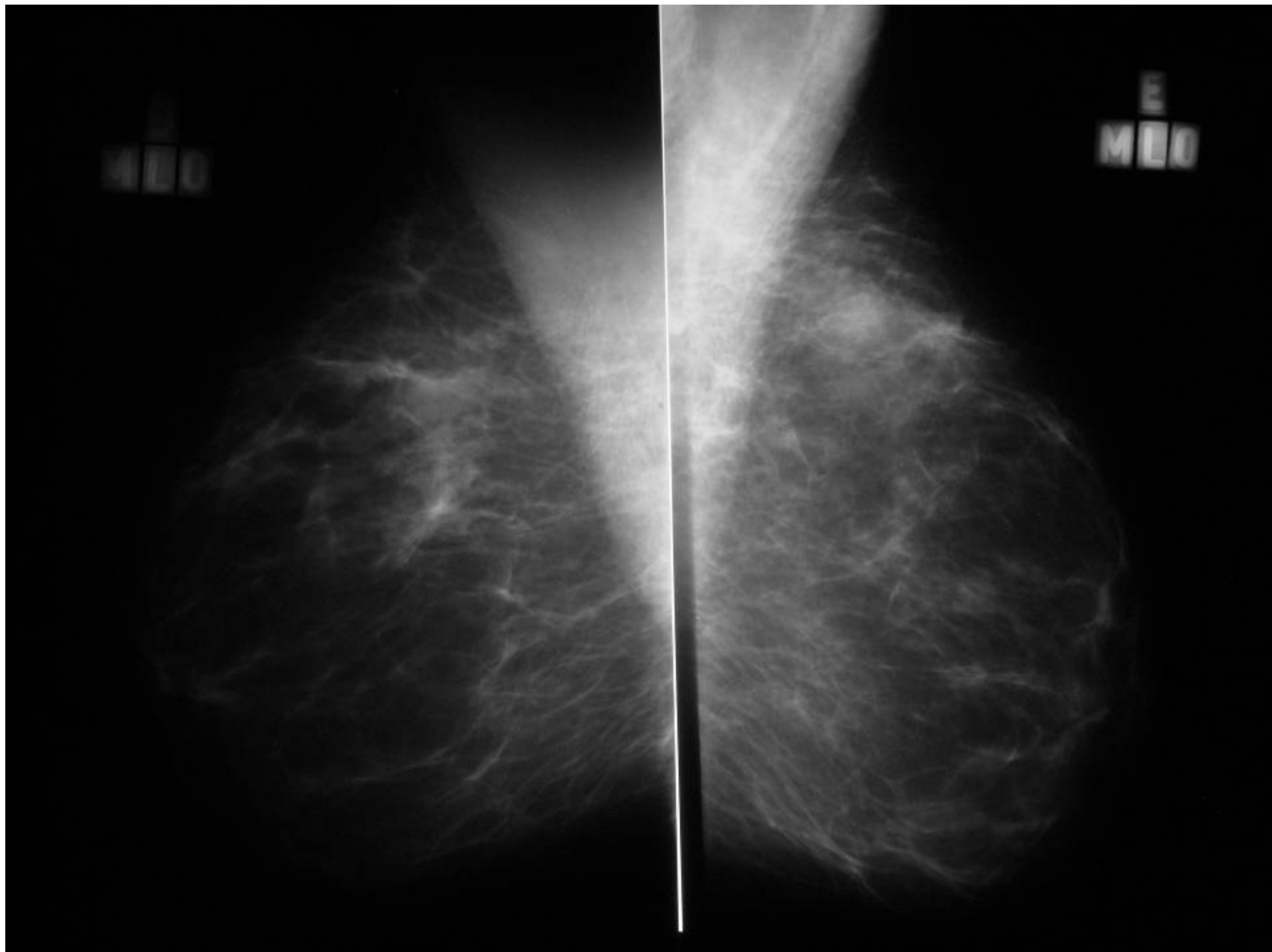
- ***AF***  
nega

- ***Antecedentes mamários***  
nega



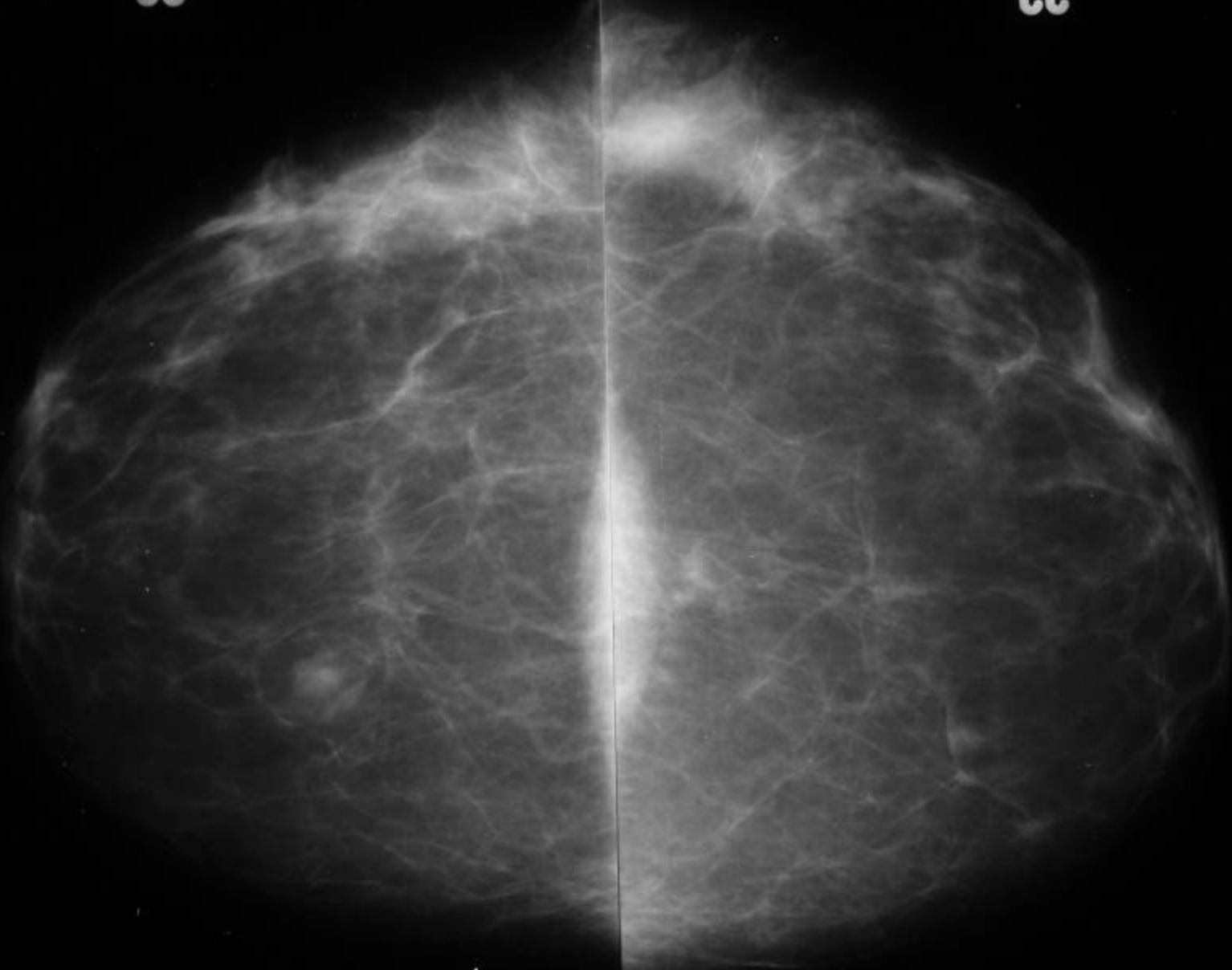
## ■ ***Exame Físico ( Pré Natal – nov/2007)***

Nódulo regular, móvel, 2,0cm em QSL mama esquerda



CC  
L

CC  
R





■ ***MG (05/12/2007)***

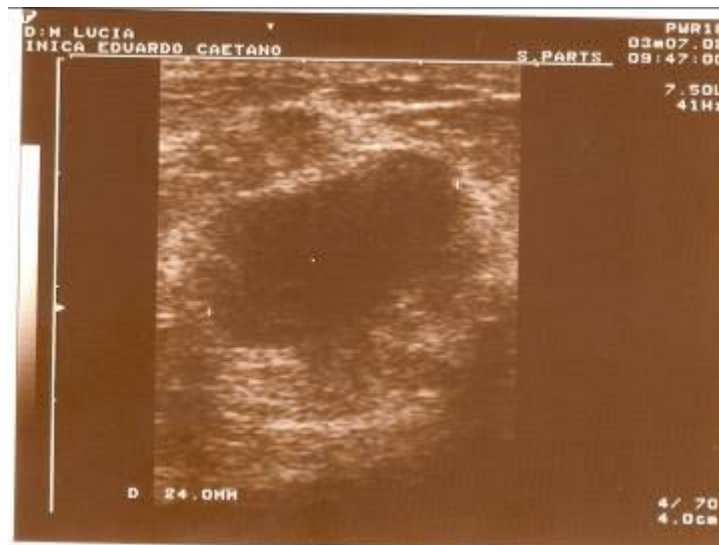Assimetria focal em QSL mama E. Birads O





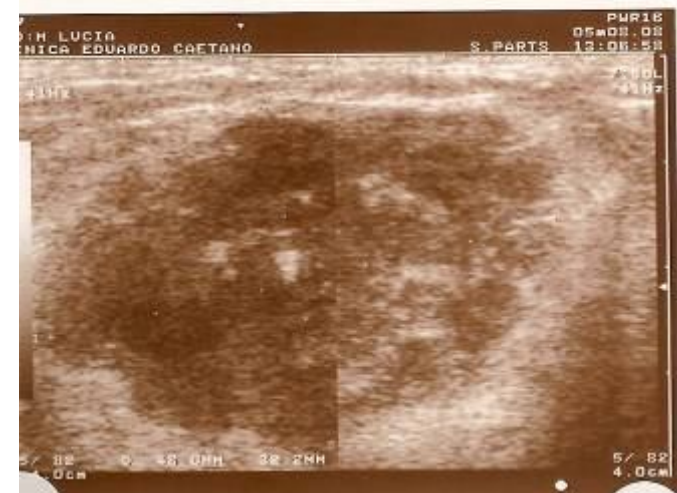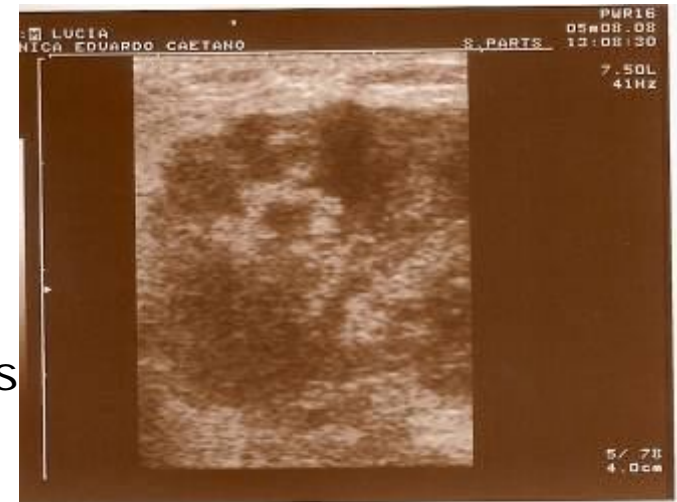- ***USG (16/02/08):***

- Mama E: nódulo sólido de limites regulares, largura maior que altura, hipocóide, 24 x 11mm, QSL mama E





- ***USG (08/05/08):***
  - Imagem nodular de limites irregulares paredes espessadas, conteúdo heterogêneo, presença de pontos e traves grossas, ecogênicas, medindo 48 x 32mm em QSL mama E





## ■ ***Core biopsy***

Lesão de padrão fibroepitelial com estroma mixóide, com atipias. Possibilidades diagnósticas de tumor filódes maligno, sarcoma ou carcinoma metaplásico.



## ■ ***Exame Físico ( junho-2008 )***

Mamas de grande volume

Abaulamento em QSL mama E

Ausência de retrações

Nódulo endurecido, irregular, móvel, 10cm, QSL  
mama E.

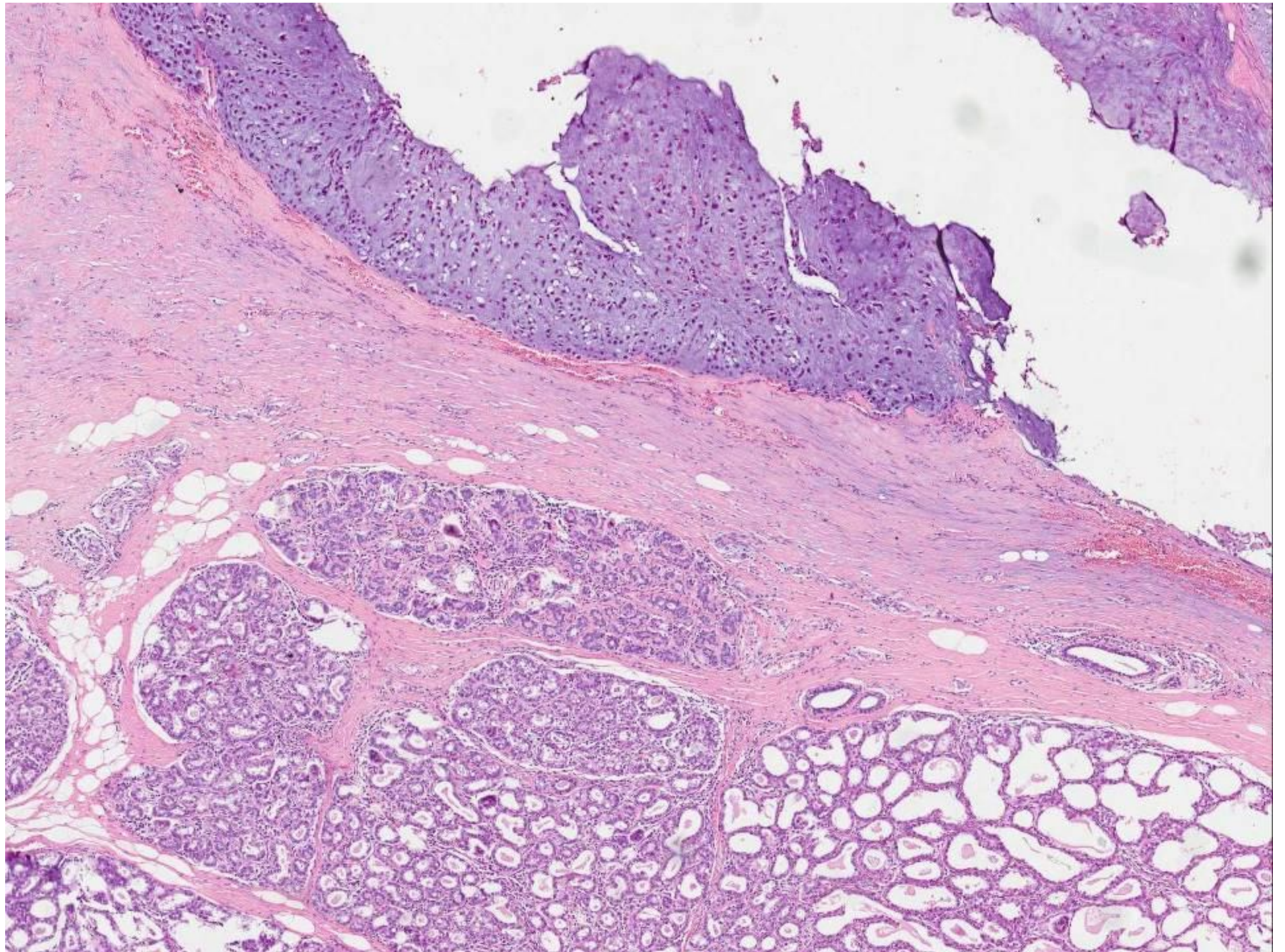
Ausência de fluxo papilar,

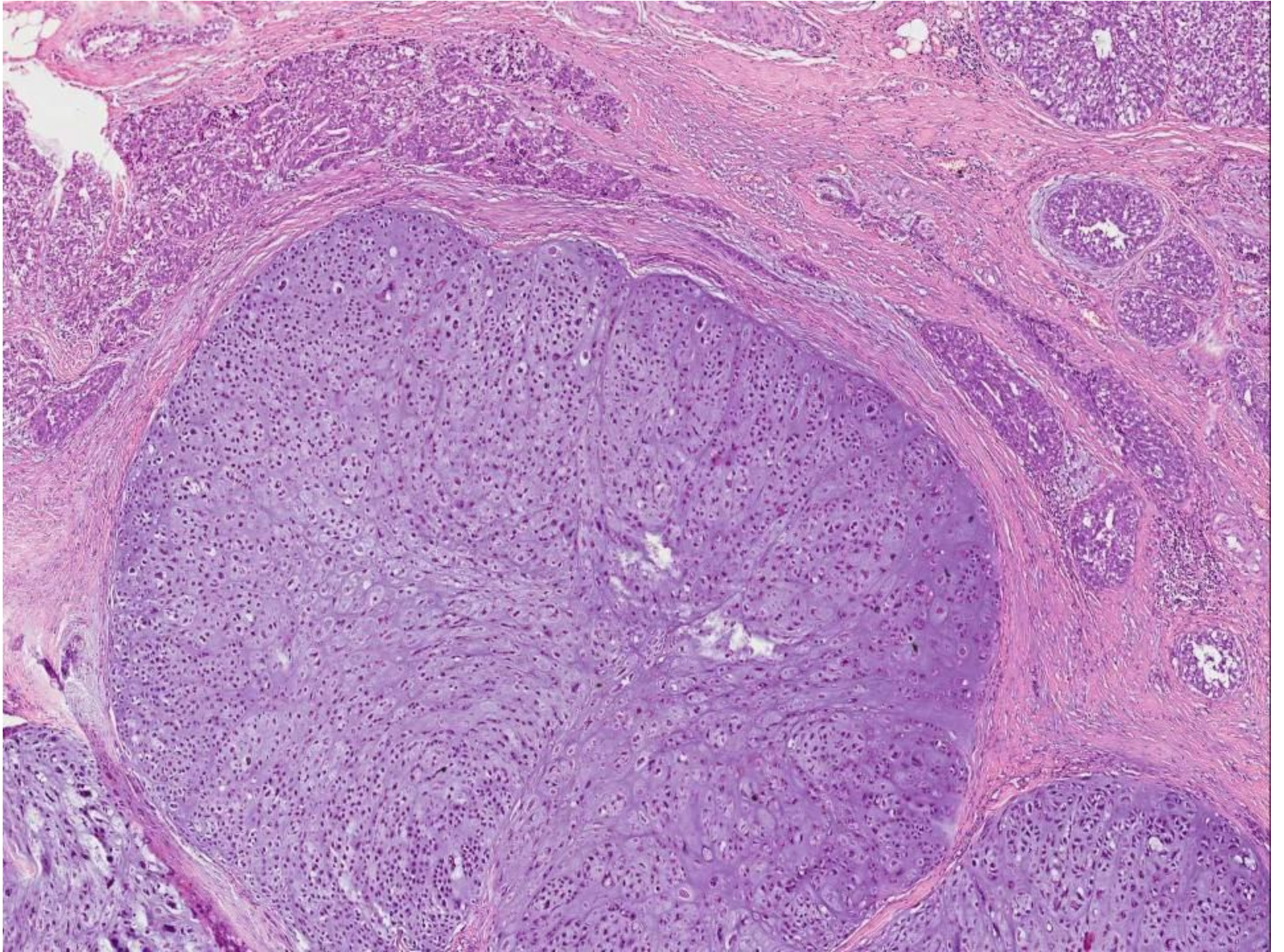
Ausência de linfonodos palpáveis.

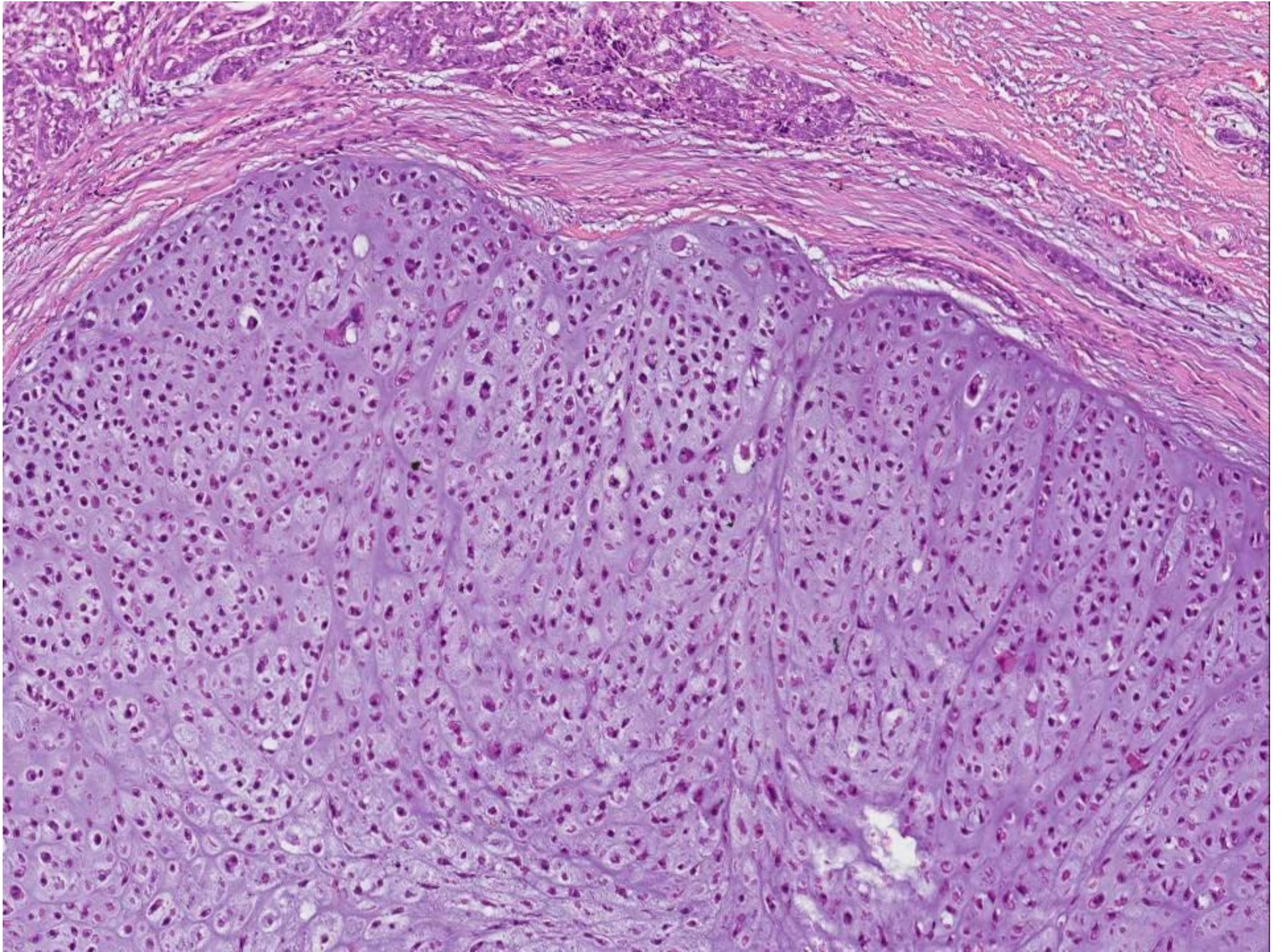


- ***Conduta***

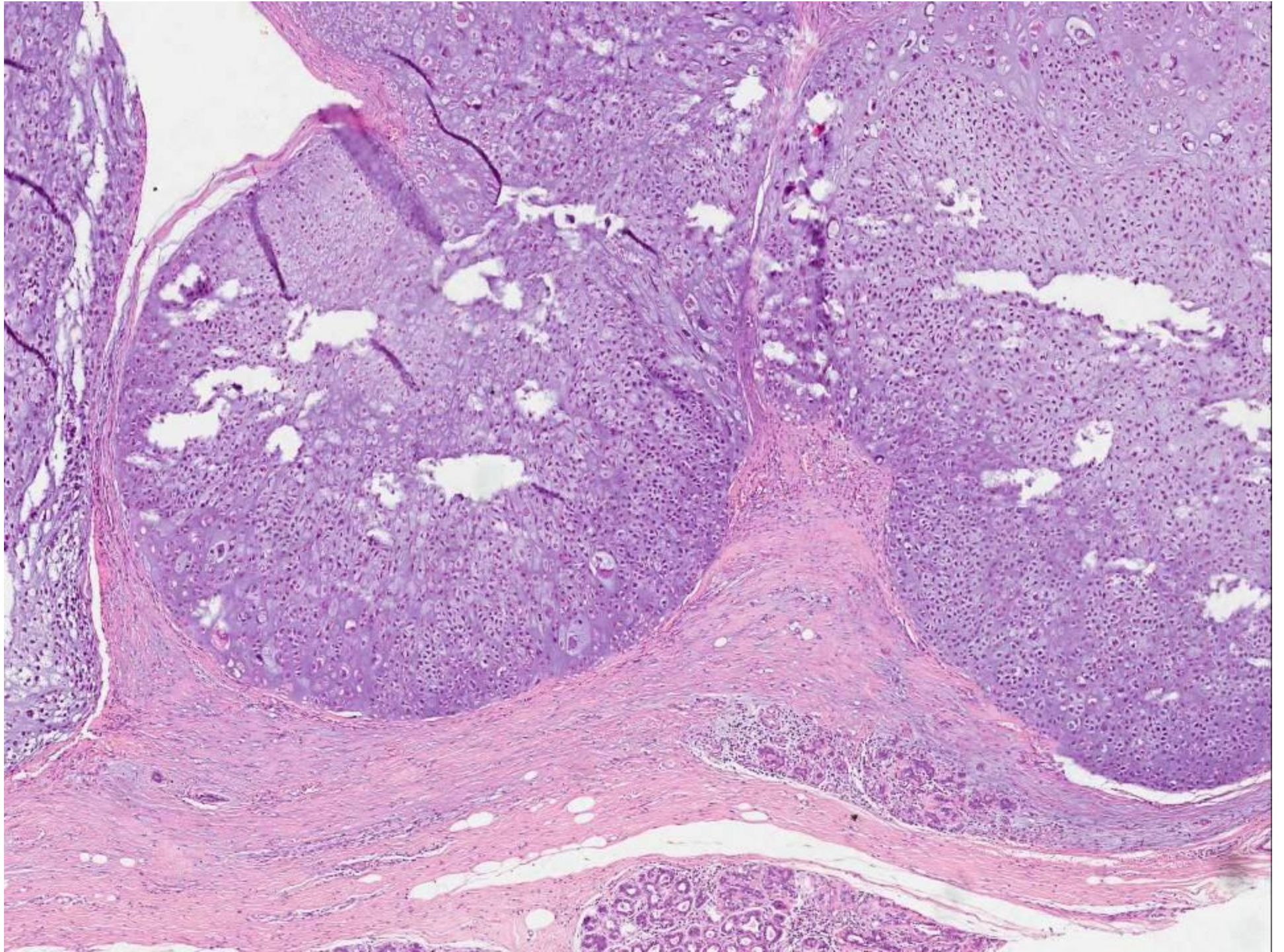
## **Tumorectomia**

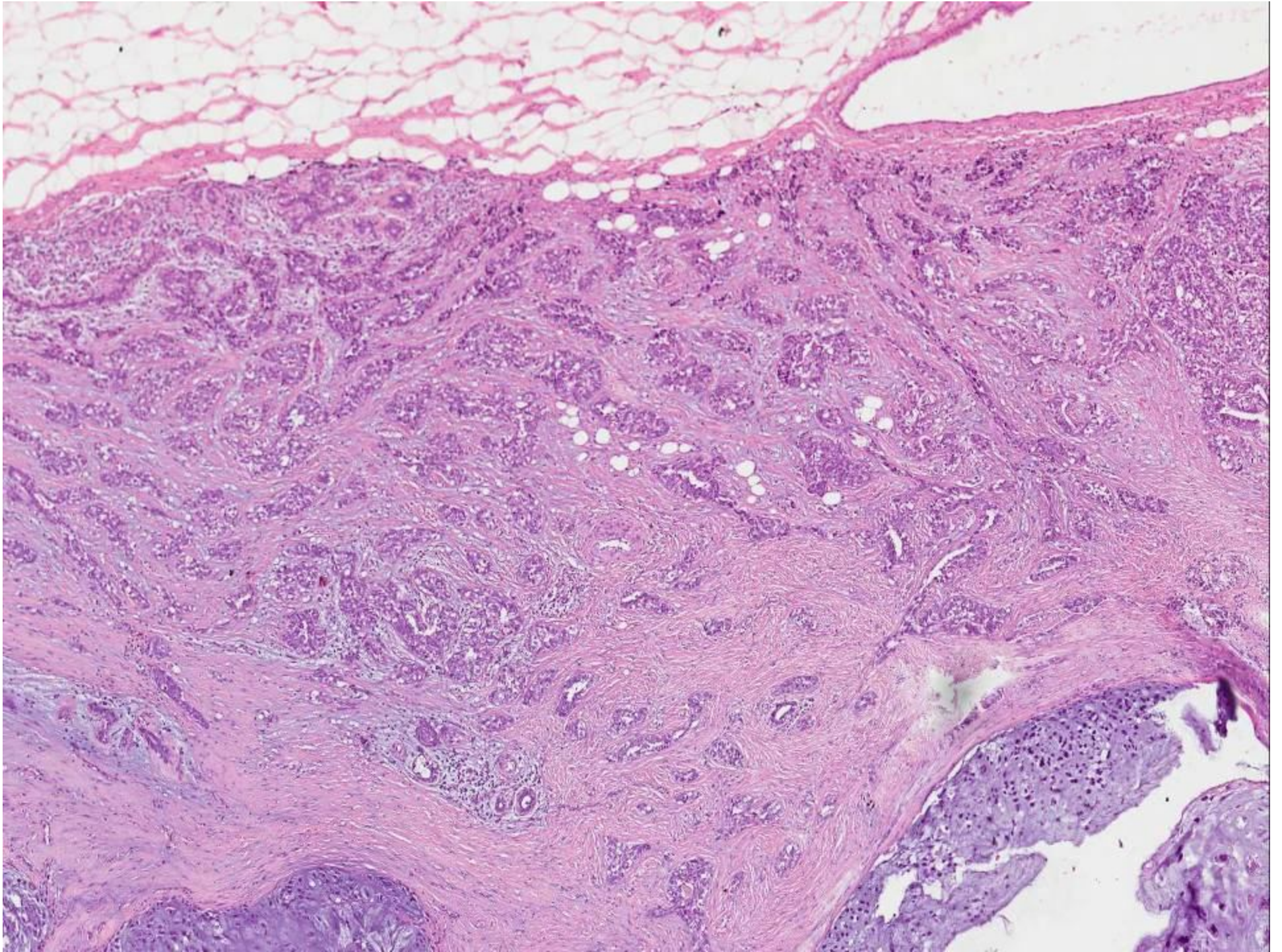


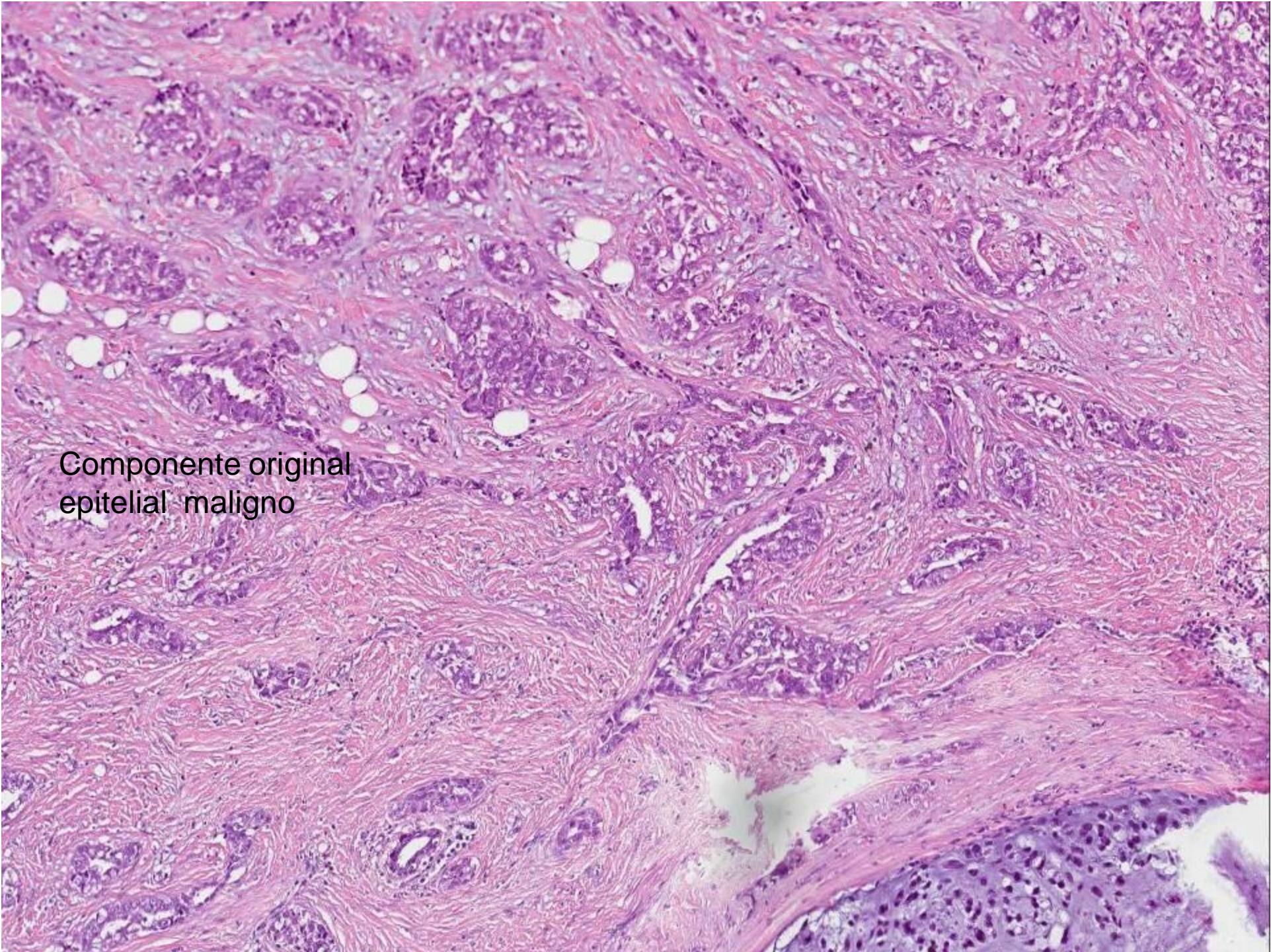












Componente original  
epitelial maligno



■ ***QUAL É O SEU DIAGNÓSTICO?***



- **CARCINOMA METAPLÁSICO DE MAMA** com as seguintes características:
  - Massa tumoral total de 4,9 x 3,0 x 2,9cm
  - Presença de CDI G3, em área de 1,6cm no maior eixo
  - Extenso componente de condrossarcoma de alto grau totalizando o restante da massa tumoral.
  - Cancerização lobular presente
  - Invasão angiolinfática observada
  - Invasão perineural não observada
  - Margens inferior, anterior e profunda coincidentes



- **IMQ**

- RE: negativo Allred 0
- RP : negativo Allred 0
- cerb-B2: negativo 0
- S100: positivo no componente condrosarcomatoso
- 1 A 4: negativo



## ■ ***Conduta***

MRM à E ( IG: 32sem )

Parto cesárea + LT ( IG: 38 sem ): RNT, fem,  
2580g, ap 9/10.

Inibição da lactação



■ **AP:**

- Neoplasia residual em 2 focos, medindo o maior 5,0 x 4,0 x 4,0 constituídos por componente condrossarcomatoso de alto grau
- LN 0/8





## ■ *Conduta*

QT ( 6 x CMF )

RT



# EVOLUÇÃO

- Nódulo pulmonar a Esquerda
- AP:
- Metástase de condrossarcoma
- Atualmente em novo ciclo de quimioterapia com recorrência local no gradeado costal e nódulo pulmonar estável