



CASO DO MÊS

SOCIEDADE BRASILEIRA DE PATOLOGIA

DEPARTAMENTO DE PATOLOGIA UNIFESP





junho/08

■ ***ID:***

MLS, 37 anos, negra, do lar, procedente de São Paulo

■ ***QD/HMA:***

Queixa de nódulo mama esquerda há 7 meses com crescimento rápido



- ***AP***

nega

- ***AGO***

Menarca aos 14 anos

IVG IIPN IA

DUM?

Gestação – IG: 27 sem (USG 12)



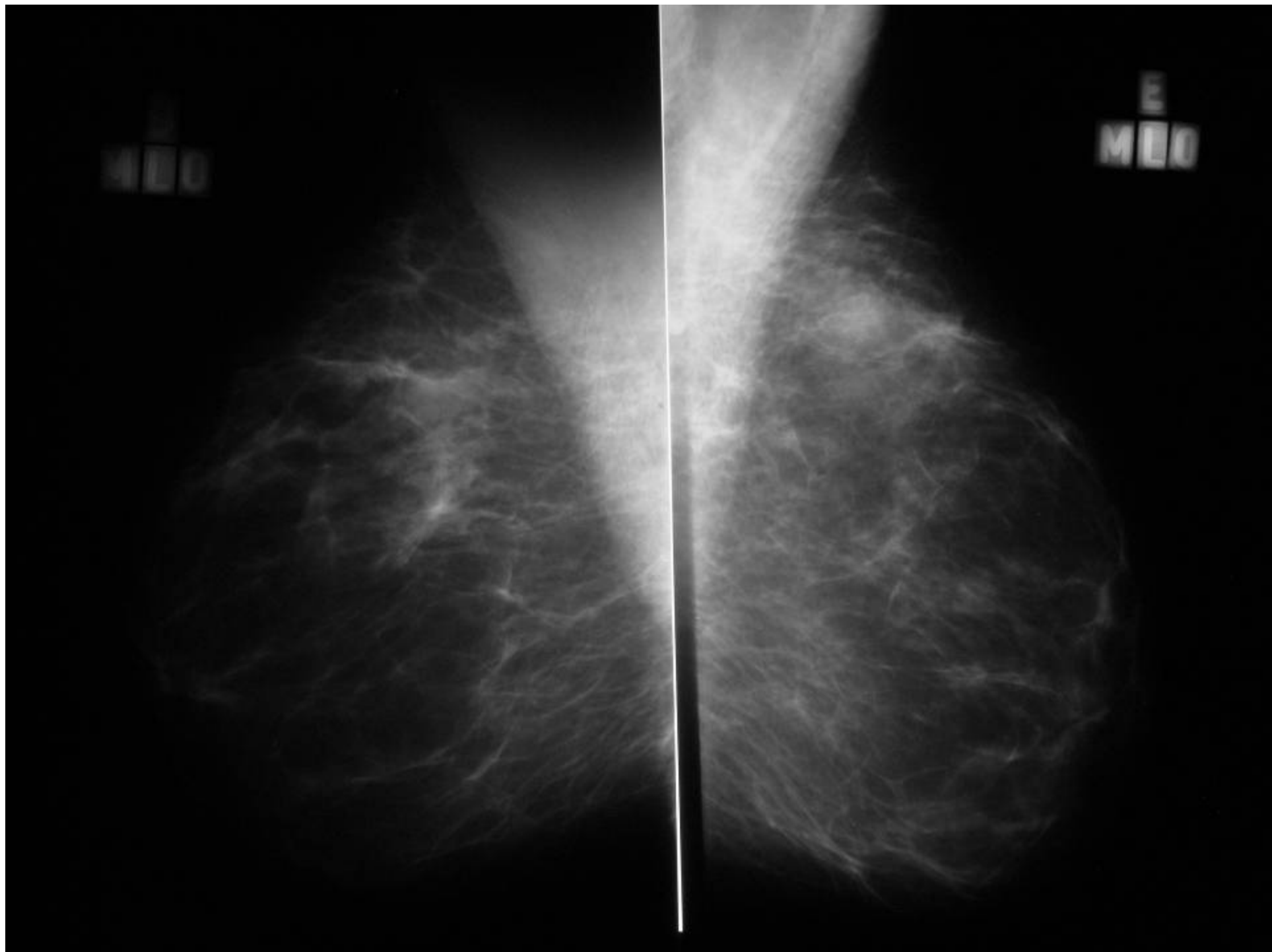
- ***AF***
nega

- ***Antecedentes mamários***
nega



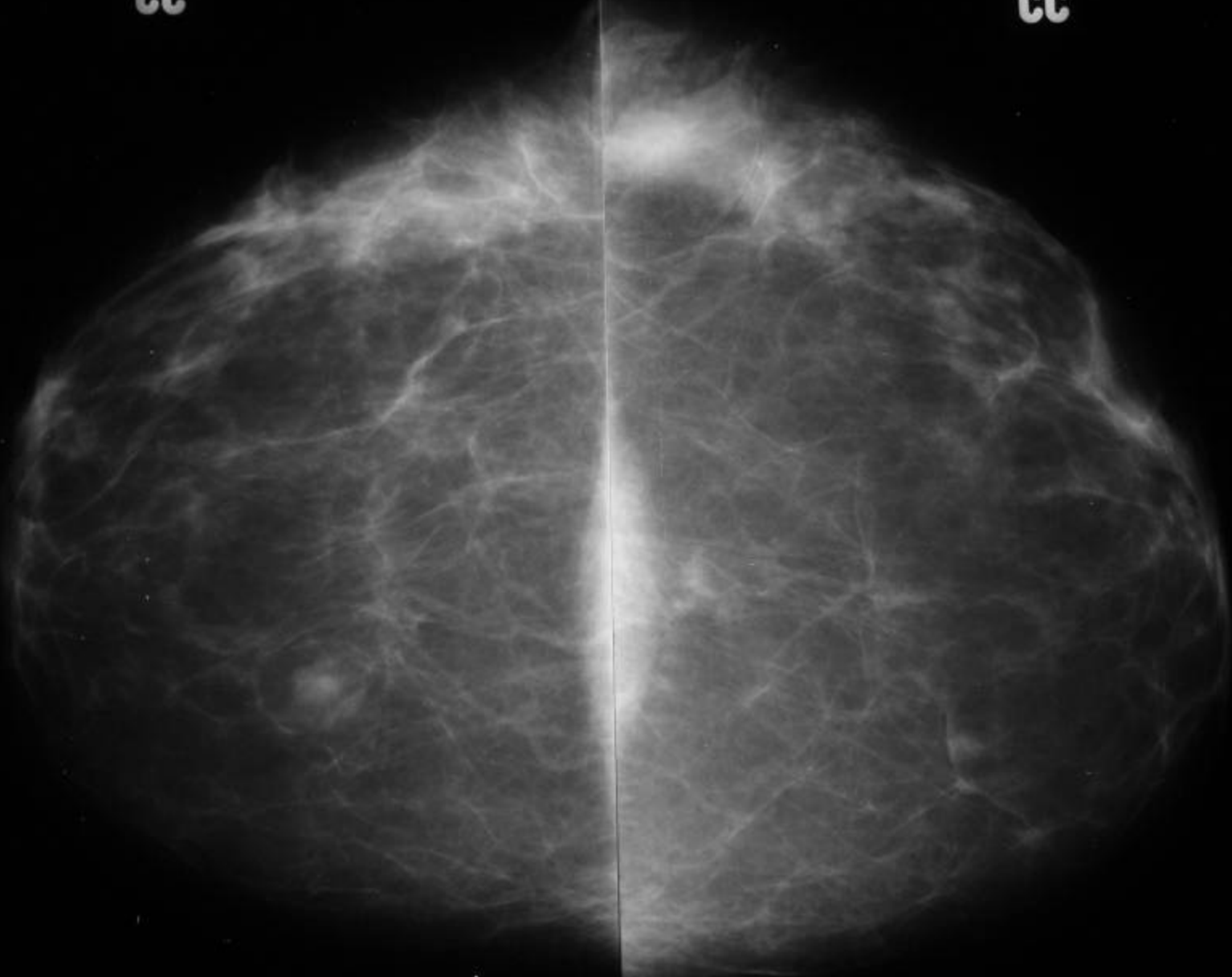
■ ***Exame Físico (Pré Natal – nov/2007)***

Nódulo regular, móvel, 2,0cm em QSL mama esquerda



U
CC

E
CC





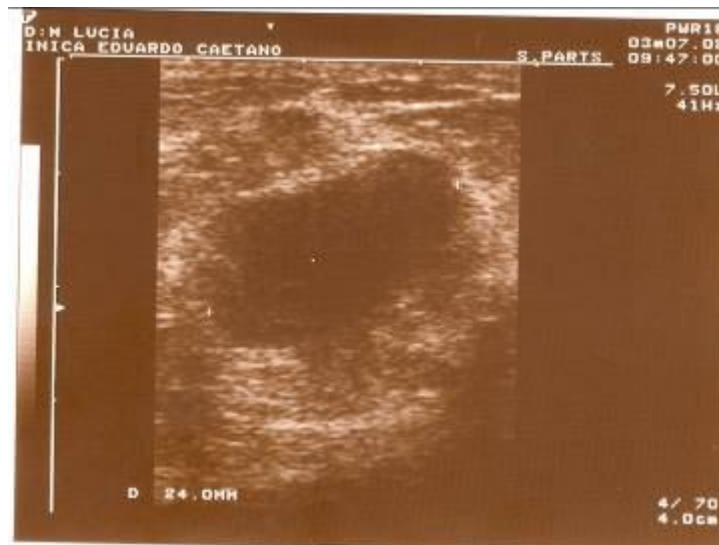■ ***MG (05/12/2007)***

Assimetria focal em QSL mama E. Birads O



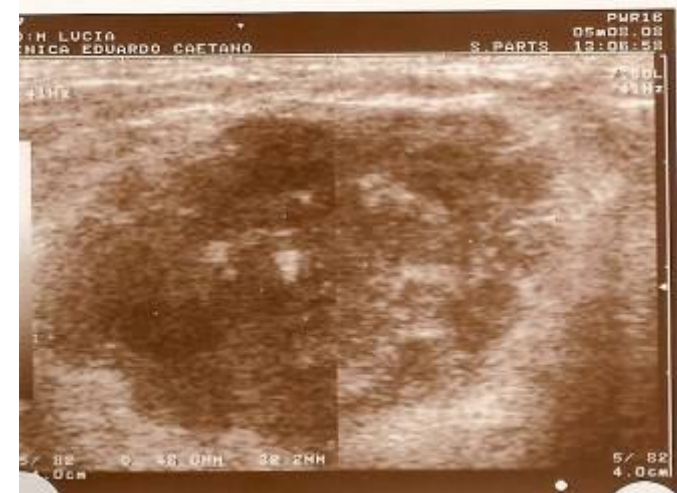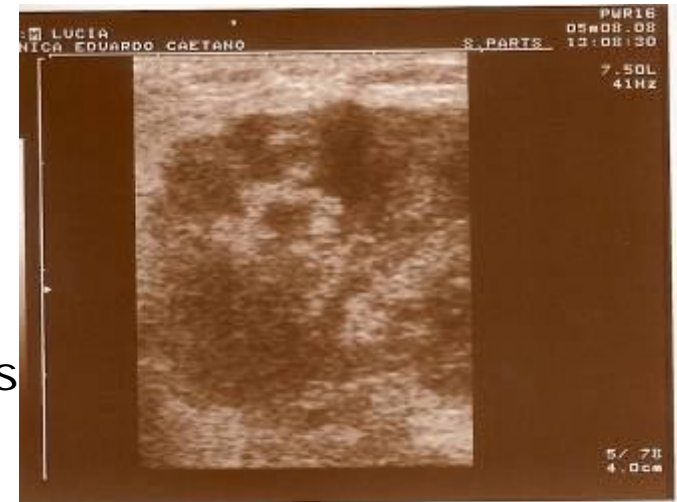- ***USG (16/02/08):***

- Mama E: nódulo sólido de limites regulares, largura maior que altura, hipocóide, 24 x 11mm, QSL mama E





- ***USG (08/05/08):***
 - Imagem nodular de limites irregulares paredes espessadas, conteúdo heterogêneo, presença de pontos e traves grossas, ecogênicas, medindo 48 x 32mm em QSL mama E





■ ***Core biopsy***

Lesão de padrão fibroepitelial com estroma mixóide, com atipias. Possibilidades diagnósticas de tumor filódes maligno, sarcoma ou carcinoma metaplásico.



■ ***Exame Físico (junho-2008)***

Mamas de grande volume

Abaulamento em QSL mama E

Ausência de retrações

Nódulo endurecido, irregular, móvel, 10cm, QSL
mama E.

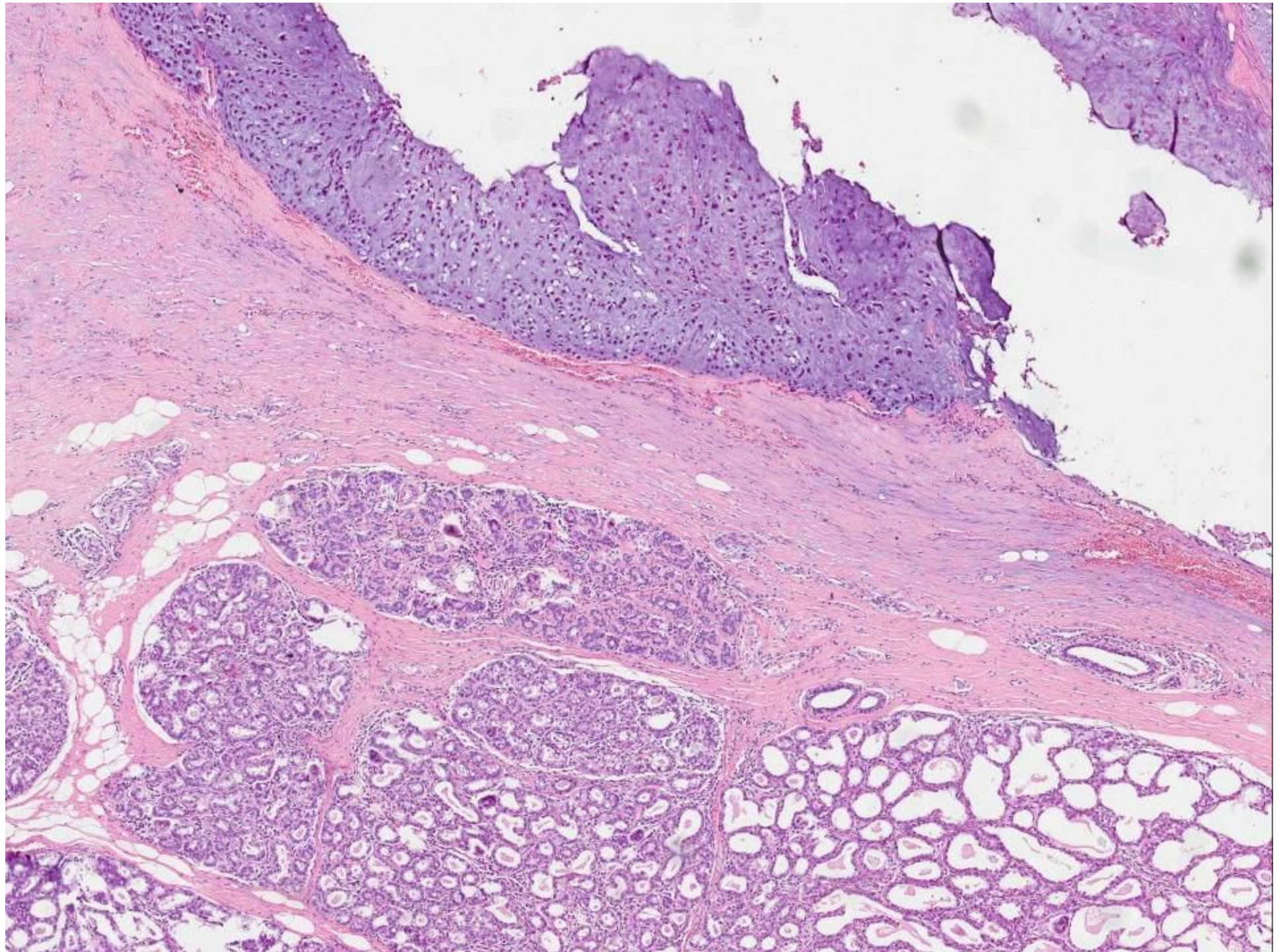
Ausência de fluxo papilar,

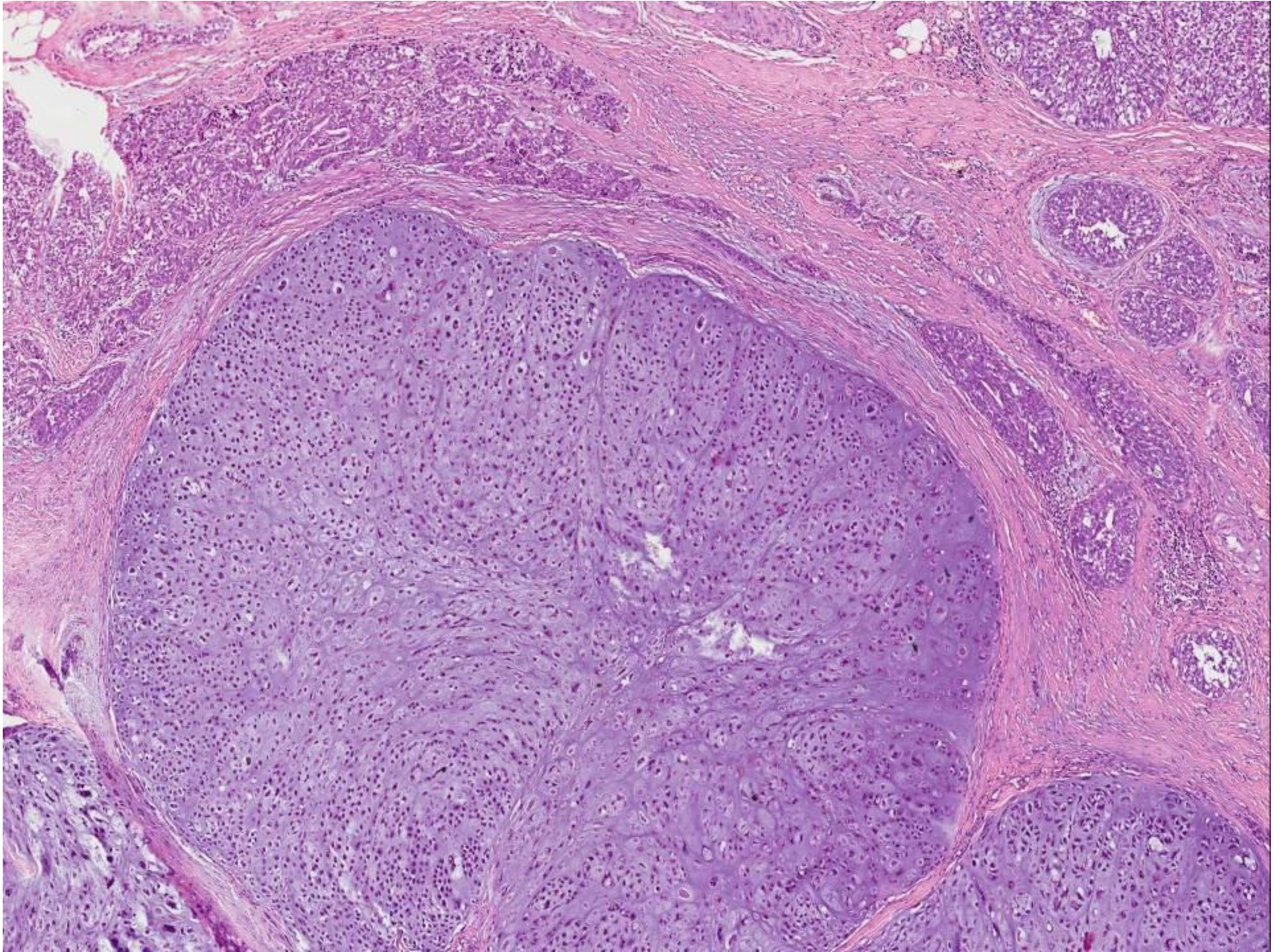
Ausência de linfonodos palpáveis.

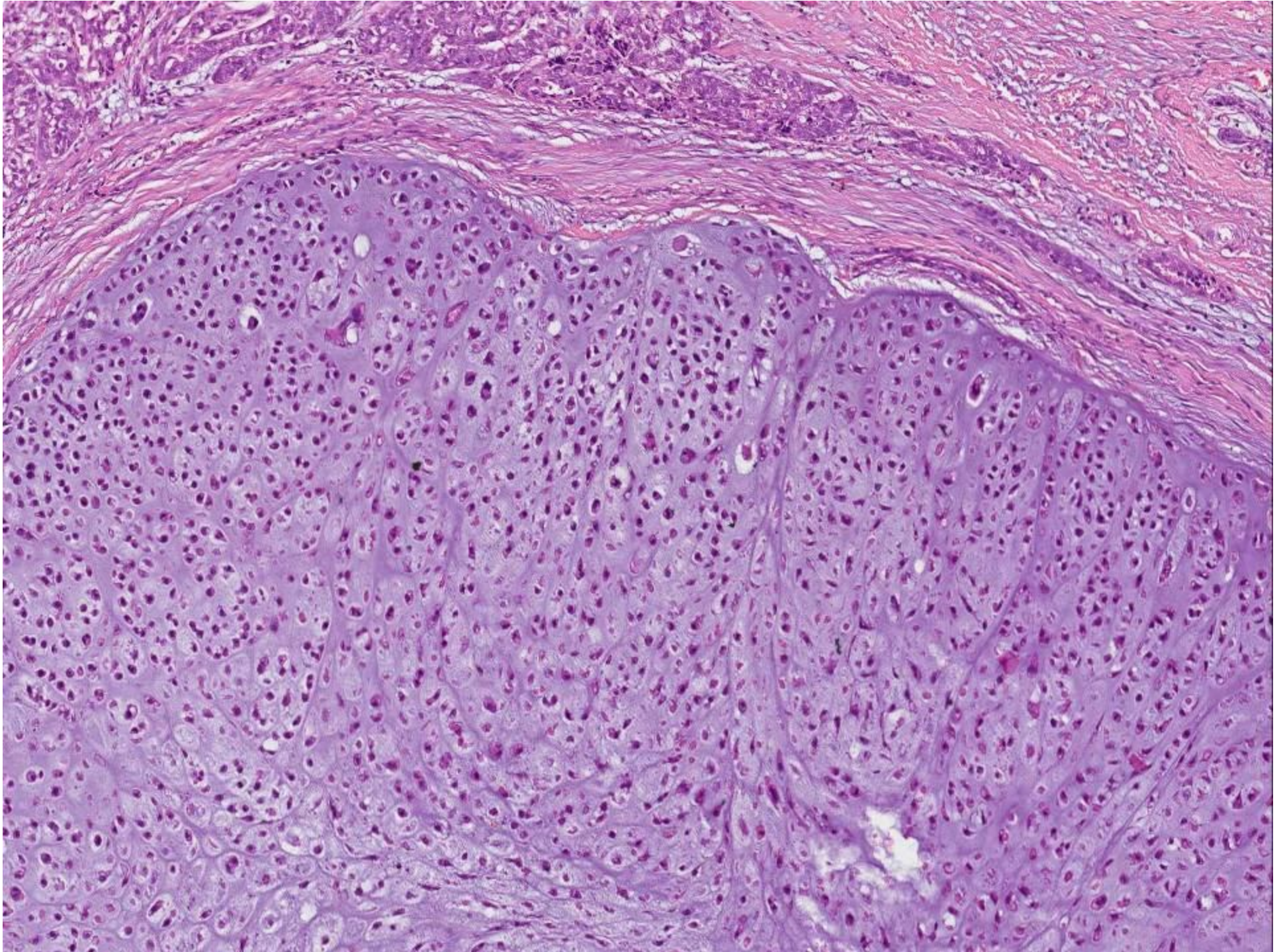


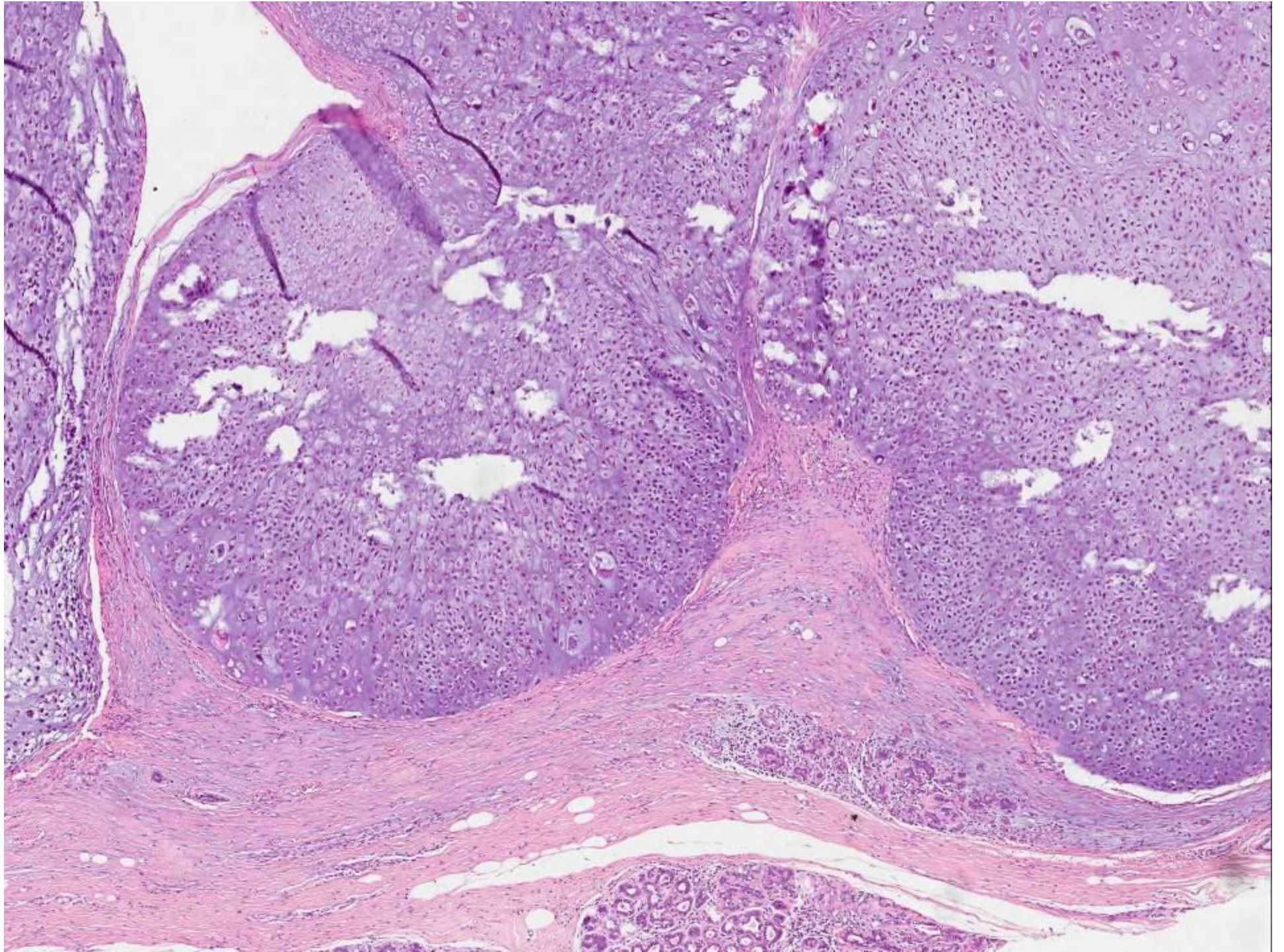
- ***Conduta***

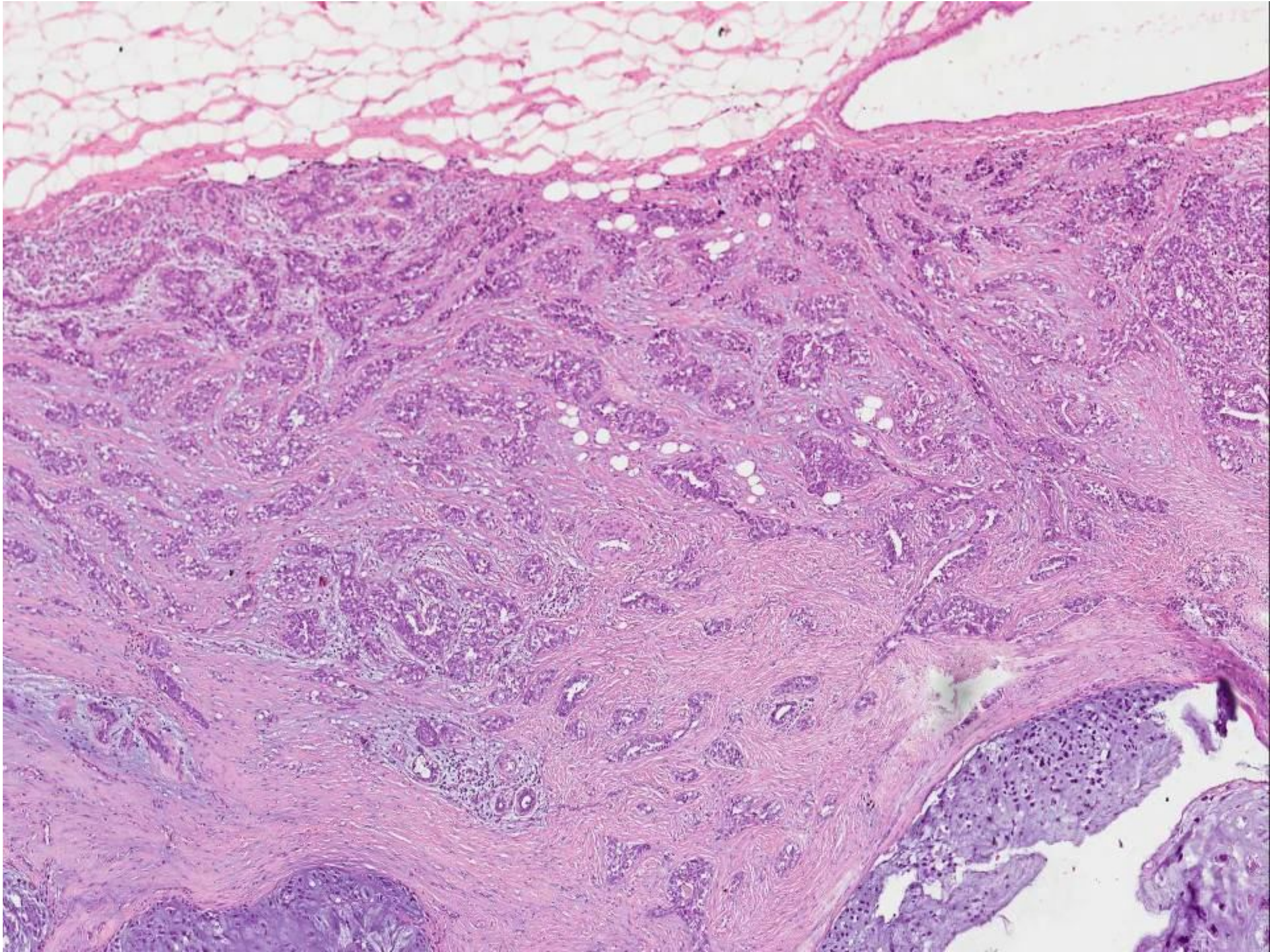
Tumorectomia

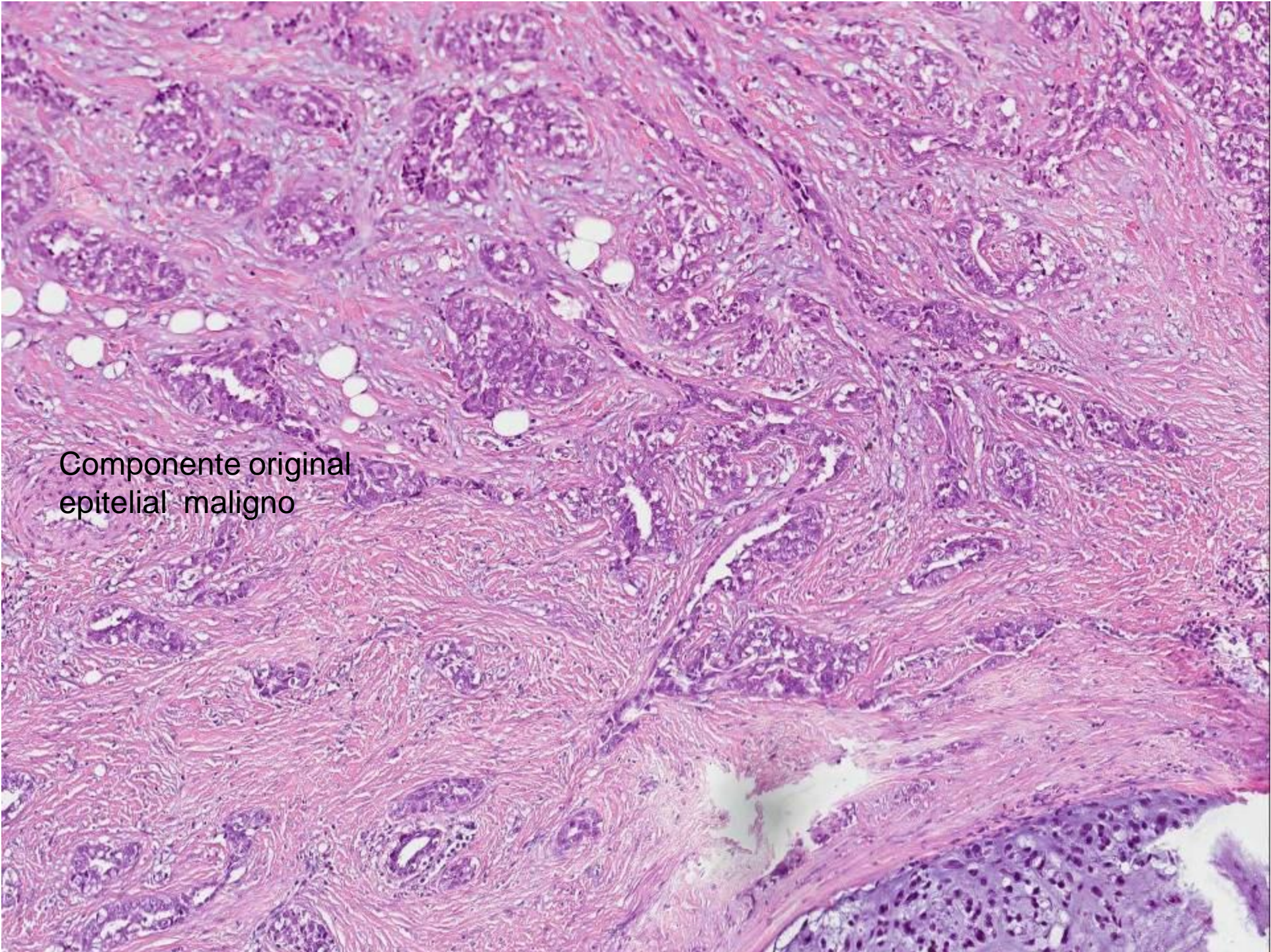












Componente original
epitelial maligno



- **IMQ**

- RE: negativo Allred 0
- RP : negativo Allred 0
- cerb-B2: negativo 0
- S100: positivo no componente condrosarcomatoso
- 1 A 4: negativo



■ ***QUAL É O SEU DIAGNÓSTICO?***