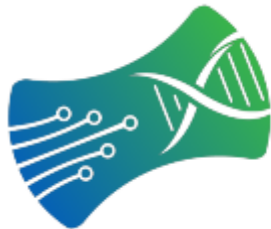



Sociedade
Brasileira de
PATOLOGIA



1º SBP DIGITAL SUMMIT
O BRASIL SE ENCONTRA AQUI
28 E 29 DE OUTUBRO DE 2020

Seminário de Lâminas dos Residentes Pré-visualização dos casos

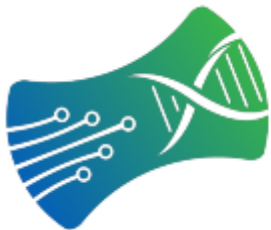28/10 – Casos 1 a 4

29/10 – Casos 5 a 8

<https://www.sbpdigitalsummit.com/>



Sociedade
Brasileira de
PATOLOGIA



1º SBP DIGITAL SUMMIT
O BRASIL SE ENCONTRA AQUI
28 E 29 DE OUTUBRO DE 2020



A.C. Camargo
Cancer Center

Seminário de Lâminas dos Residentes

Caso 1

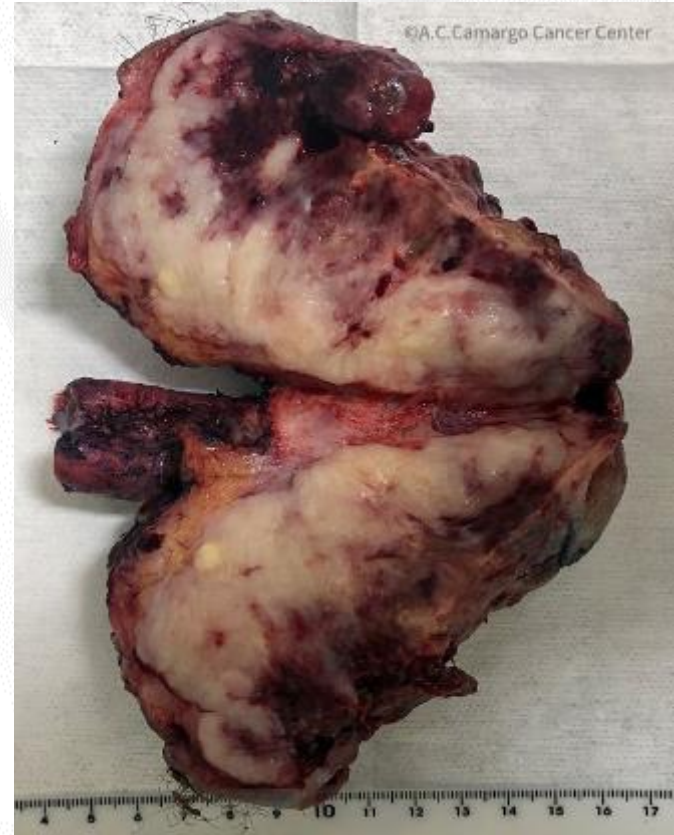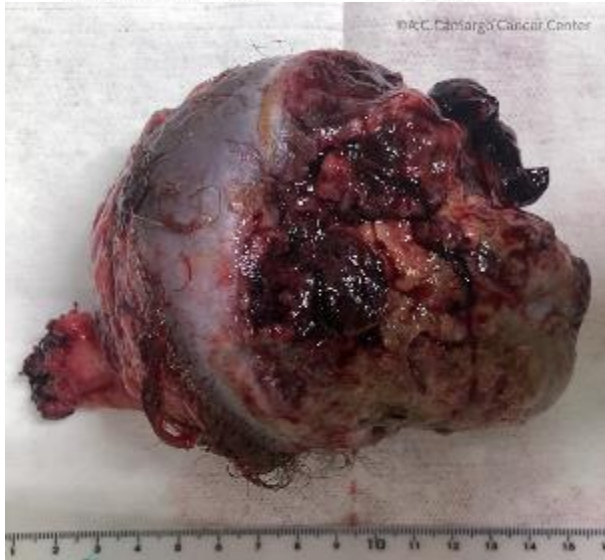Apresentador: João Vítor Alves de Castro
Orientadora: Dra. Stephania Martins Bezerra

História Clínica

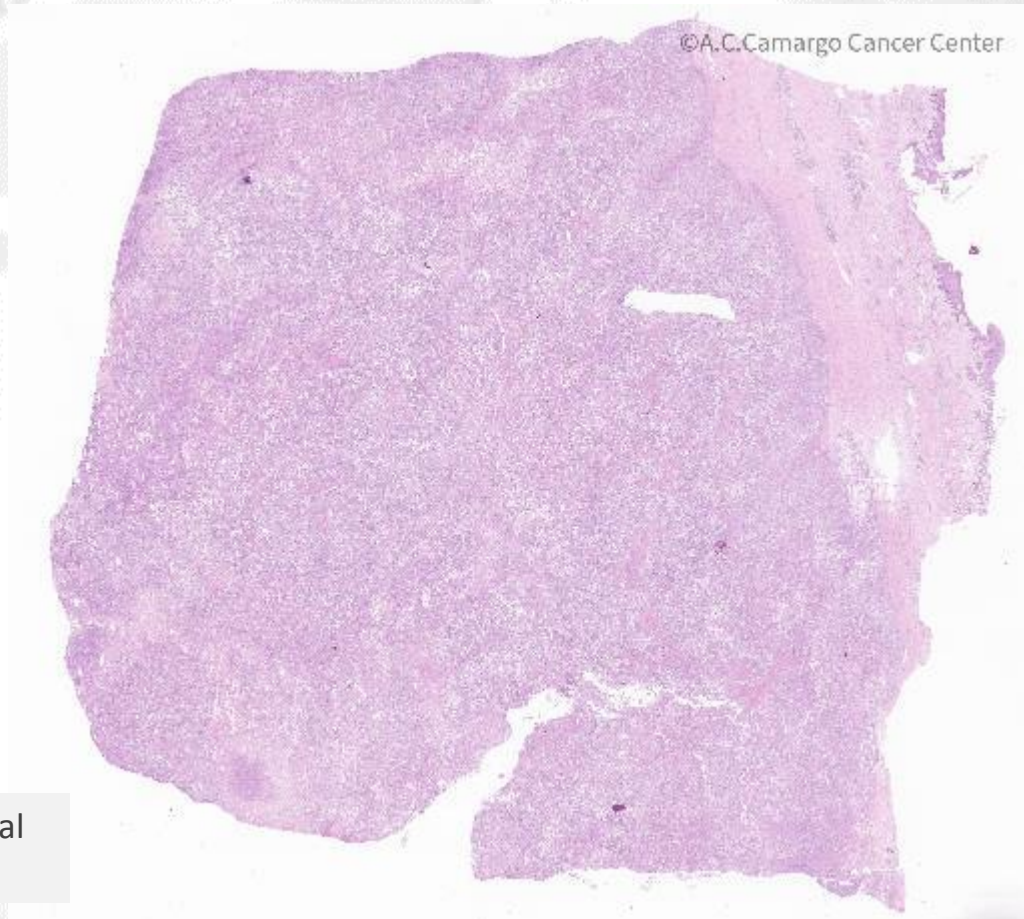
- **Primeiro atendimento:** abril de 2020.
- **Identificação:** Homem, 52 anos, natural e procedente de São Paulo.
- **Anamnese:** Há 2 anos apresenta sintomas urinários obstrutivos e dor peniana importante. Relata diagnóstico prévio de balanite xerótica obliterante e exame anátomo-patológico com o diagnóstico de carcinoma pouco diferenciado em glândula.
- **Exame físico:** Lesão ulcerada, sangrante, com destruição de toda a glândula.
- **Conduta inicial:**
 - Estadiamento clínico: tomografia de abdome, tórax e pelve — nódulos pulmonares sólidos bilaterais, suspeitos para acometimento secundário.
 - Amputação peniana e biópsia de lesão pulmonar.

Macroscopia

- **Medidas:** 11,0 x 7,2 cm
- **Espessura:** 6,1 cm
- **Margens cirúrgicas:** livres de lesão.

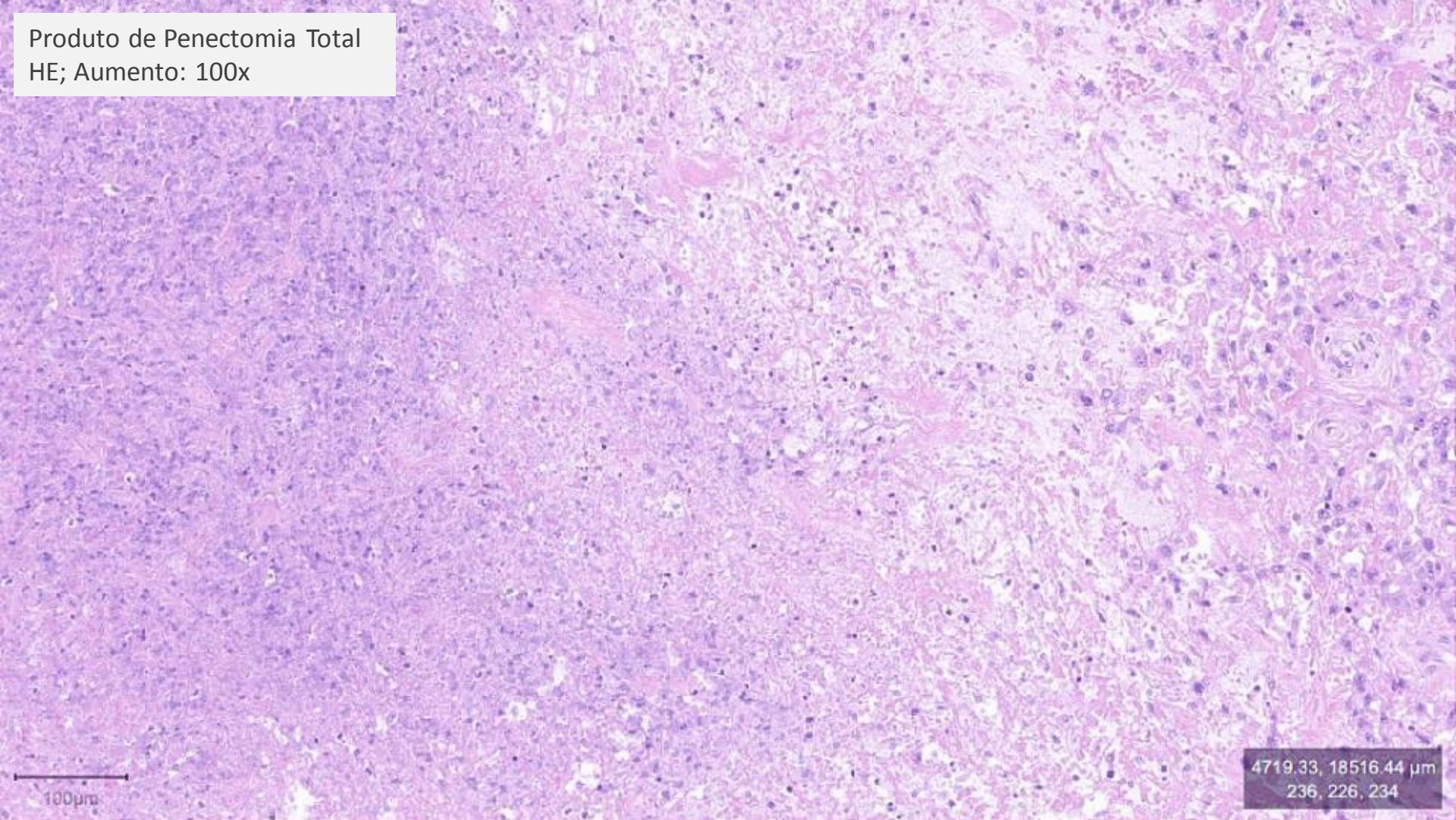


Microscopia



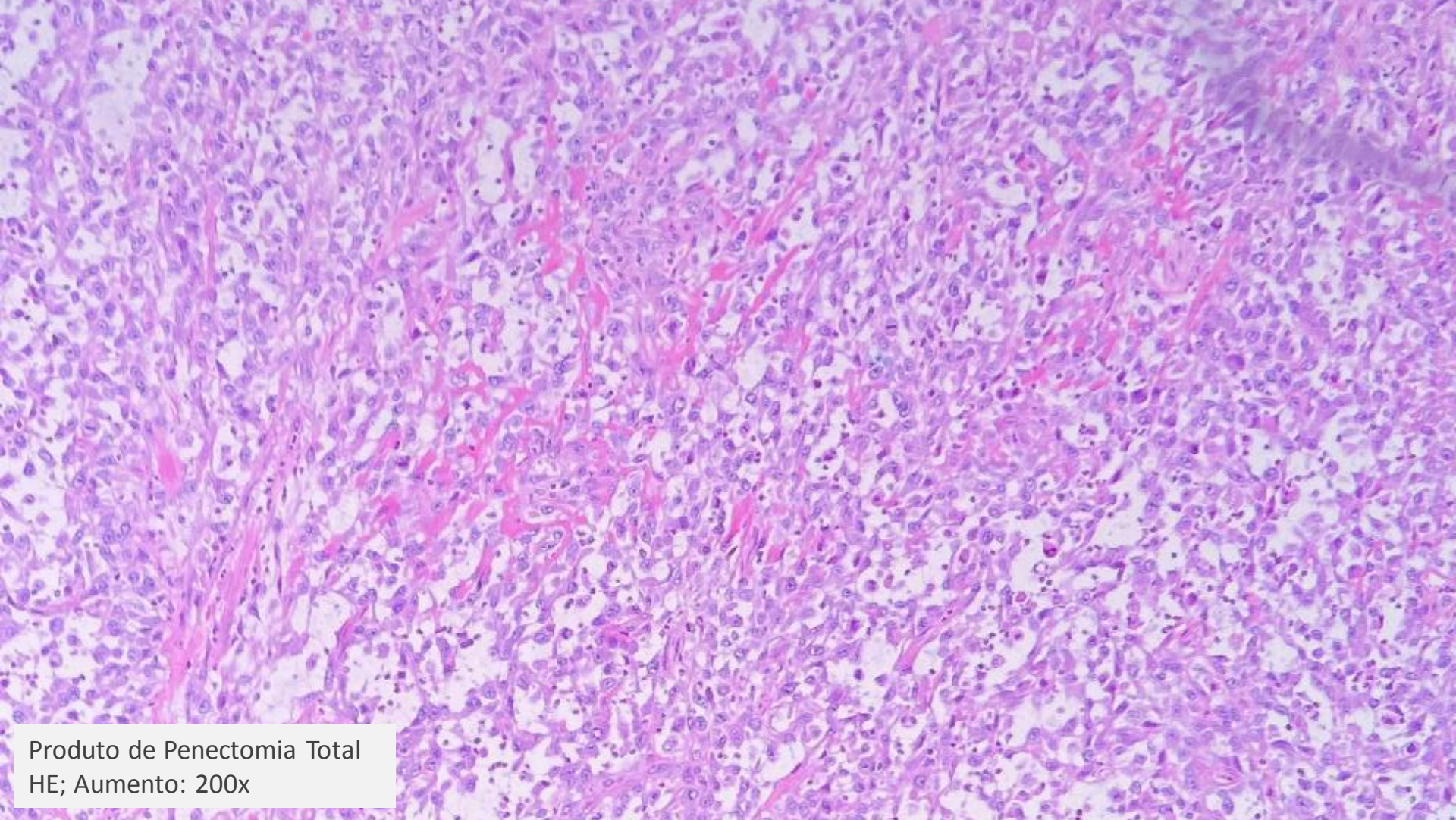
Produto de Penectomia Total
HE; Panorâmica

Produto de Penectomia Total
HE; Aumento: 100x

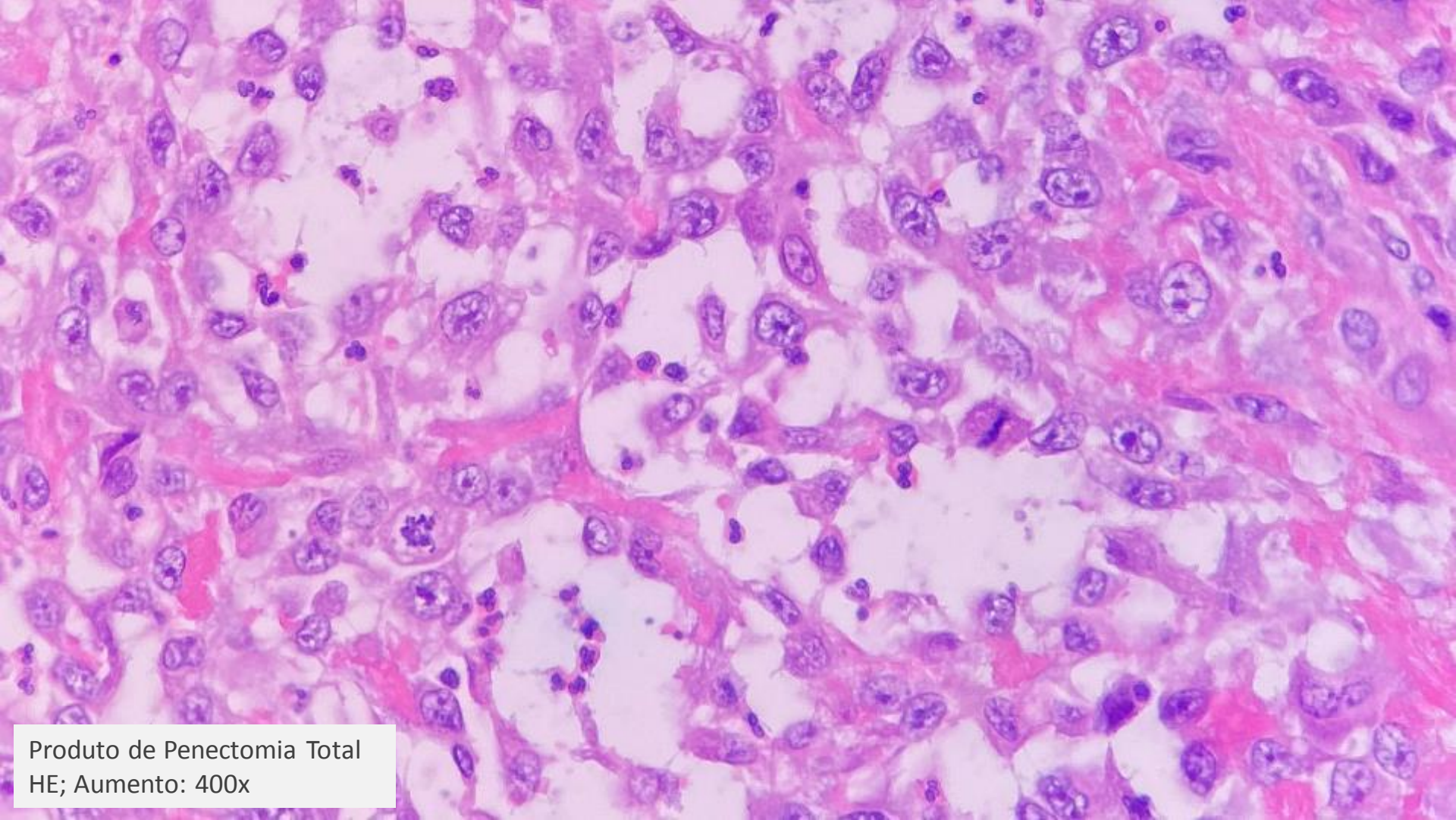


100µm

4719.33, 18516.44 µm
236, 226, 234



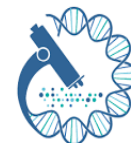Produto de Penectomia Total
HE; Aumento: 200x



Produto de Penectomia Total
HE; Aumento: 400x

UNIVERSIDADE FEDERAL DO RIO DE JANEIRO
HOSPITAL UNIVERSITÁRIO CLEMENTINO FRAGA FILHO
SERVIÇO DE ANATOMIA PATOLÓGICA

SEMINÁRIO DE LÂMINAS DE RESIDENTES DA SBP – CASO 2



Sociedade
Brasileira de
PATOLOGIA

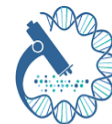Álvaro Lubambo Médico R2- Patologia
Orientadoras: Dr^a Danielle Quintella e Dra^a Ana Helena Correia

CASO CLÍNICO



- **JDO, 67 ANOS, masculino**
- **QP: epigastralgia**
- **HDA: Paciente internado no HUCFF por emergência hipertensiva, com roquidão, sintomas constitucionais e disautonomia. Durante a internação o paciente queixou-se de epigastralgia.**
- **HPP: HAS, DM (tratamento irregular), com síndrome metabólica de difícil controle, em acompanhamento nos ambulatórios de cardiologia e endocrinologia.**
- **H Social: Tabagista e etilista.**

Conduta



Sociedade
Brasileira de
PATOLOGIA

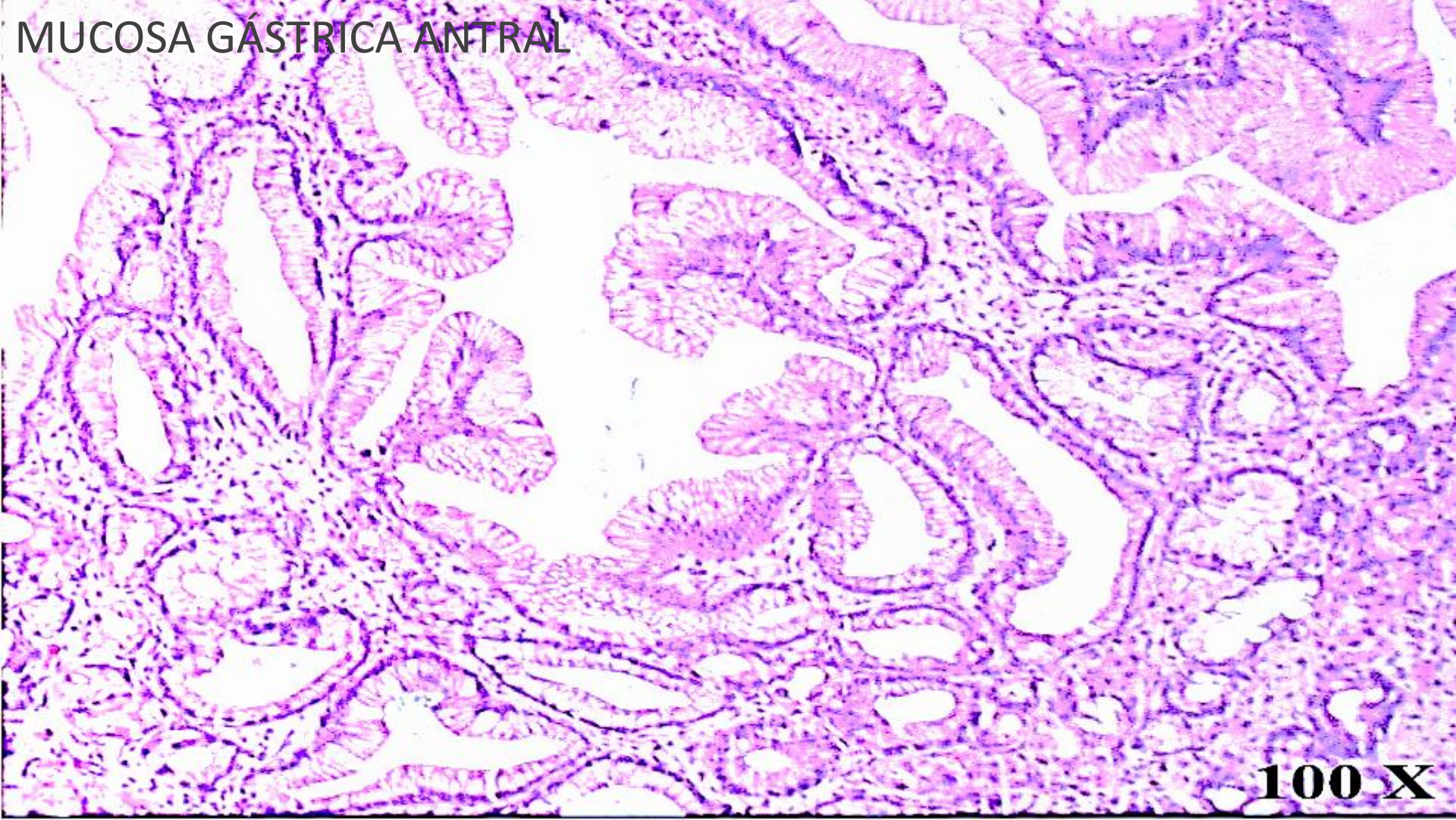
- **Endoscopia digestiva alta**
 - Indicação: queixa de dor epigástrica
- **Colonoscopia**
 - Indicação: rastreamento de carcinoma do cólon e reto

EXAMES COMPLEMENTARES

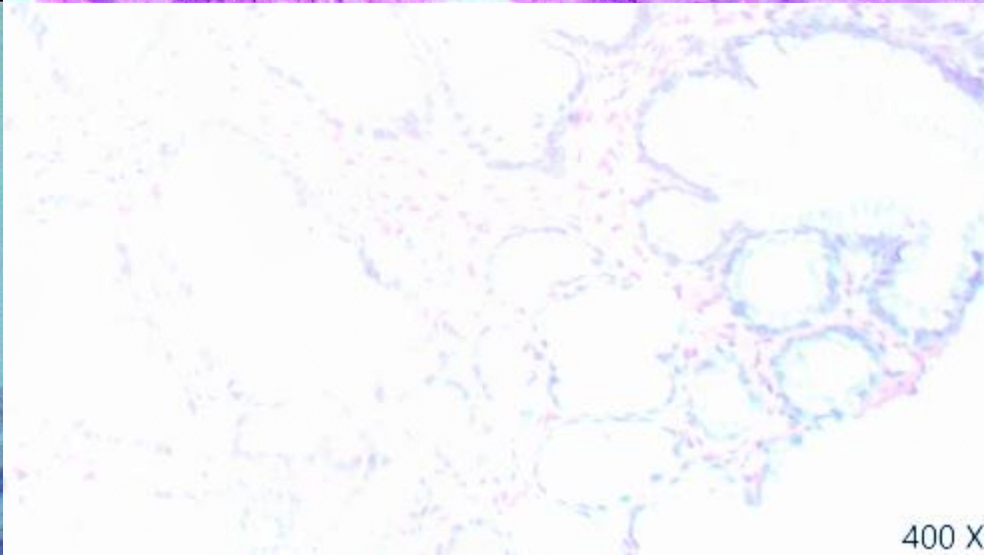
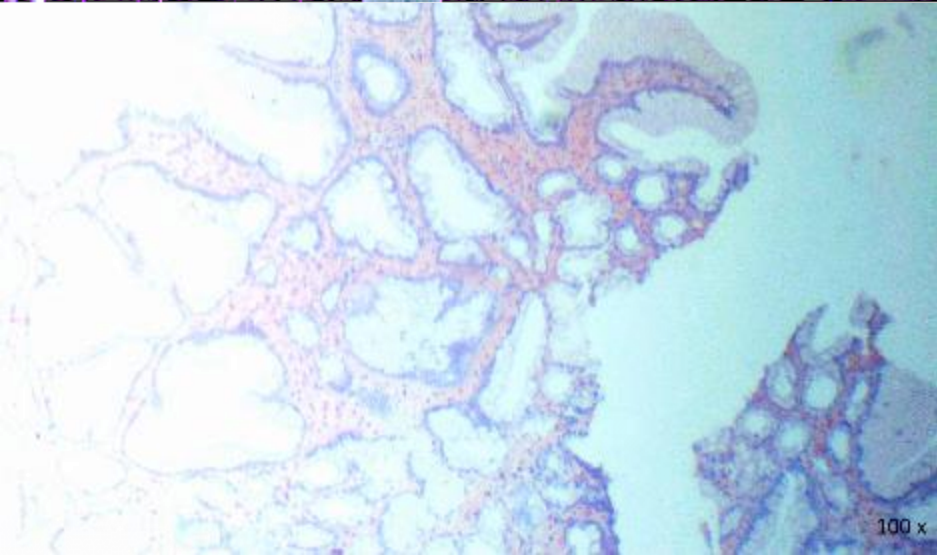
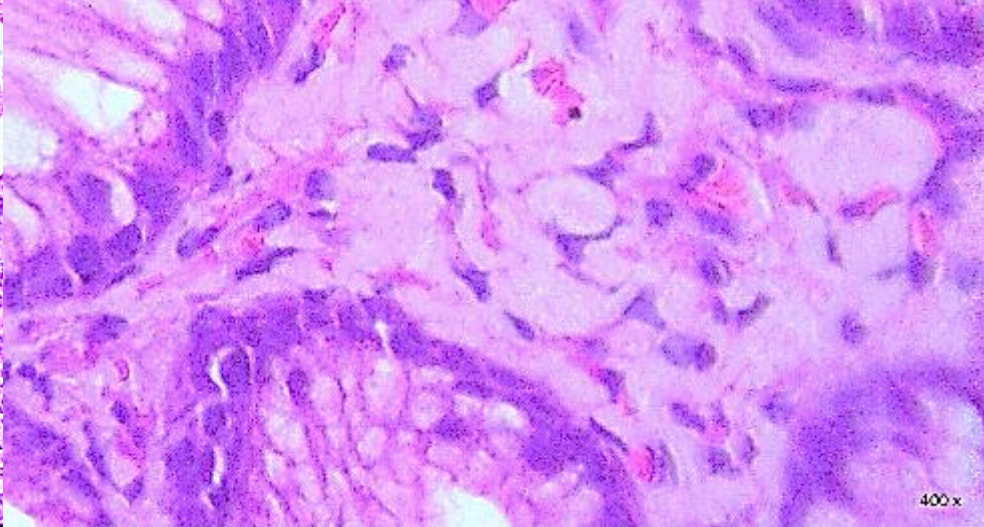
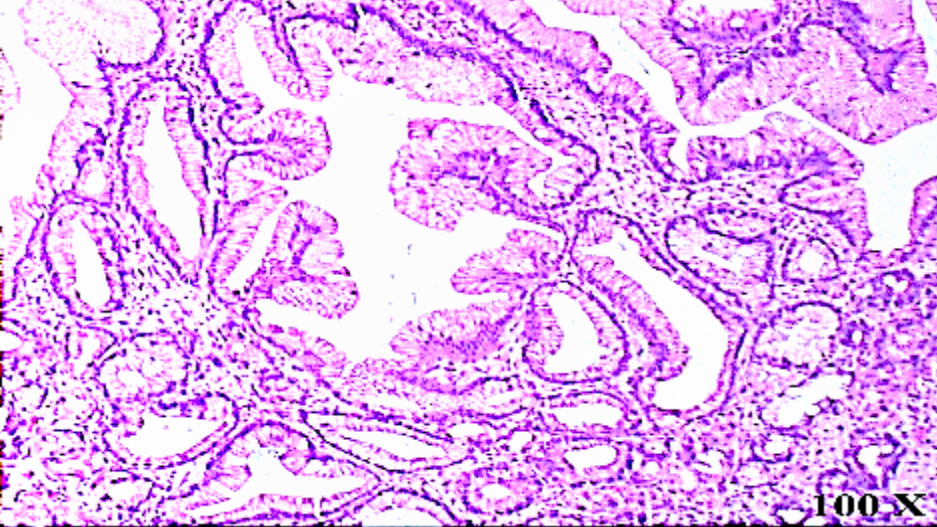


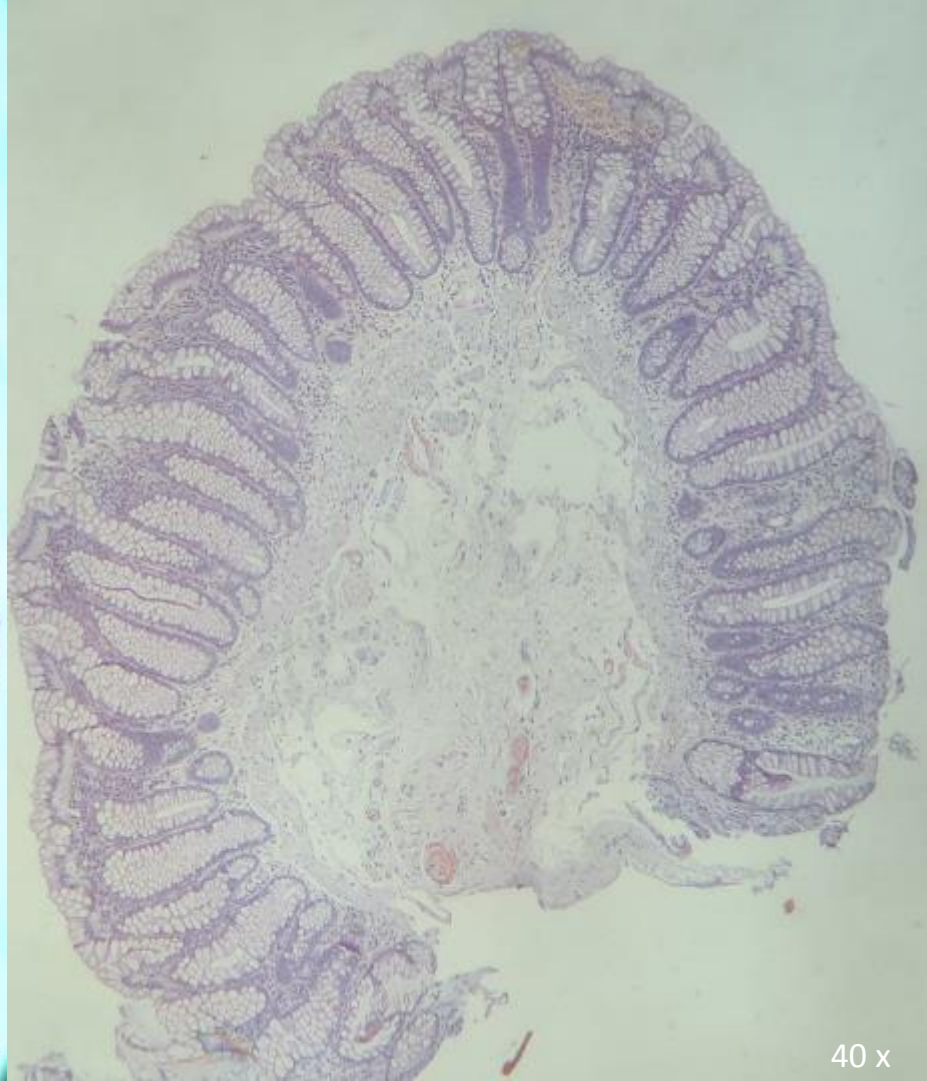
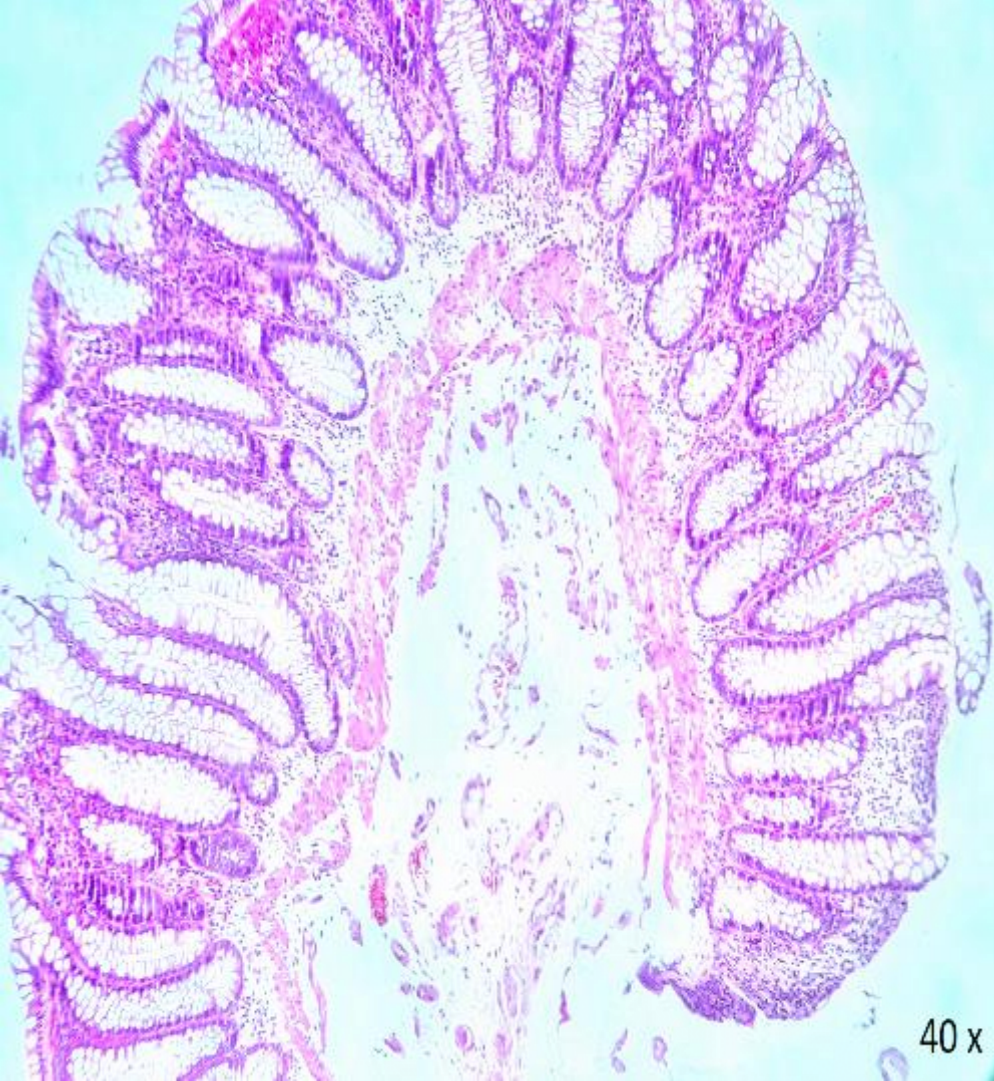- **EDA (10/09/2020):** Estômago com leve eritema e pequenas nodulações. Duodeno com bulbo de calibre normal, apresentando pólipó sésil na parede posterior, de superfície pálida, medindo 0,7 cm. Realizadas biópsias gástricas e polipectomia.
- **COLONOSCOPIA (16/09/2020):** Presença de pólipó no cólon ascedente e sigmoide. Realizada biópsia da mucosa retal.

MUCOSA GÁSTRICA ANTRAL



100 X







1º SBP DIGITAL SUMMIT
O BRASIL SE ENCONTRA AQUI
28 E 29 DE OUTUBRO DE 2020



**HOSPITAL
SÍRIO-LIBANÊS**

Seminário de Lâminas dos Residentes

I SBP Digital Summit – Caso 3

Renata Alves da Silva – Fellow em Patologia Oncológica

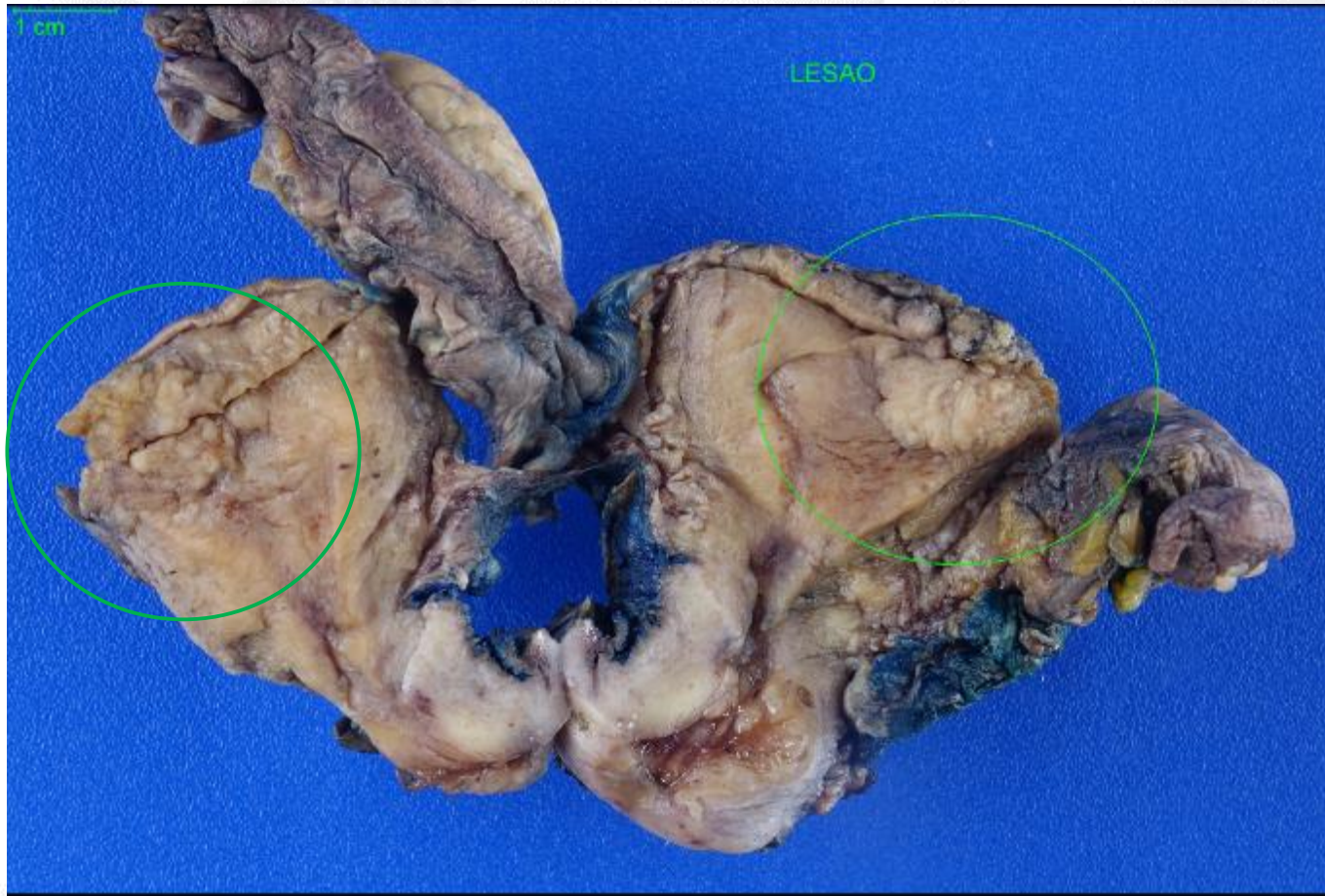
Romulo Loss Mattedi – orientador

Laboratório de Anatomia Patológica – Hospital Sírio-Libanês

HISTÓRIA CLÍNICA

- ID: Feminino, 58 anos
- Tabagista, hipertensa e portadora de DPOC
- Antecedentes familiares: critérios de AMSTERDAM para Síndrome de Lynch (?)
- Sangramento vaginal há 2 anos
- Biópsia endometrial: Carcinoma endometriode
- Conduta: hysterectomia total, salpingooforectomia bilateral e linfadenectomia

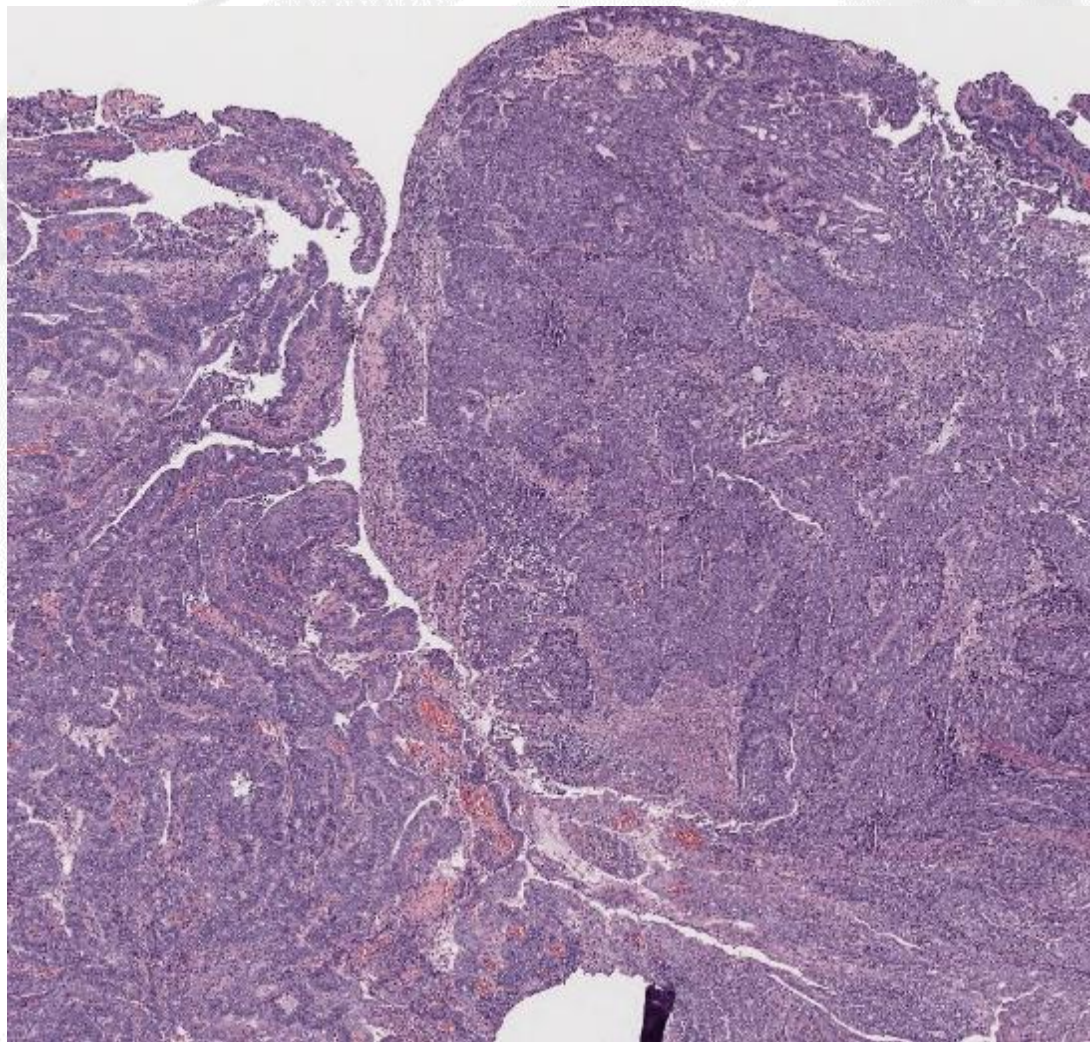
MACROSCOPIA

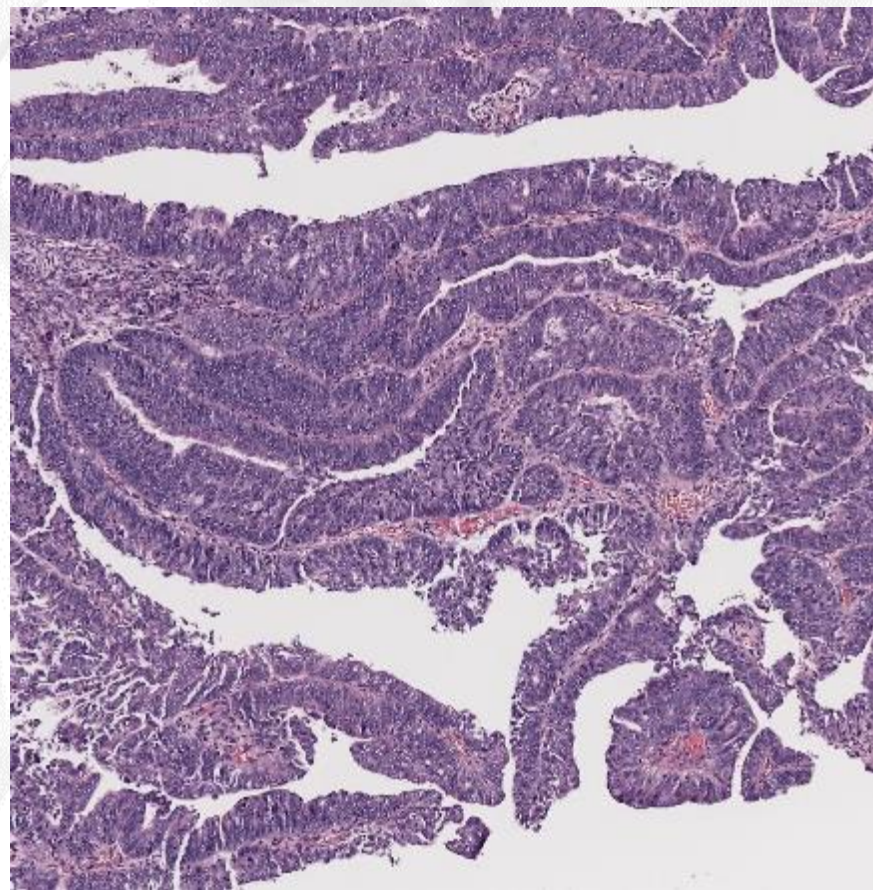
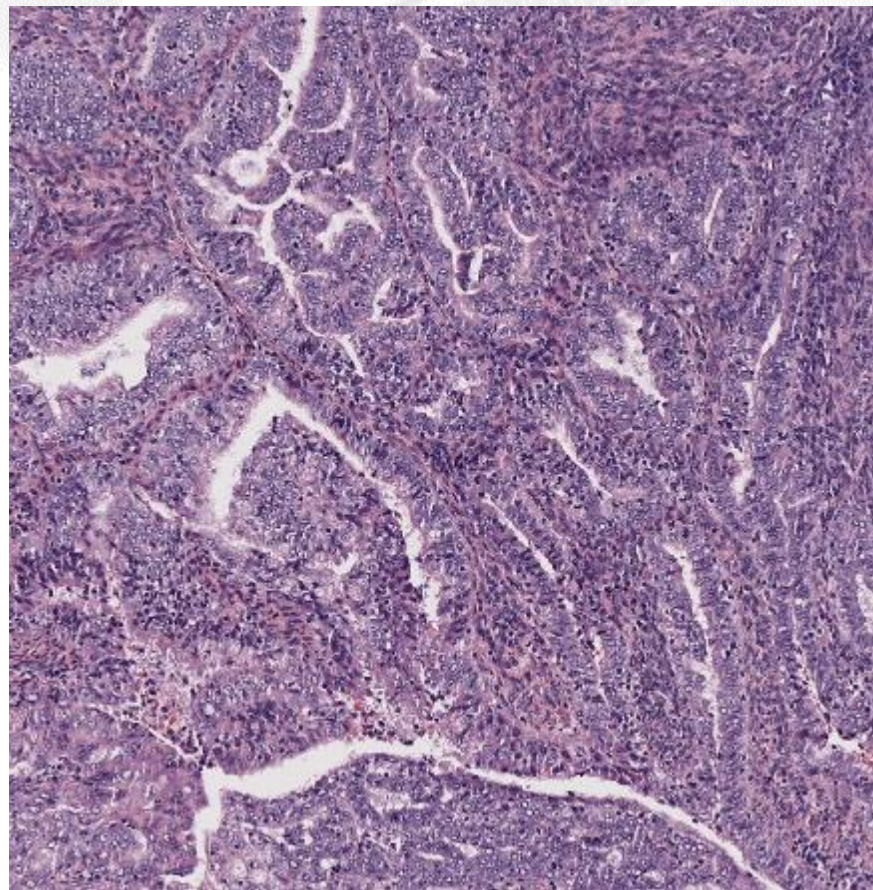


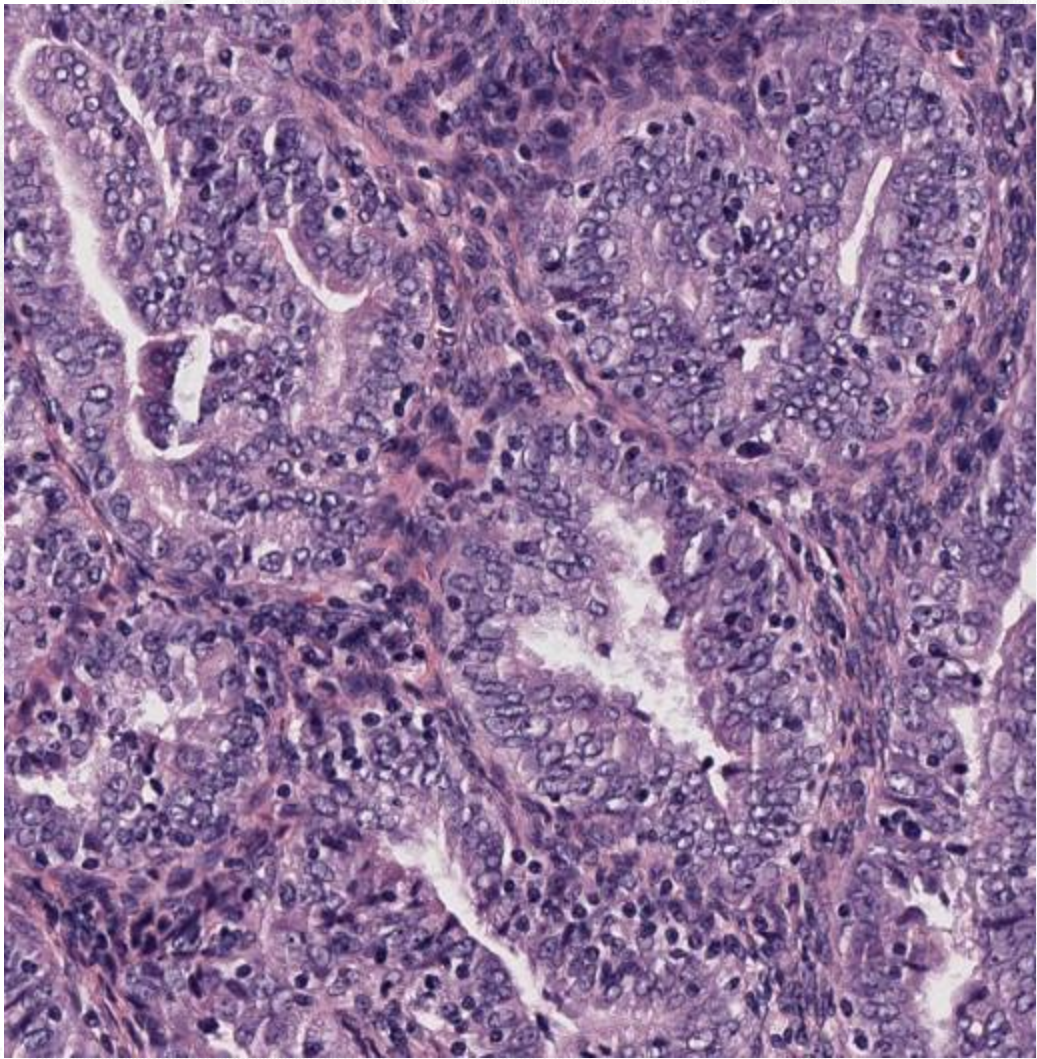
Lesão vegetante

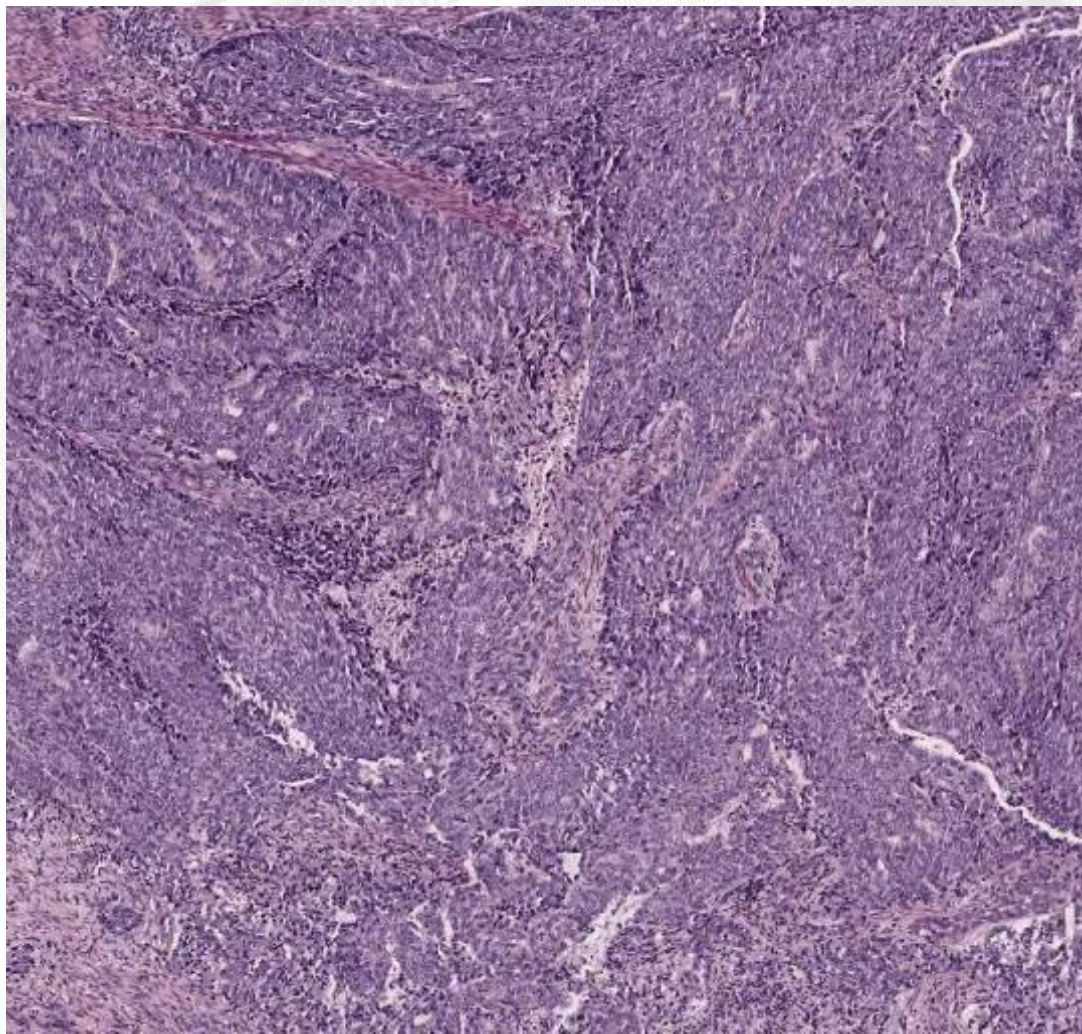
T: 2,3 x 1,5 cm

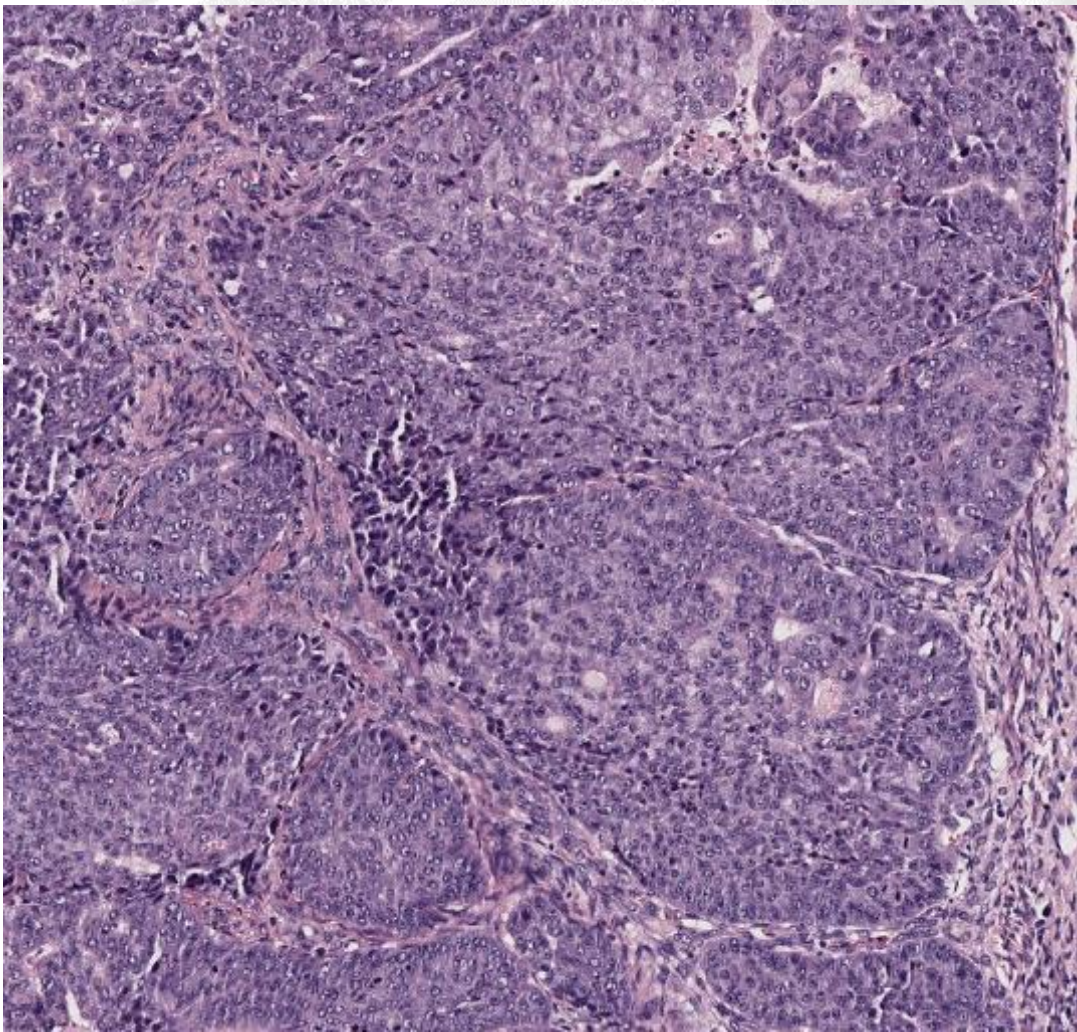
Infiltração >
50% da parede
miometrial











A blue-tinted image of a microscope, showing the eyepiece, objective lenses, and the base, positioned on the right side of the slide.

SEMINÁRIO DE LÂMINAS MR2:BIANCA AZEVEDO I SBP DIGITAL SUMMIT – CASO 4

Orientador: Dr Paulo Athanazio

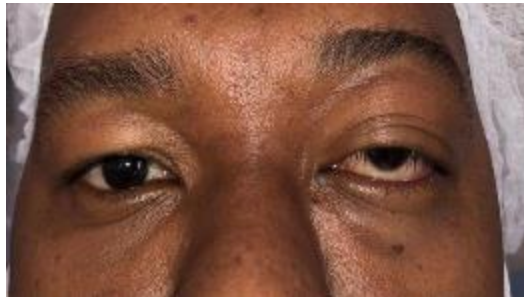SALVADOR- BA



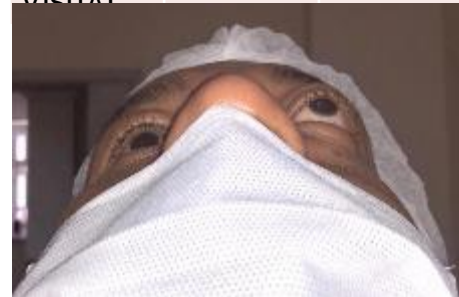Complexo
HUPES

HISTÓRIA CLÍNICA:

- PACIENTE, MASCULINO, 31 ANOS
- PROPTOSE E Baixa acuidade visual em olho esquerdo há um ano

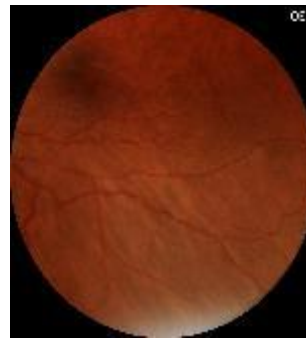
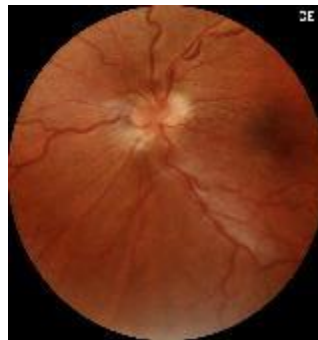
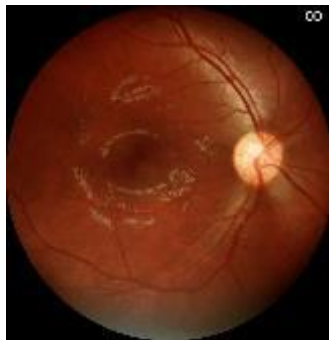	OLHO DIREITO	OLHO ESQUERDO
EXAME EXTERNO	NORMAL	PROPTOSE AXIAL HIPERTROPIA PROPTOSE LIMITAÇÃO M.O.E.
ACUIDADE VISUAL	20/20	20/30p



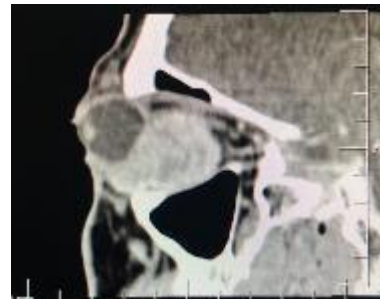
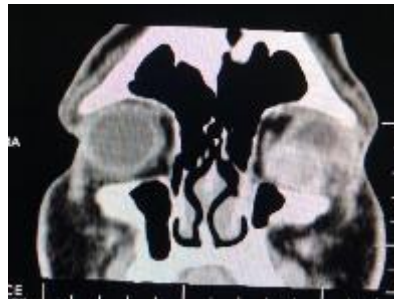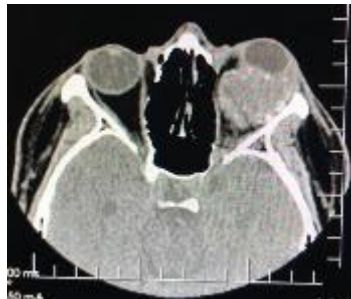
FUNDOSCOPIA

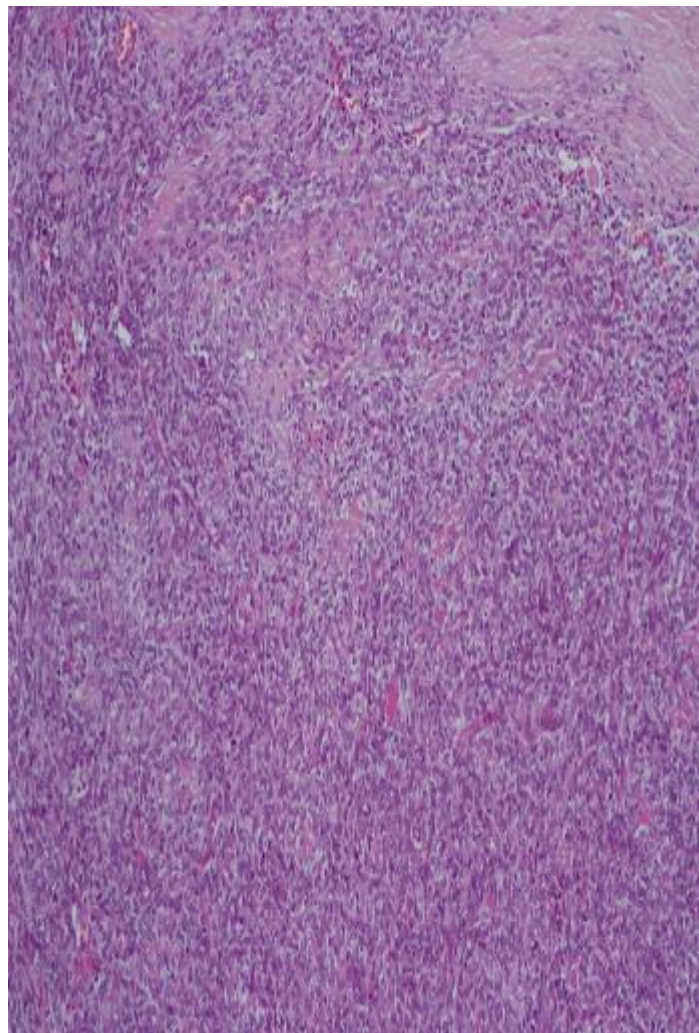
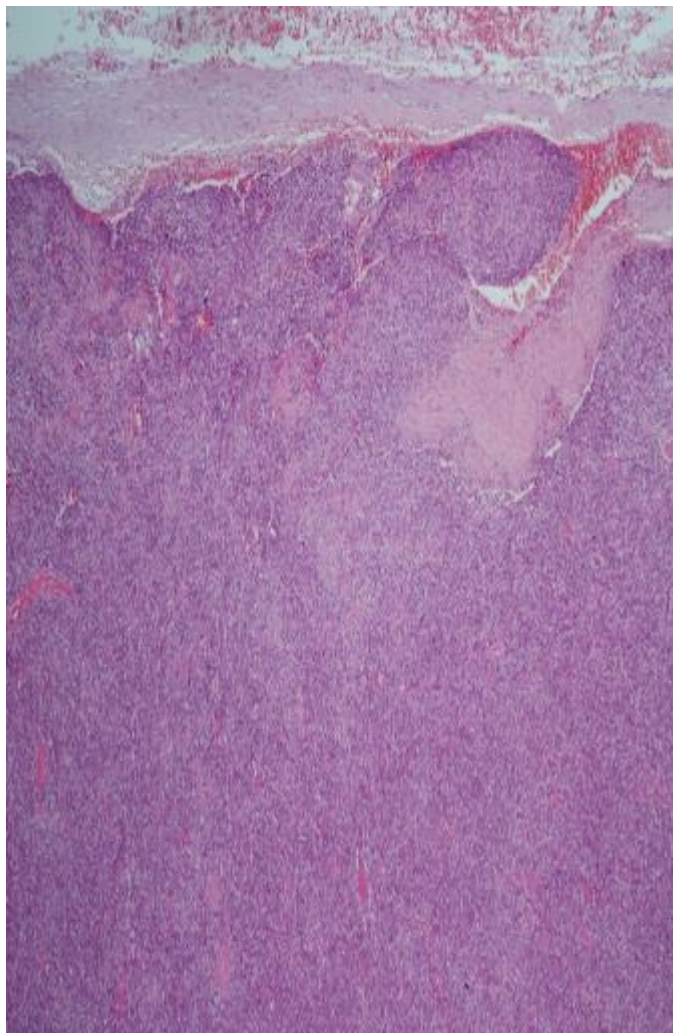
	OLHO DIREITO	OLHO ESQUERDO
P.I.O.	12mmHg	10mmHg
BIOMICROSCOPIA	NORMAL	NORMAL
FUNDO DE OLHO	NORMAL	EDEMA DE PAPILA TORTUOSIDADE VASCULAR DOBRA DE COROIDE
FUNÇÃO TIREOIDEANA	NORMAL	

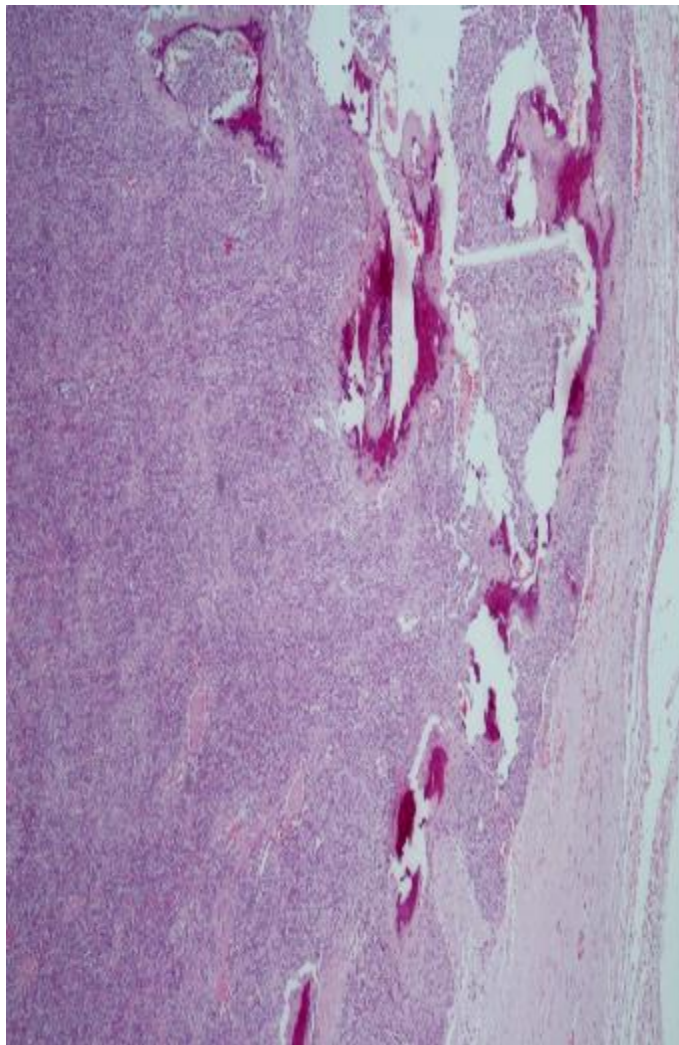
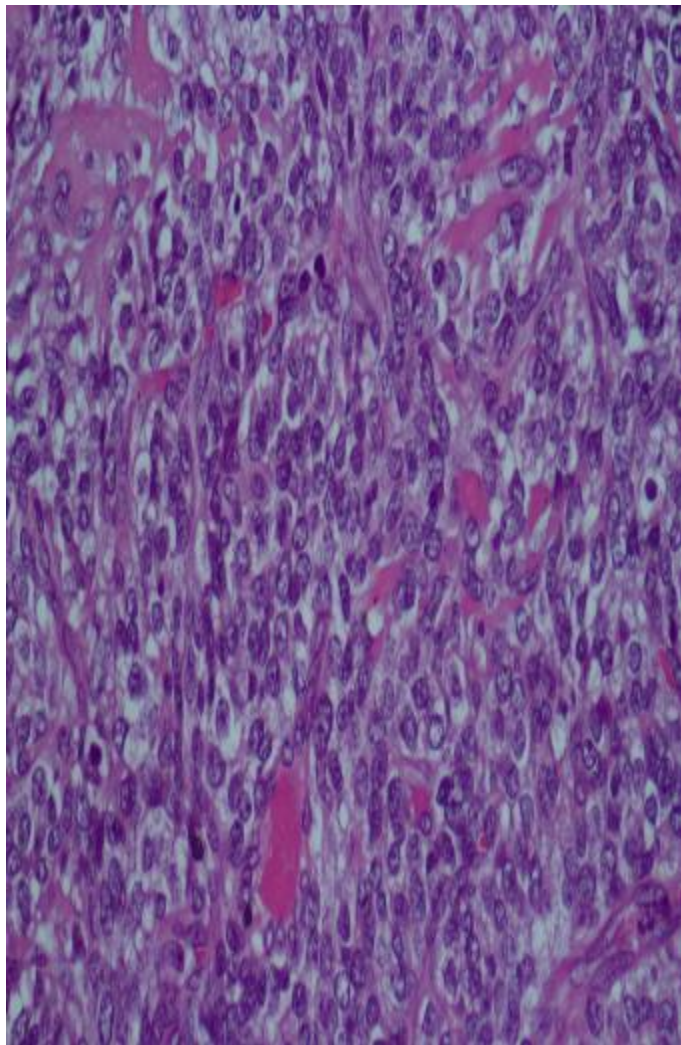


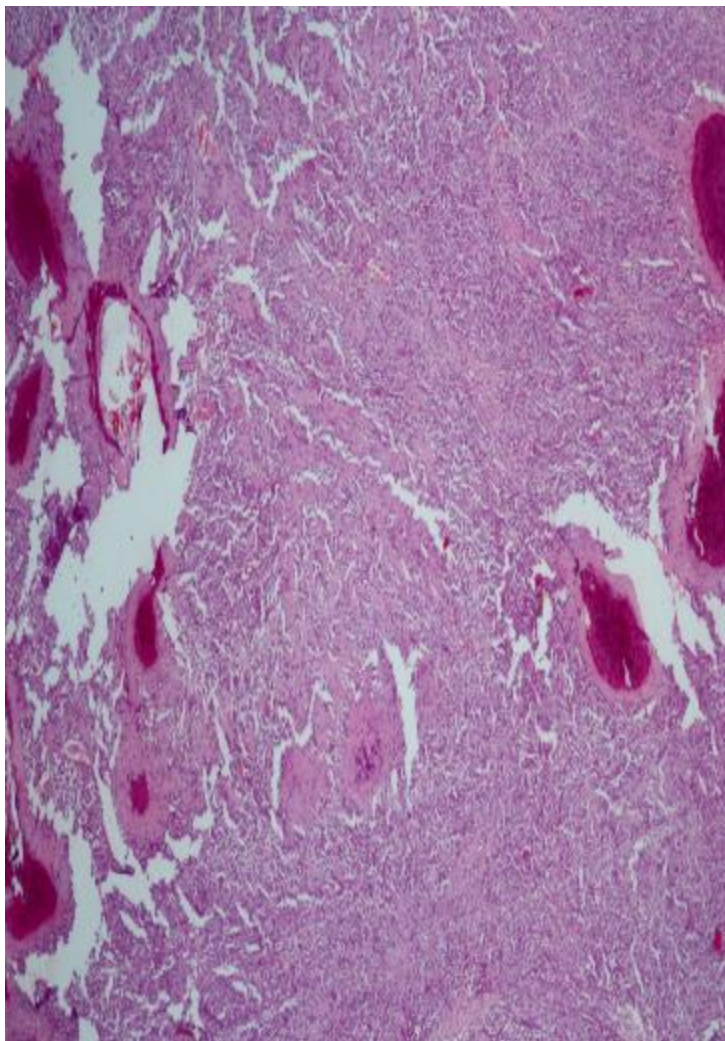
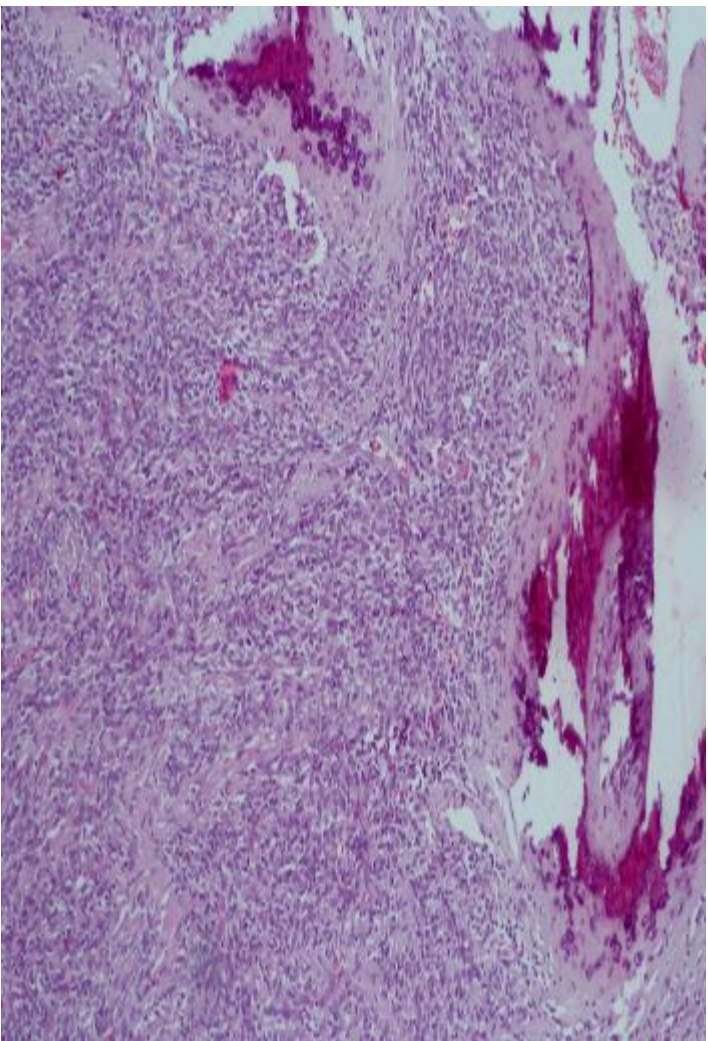
IMAGEM

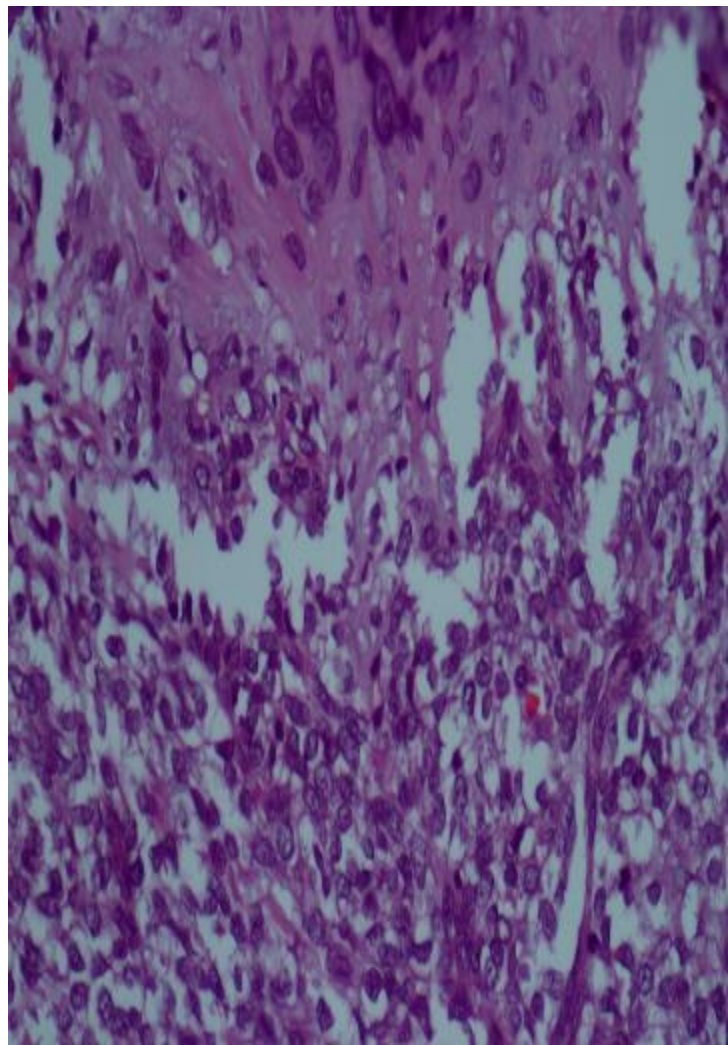
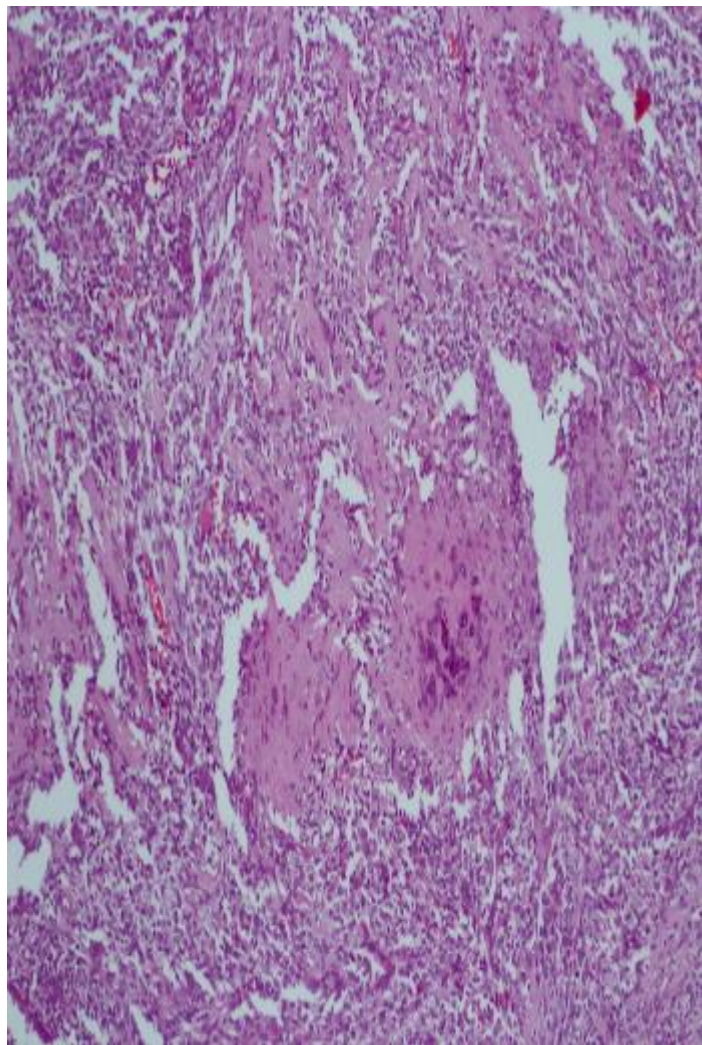
- TOMOGRAFIA DE ÓRBITAS:
- Formação expansiva de contornos lobulados
- Espaço intraconal
- Atenuação de partes moles e calcificações em permeio,
- Tamanho: 2,7 x 2,2 x 3,0 cm

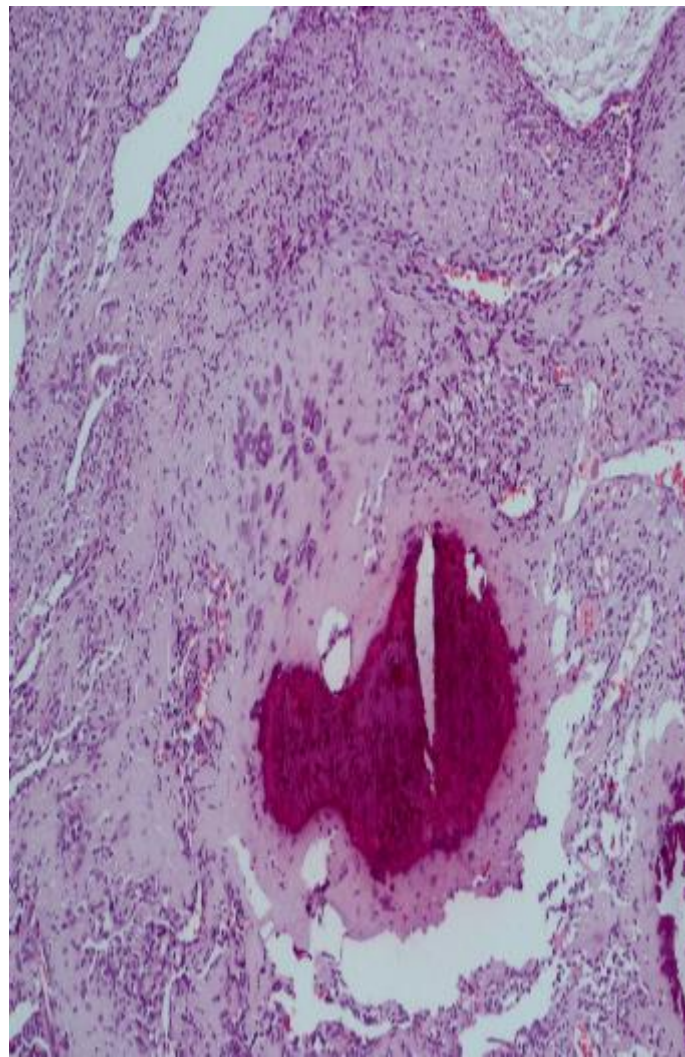
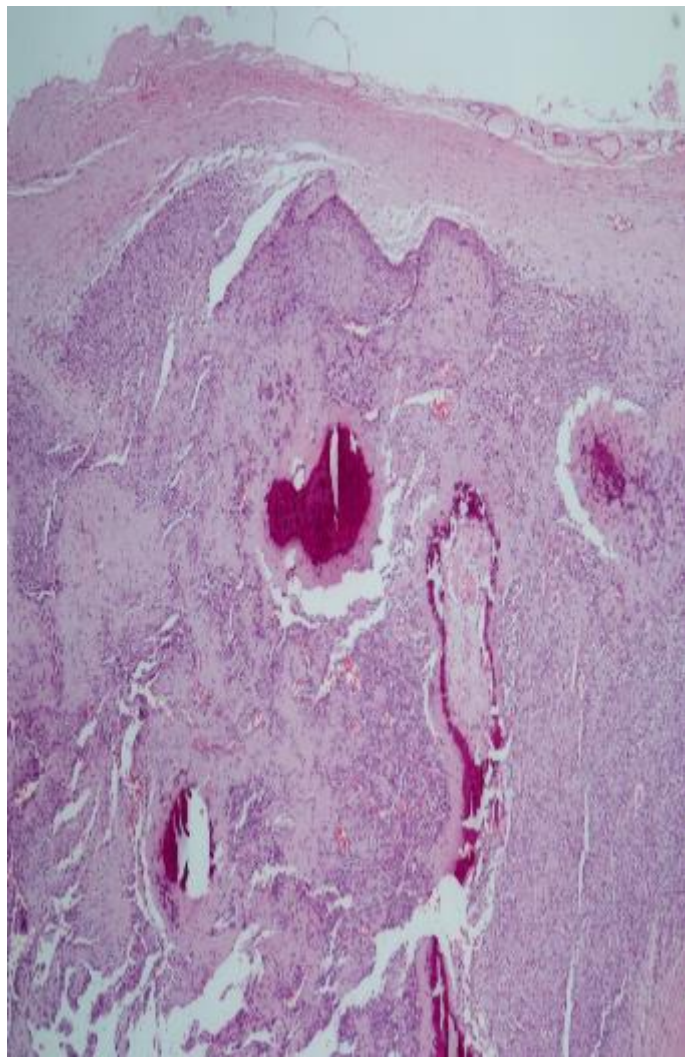


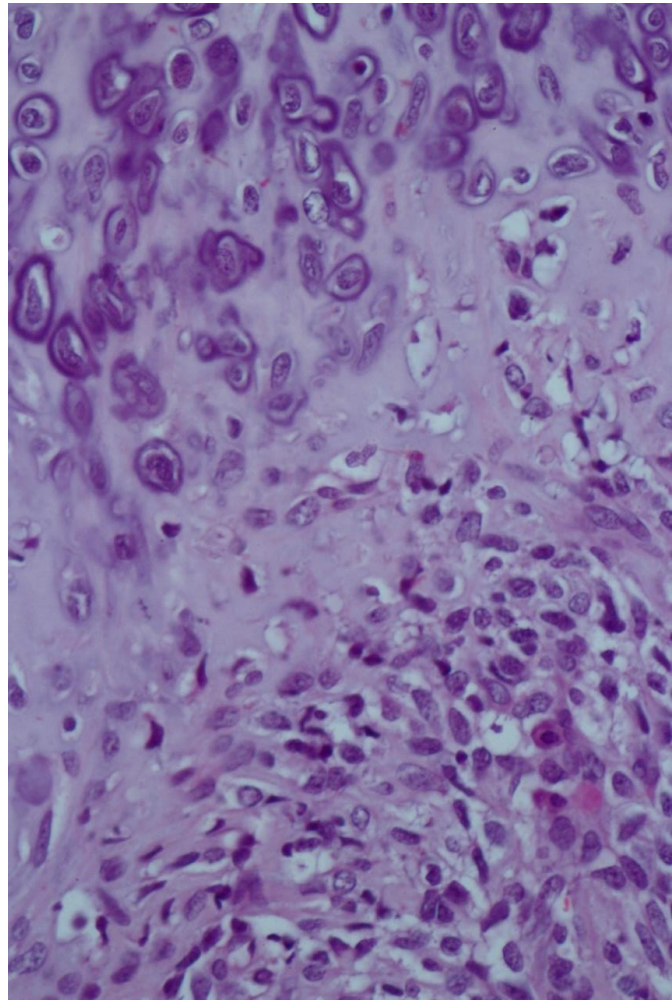
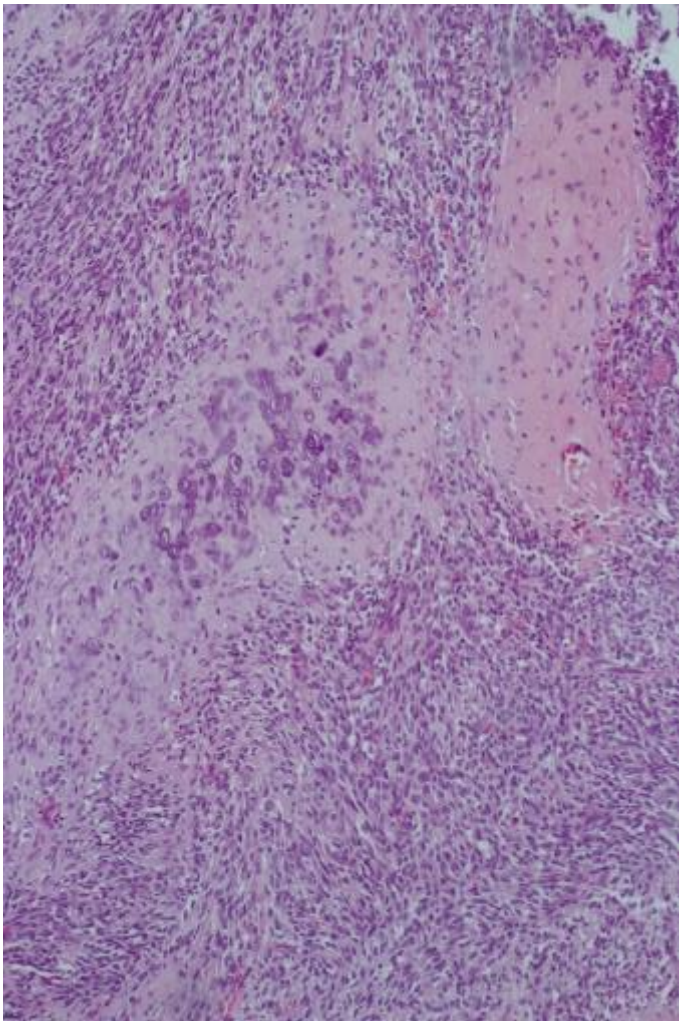












Digital Summit – Caso 5



Residente: Ítalo Barbosa Figueiredo (R1 – Patologia)

Preceptores: Dra. Flora Ávila Adorno

Dr. Thiago Henrique Meinicke Vieira

Dr. Lucas Luis Sousa Veras

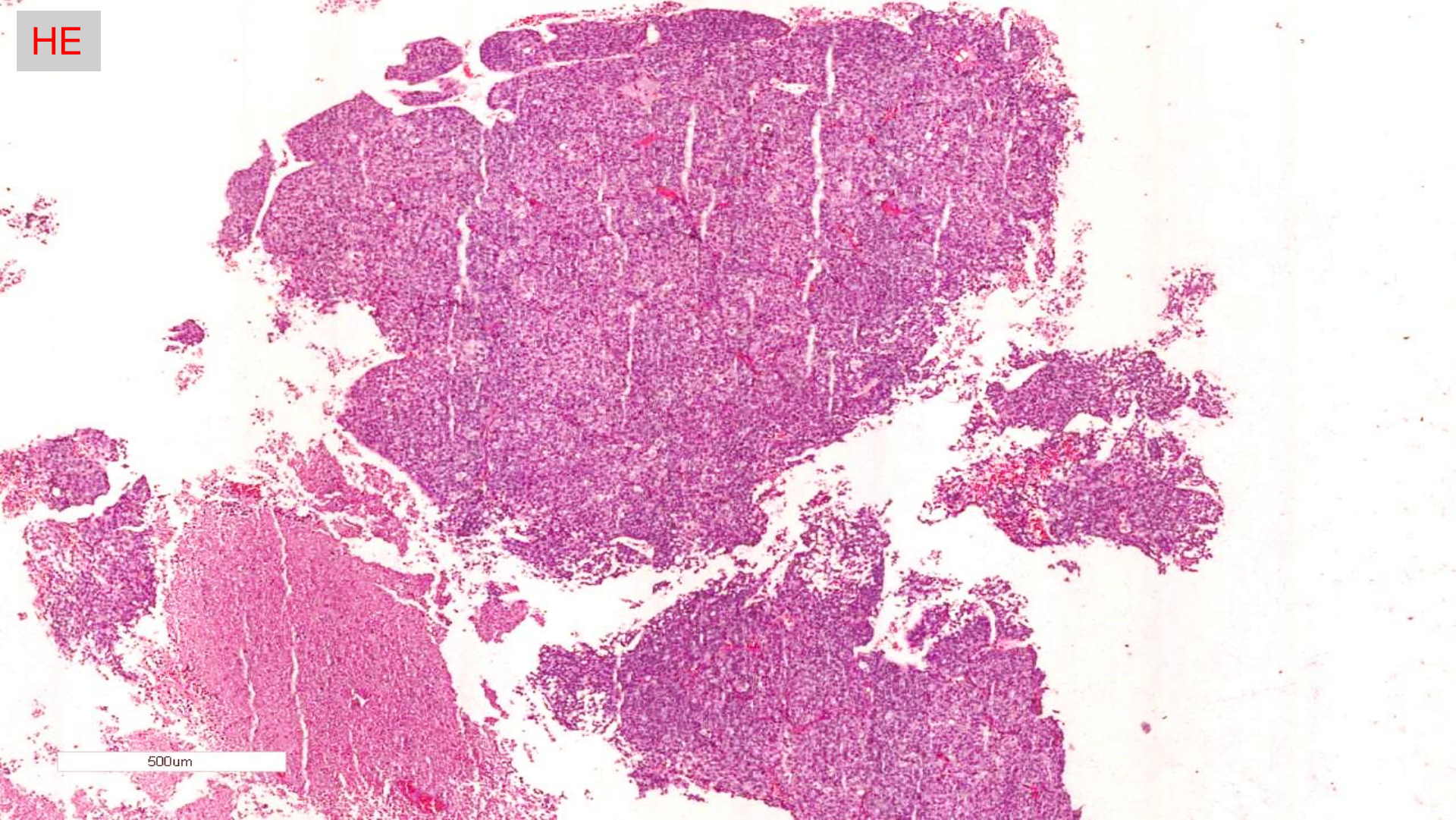
Dra. Monise Tadin Reis

- V.L.S.B – masculino - 15 anos
- Em janeiro de 2020 - aumento de volume abdominal em região de hipocôndrio direito, com crescimento rápido e progressivo associado à dor local irradiada para membro inferior direito.
- No dia 08 de abril de 2020 foi admitido em nosso serviço:
 - Abdome: massa palpável em abdome inferior, à direita, estendendo-se até a fossa ilíaca direita (30,0x24,0 cm)
 - Hipótese diagnóstica de: Sarcoma.
 - Conduta: indicação de tomografia de abdome e realização de biópsia.

TC de abdome

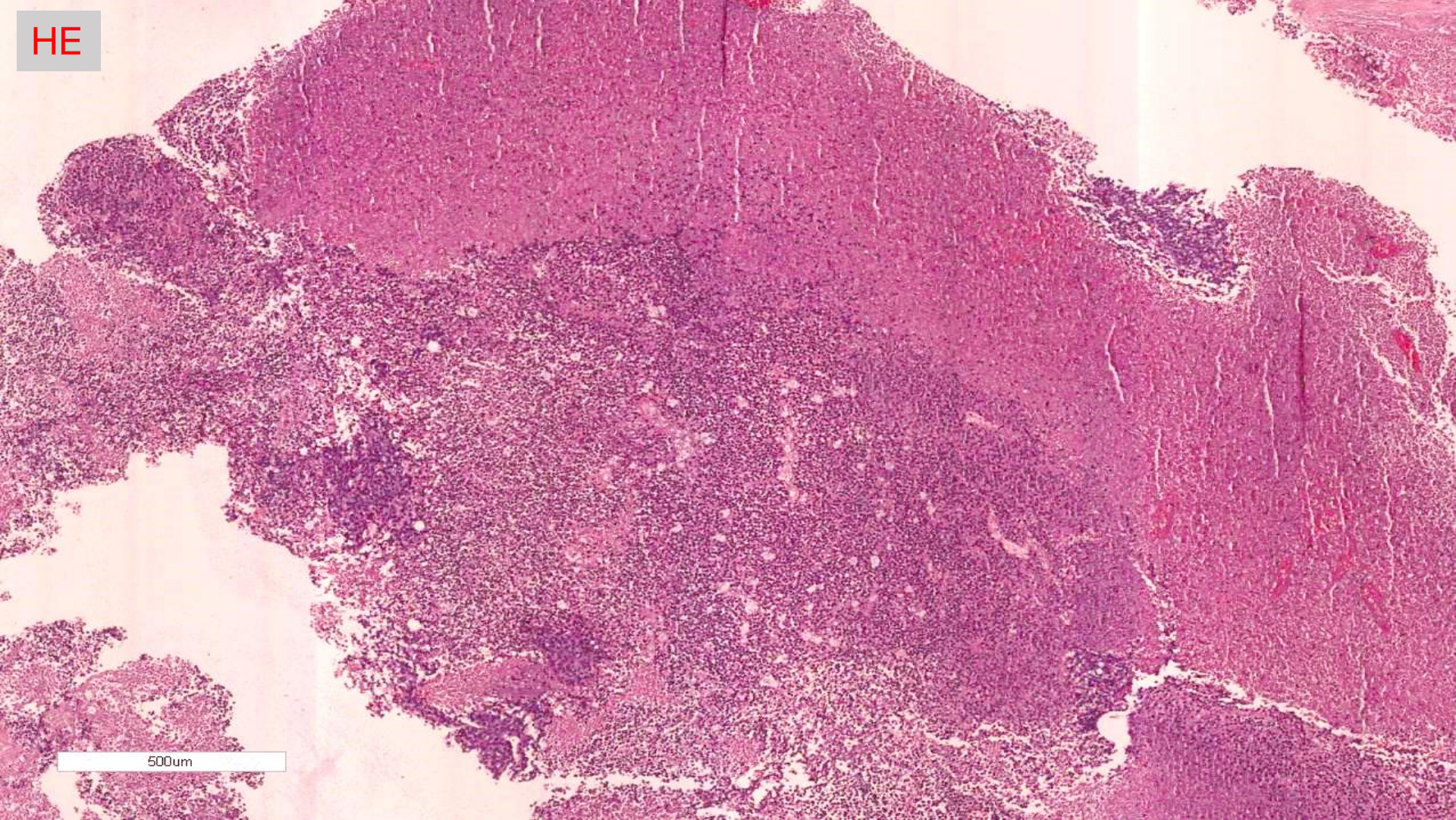
- Formação expansiva/infiltrativa, com epicentro no retroperitônio, apresentando aparente origem no músculo iliopsoas direito, medindo 22,0 x 13,0 x 13,0 cm, envolvendo a artéria ilíaca externa direita em mais de 50%.

HE



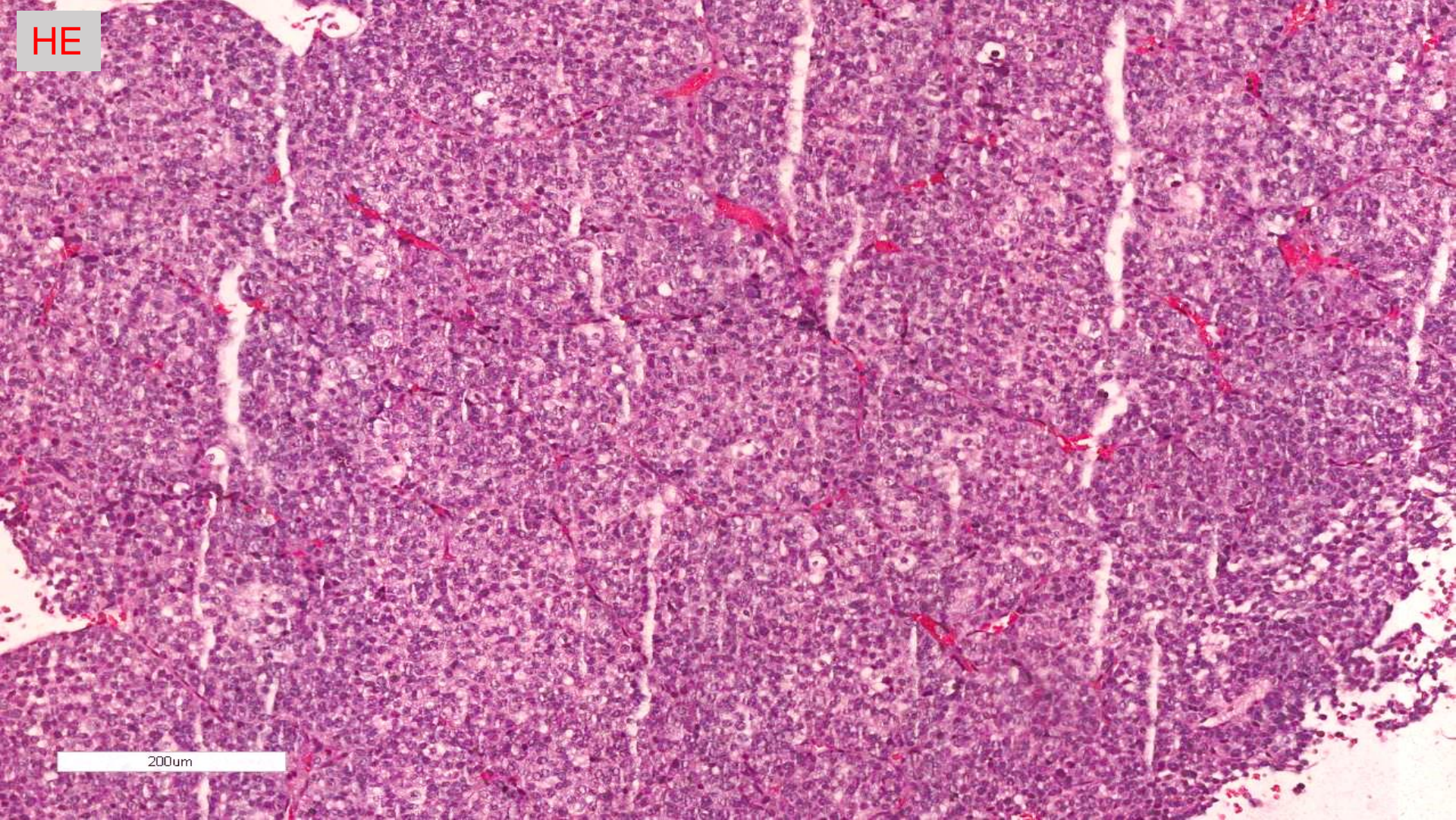
500um

HE



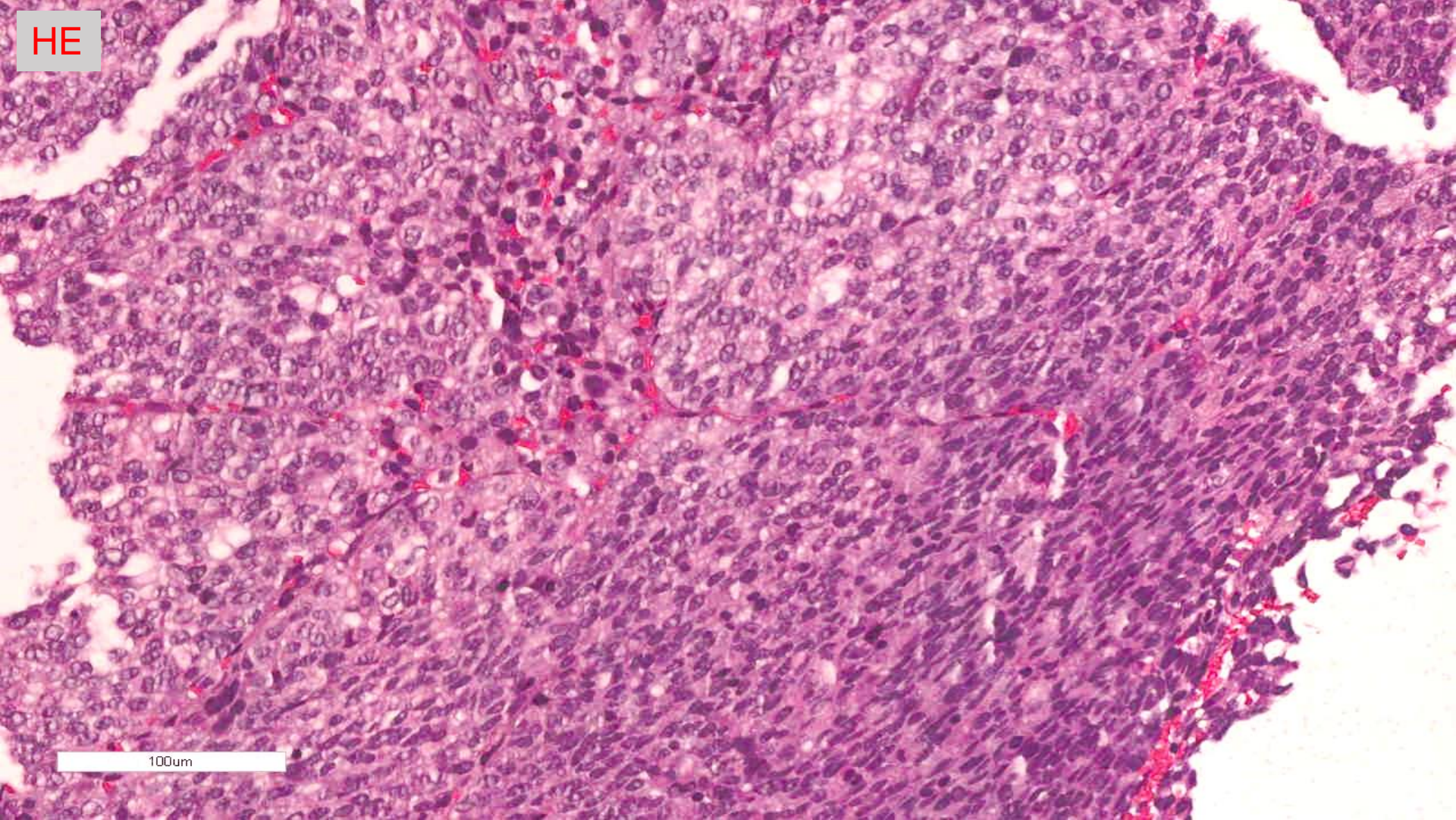
500um

HE



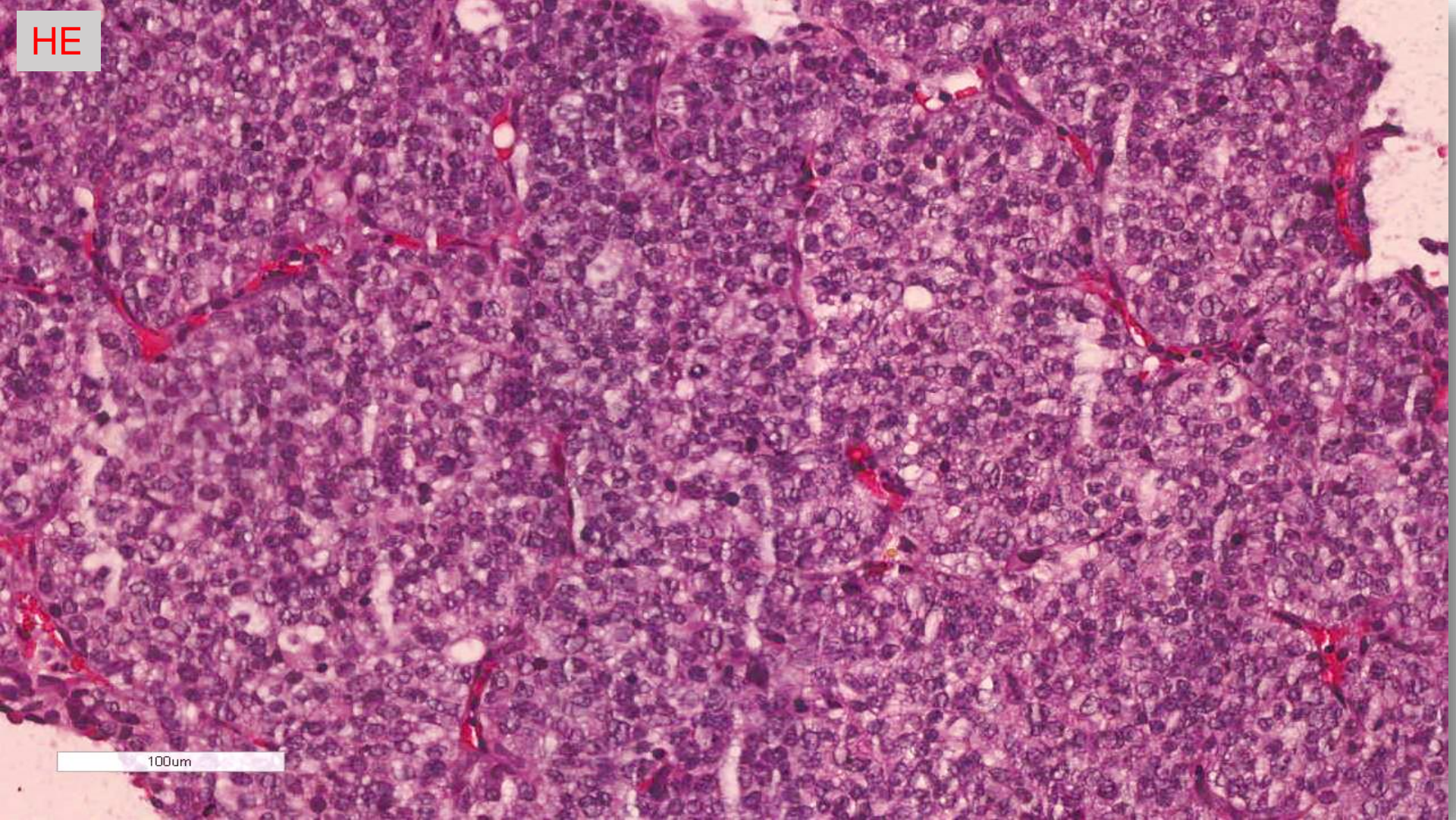
200um

HE



100um

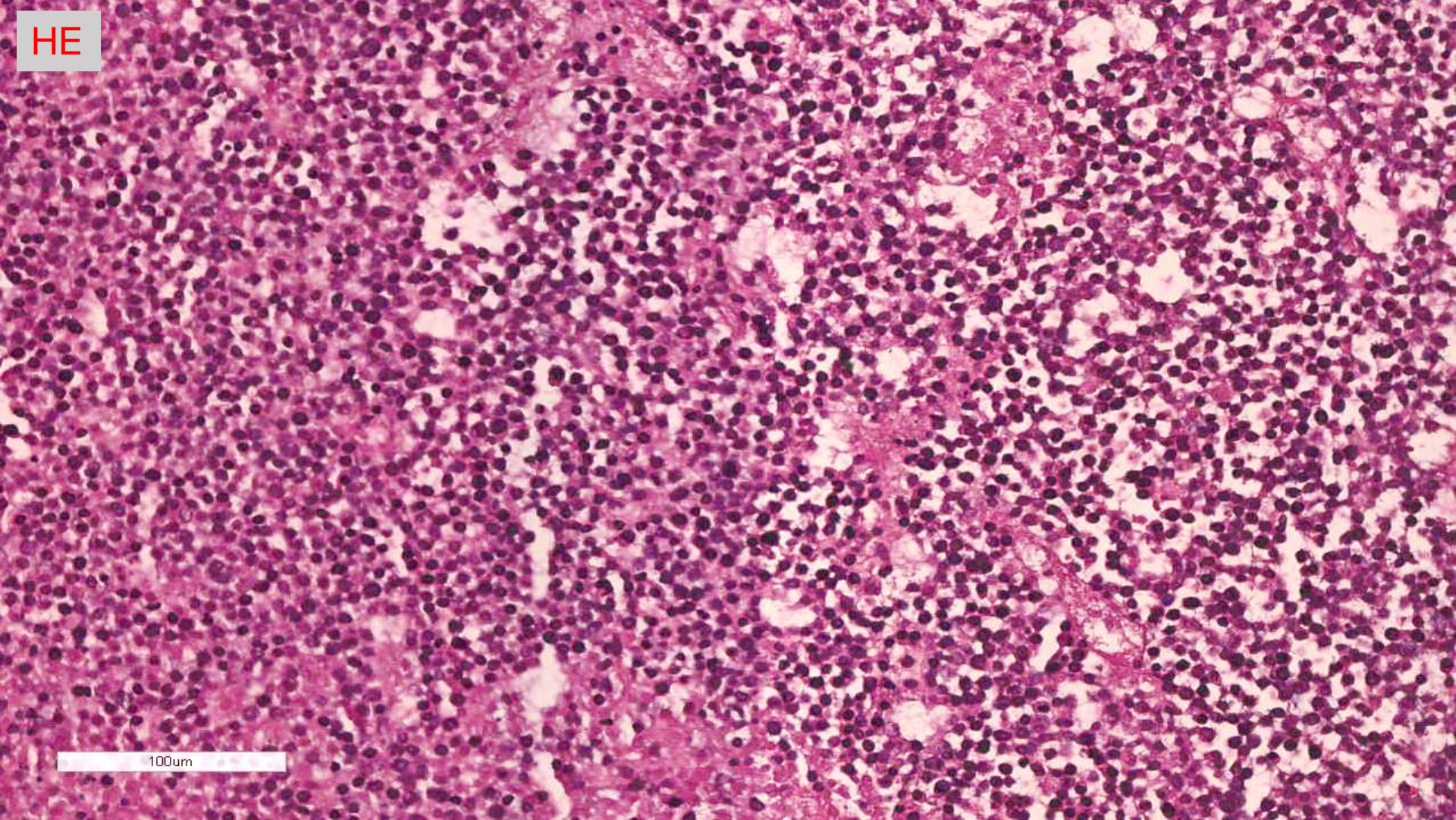
HE



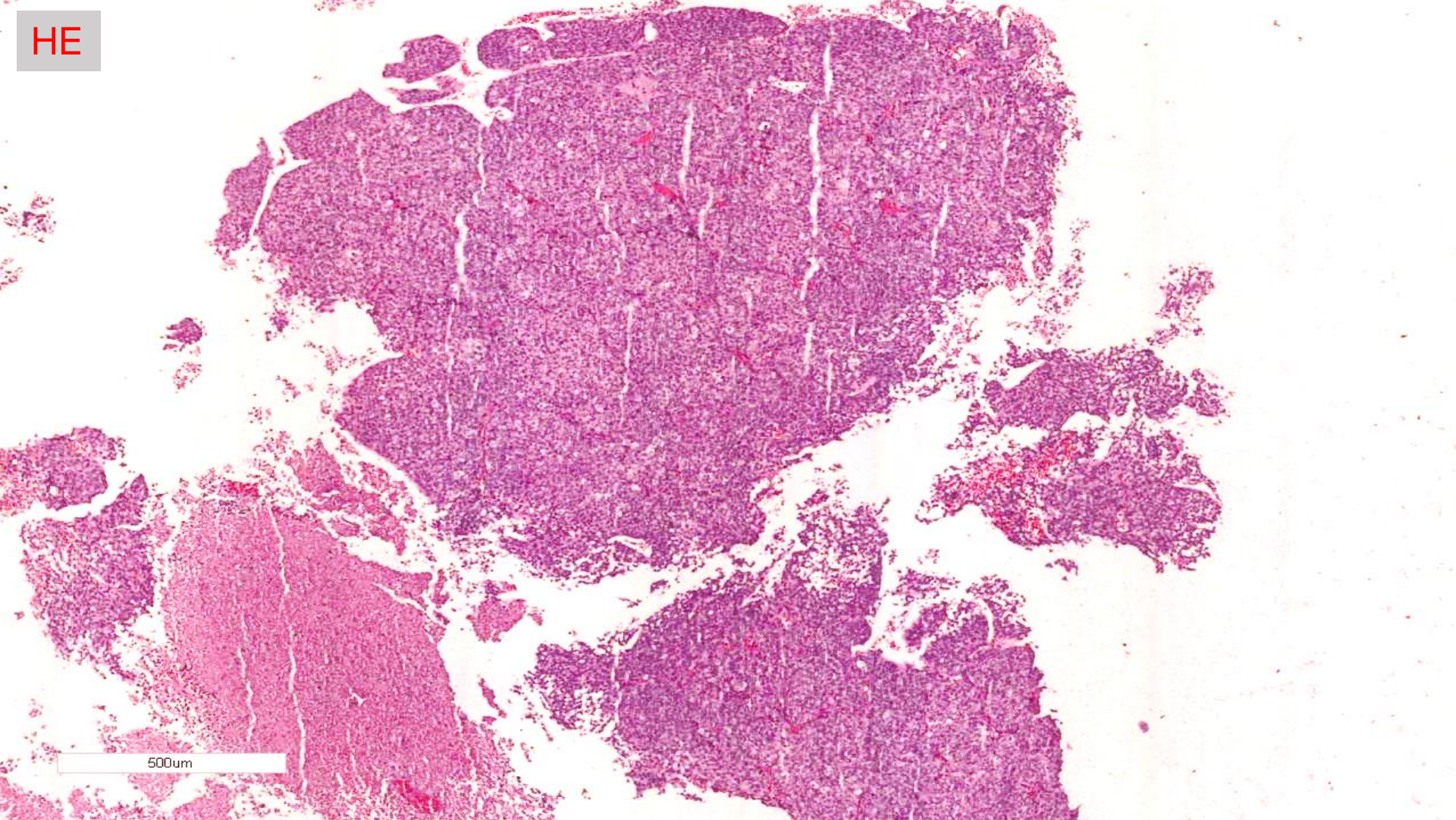
100um

HE

100µm



HE



500um

Tumor suprasselar/intraventricular em criança de 12 anos – Caso 6



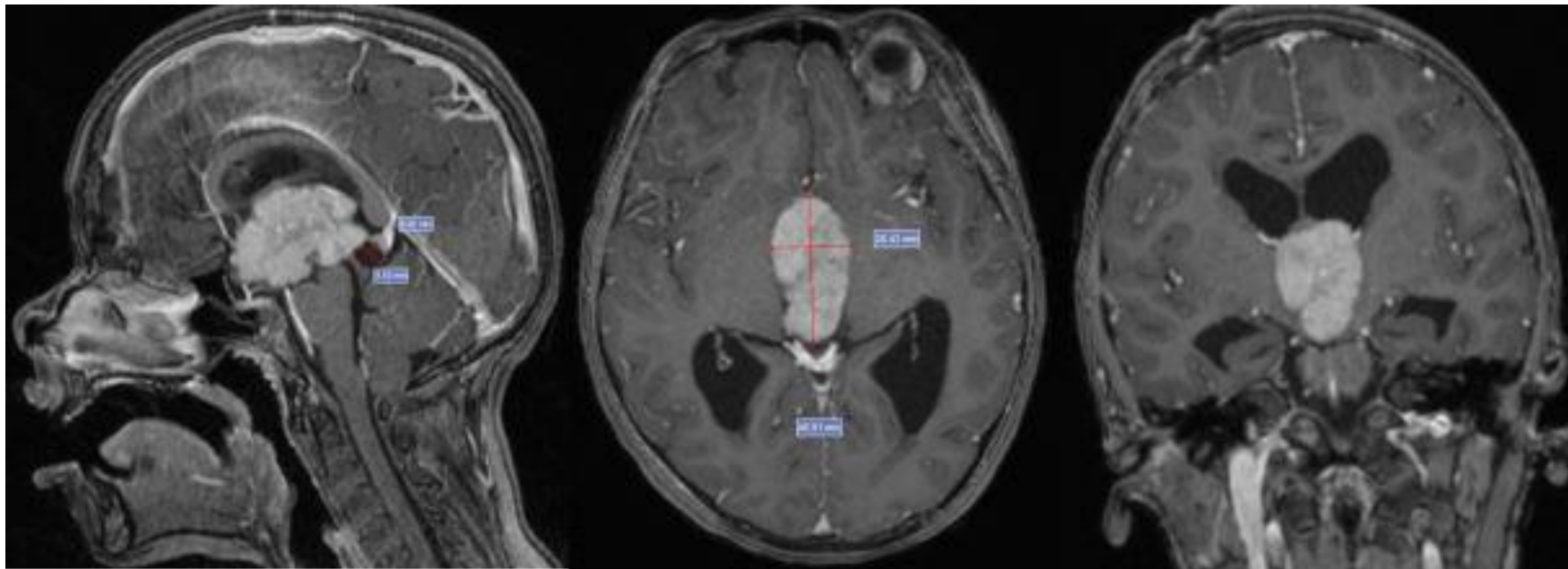
Glícia Campanharo Malheiros, Thaís Freire, Felipe Andreiuolo,
Gabriel Mufarrej, Leila Chimelli

História clínica

- Menina de 12 anos apresentou cefaleia intensa, vômitos e sonolência no dia 12/09/2020, sendo inicialmente tratada com sintomáticos.
- No dia seguinte, evoluiu com piora clínica e realizou tomografia computadorizada de crânio evidenciando tumor supratentorial, sendo colocada derivação ventrículo-peritoneal (DVP). Após o procedimento, houve resolução completa dos sintomas.
- Relata ter iniciado quadros de cefaleia e vômitos no ano passado, mas eram leves e não haviam sido investigados. Nega outras alterações visuais ou motoras.
- Ao exame, encontrava-se em bom estado geral, acordada, lúcida e orientada, ativa e reativa, conversando adequadamente, sem déficits, Glasgow 15.
- DVP funcionando com líquido levemente sanguinolento.

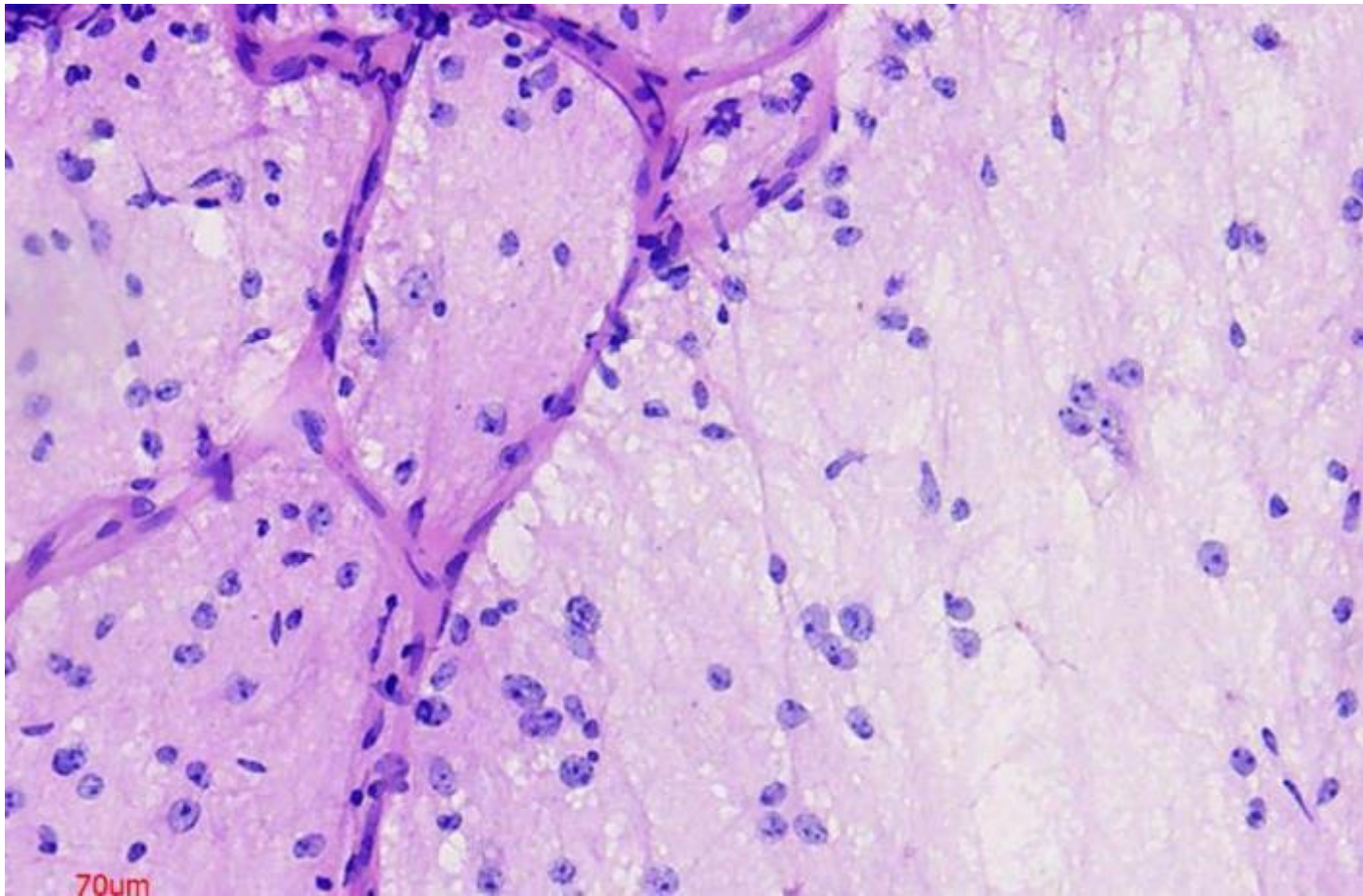
Ressonância nuclear magnética

- Lesão expansiva sólida, de contornos lobulados, ocupando o interior do terceiro ventrículo.
- Realce homogêneo pelo contraste, com sinais de restrição à difusão.
- Hipótese diagnóstica: Tumor de células germinativas.



Cirurgia

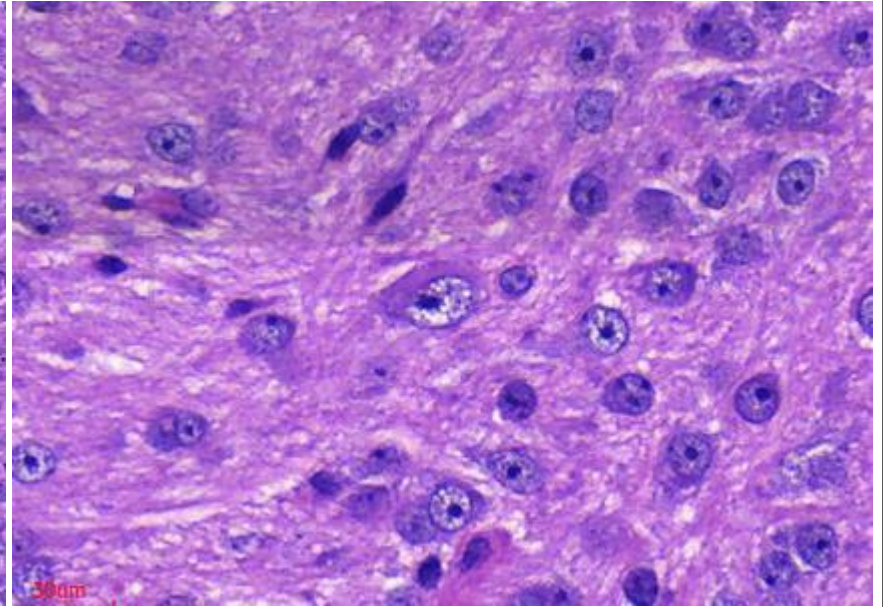
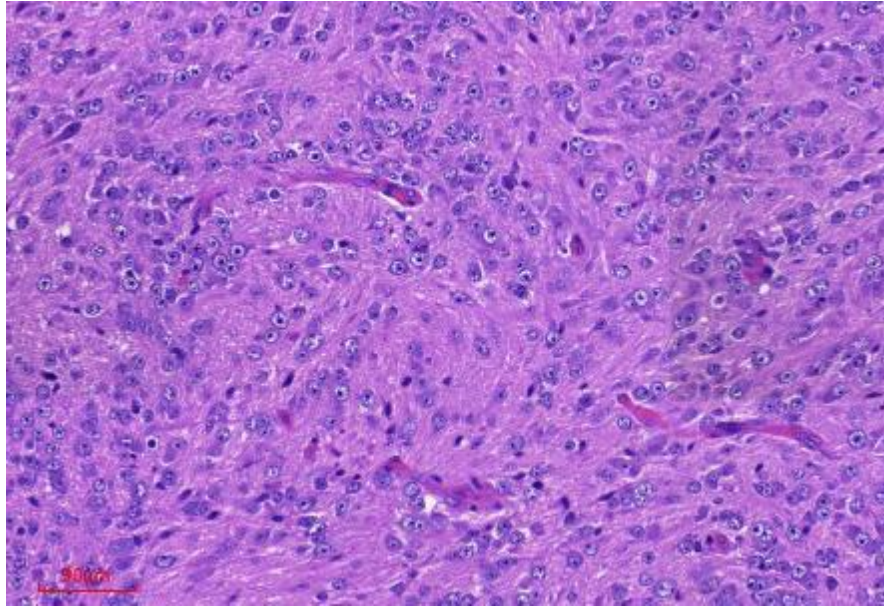
- A paciente foi operada em 23/09/2020.
- No intraoperatório, a lesão era muito sangrativa e amolecida, parecendo surgir do septo pelúcido.
- O exame citológico peroperatório mostrou neoplasia primária de células uniformes com provável diferenciação neuronal sugestiva de neurocitoma, sendo descartado o germinoma.



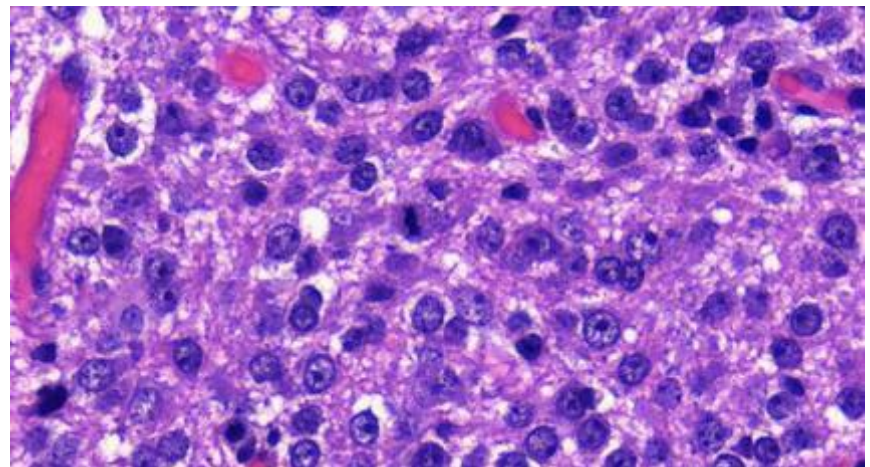
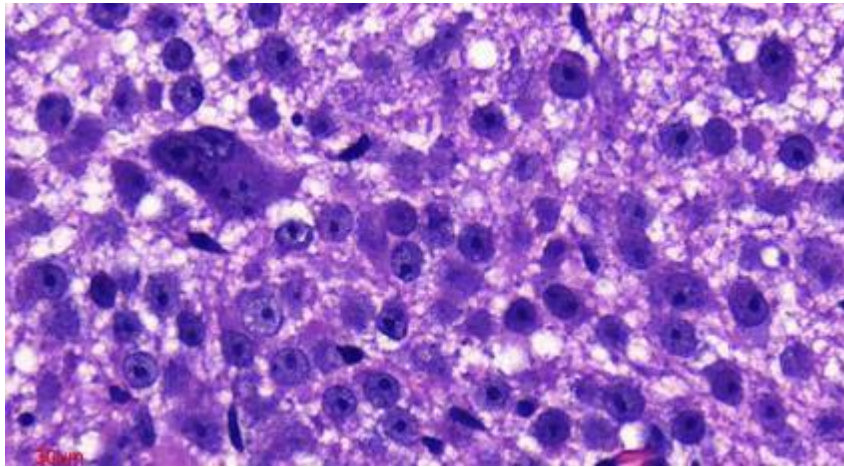
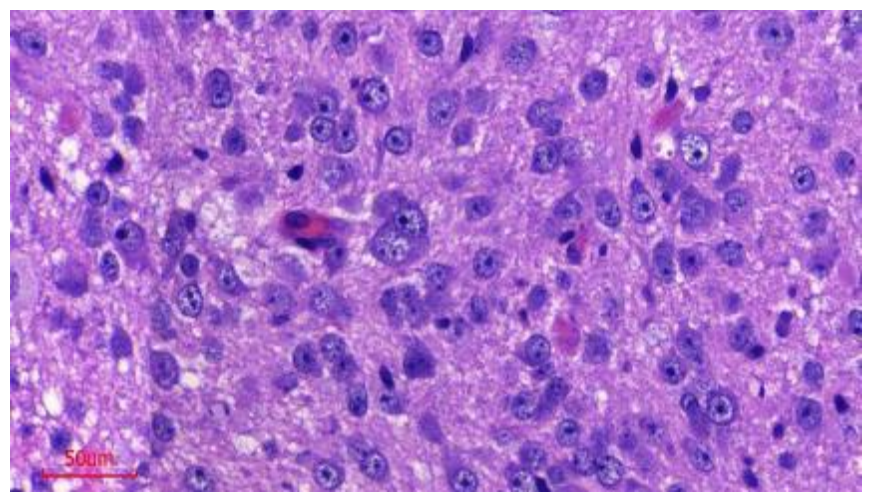
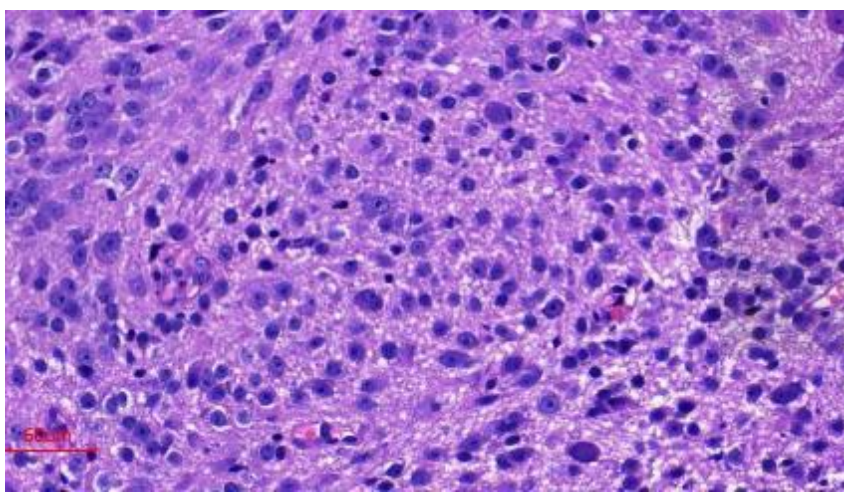
Esfregaço citológico - Vasos ramificados, fundo fibrilar e células com nucléolos evidentes.
Arquivo IECPN.

Exame histopatológico

- Neoplasia de densidade celular moderada constituída de células neurocíticas com núcleo pequeno e citoplasma escasso, dispostas em matriz fibrilar.
- Presença também de várias células com diferenciação neuronal, algumas das quais com morfologia ganglionar proeminente (núcleos maiores e arredondados, nucléolos centrais evidentes e citoplasma amplo).
- Foram observadas 5 figuras de mitose em 10 CGA. Ausência de necrose e de proliferação vascular.
- Trata-se de uma neoplasia composta por células monomórficas com diferenciação neuronal avançada, em diferentes estágios de maturação.



HE – Células monomórficas, em diferentes estágios de maturação, algumas com citoplasma amplo (diferenciação neuronal). O neuropilo é evidente. Arquivo IECPN.



HE – Em áreas a celularidade está aumentada, há células binucleadas com citoplasma amplo (diferenciação neuronal) e foram identificadas mitoses. Arquivo IECPN.



HOSPITAL DE
CLÍNICAS
PORTO ALEGRE RS



APRESENTAÇÃO DE CASO

Caso 7

Hellen Meiry Grosskopf Werka
R2 de Patologia Cirúrgica HCPA

Dr. Luís Fernando da Rosa Rivero
Professor do Depto de Patologia
FAMED UFRGS



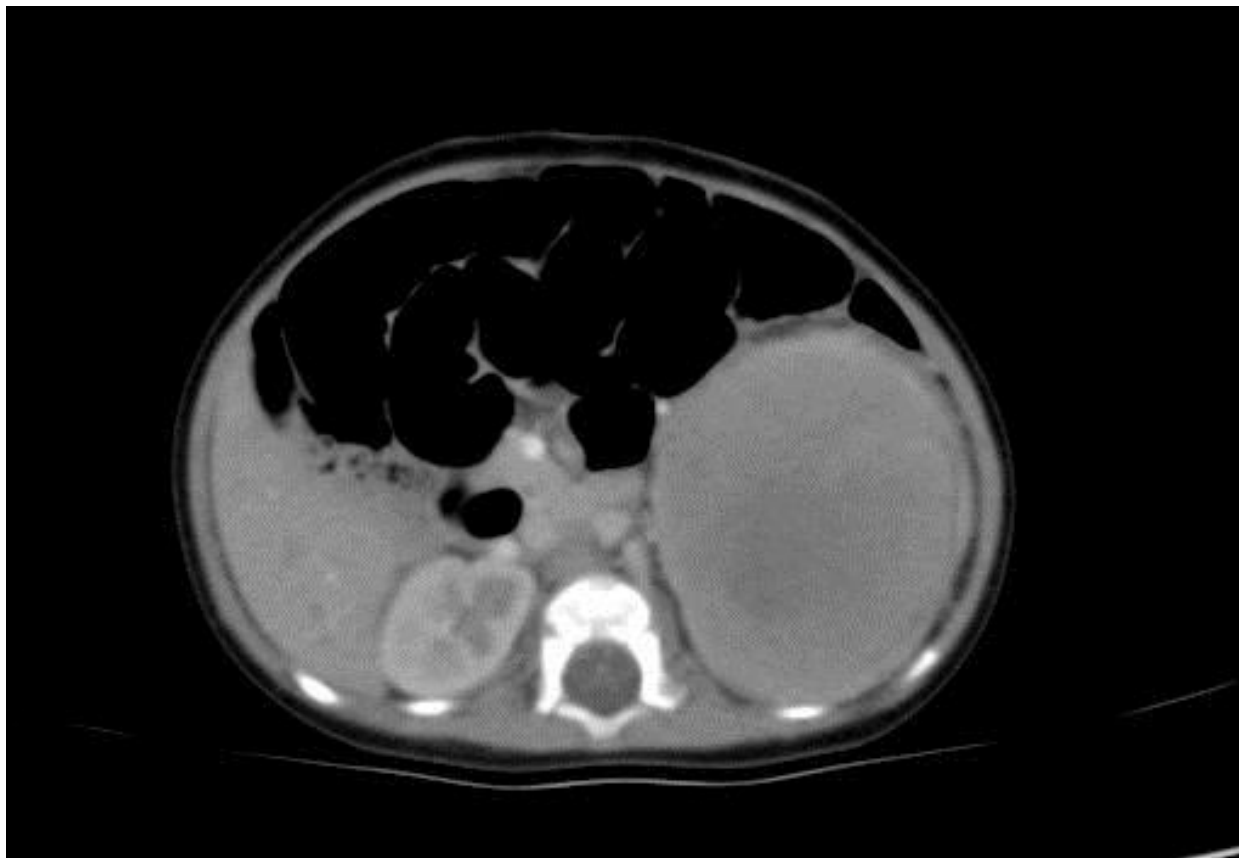
N.M., 6m, masculino

- Massa abdominal, 2 meses de idade.
- Eco: massa em rim esquerdo.
- TC Abd: Lesão expansiva sólida que mede 6,8 x 6,0 x 5,8 cm (120 cm³).

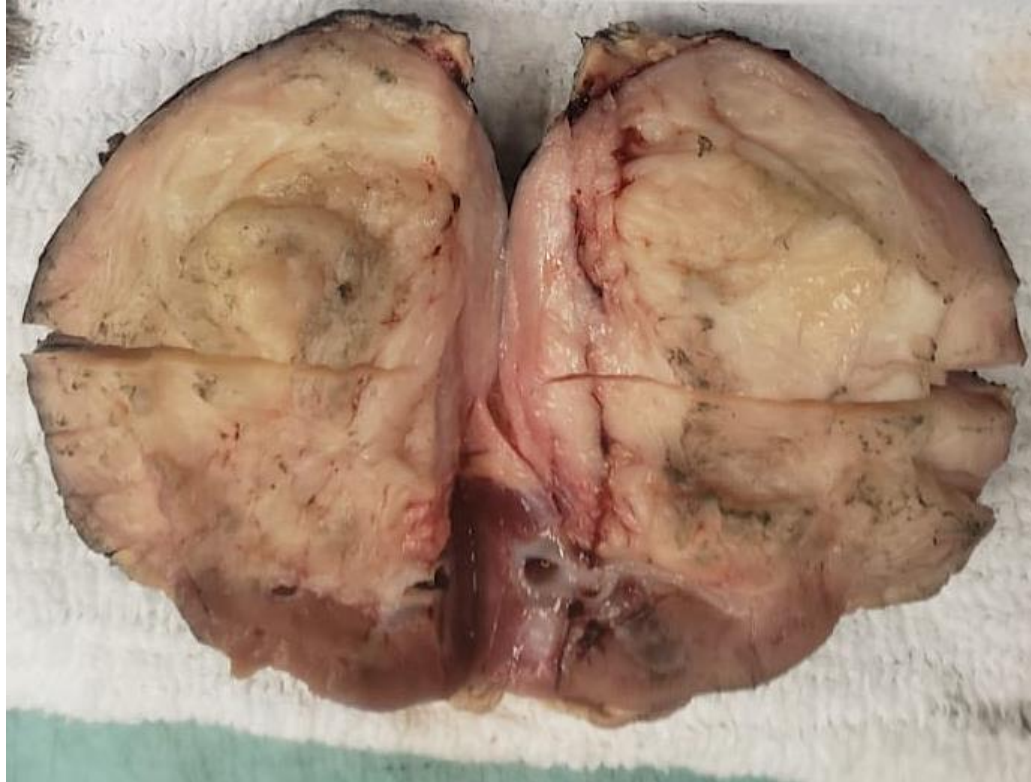
História clínica



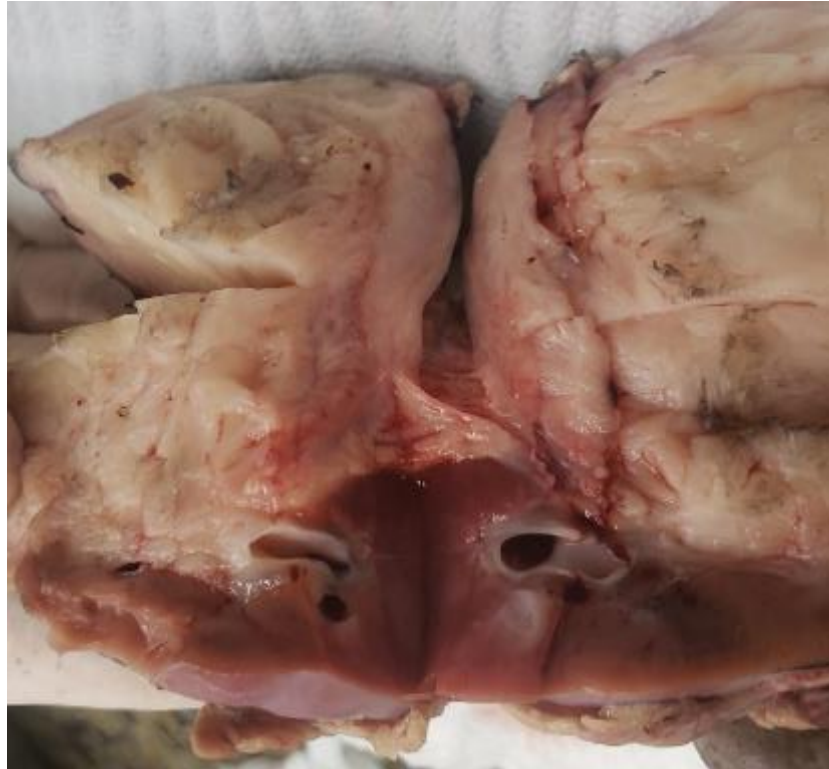HOSPITAL DE
CLÍNICAS
FUNDADO EM 1906



Macroscopia



Macroscopia



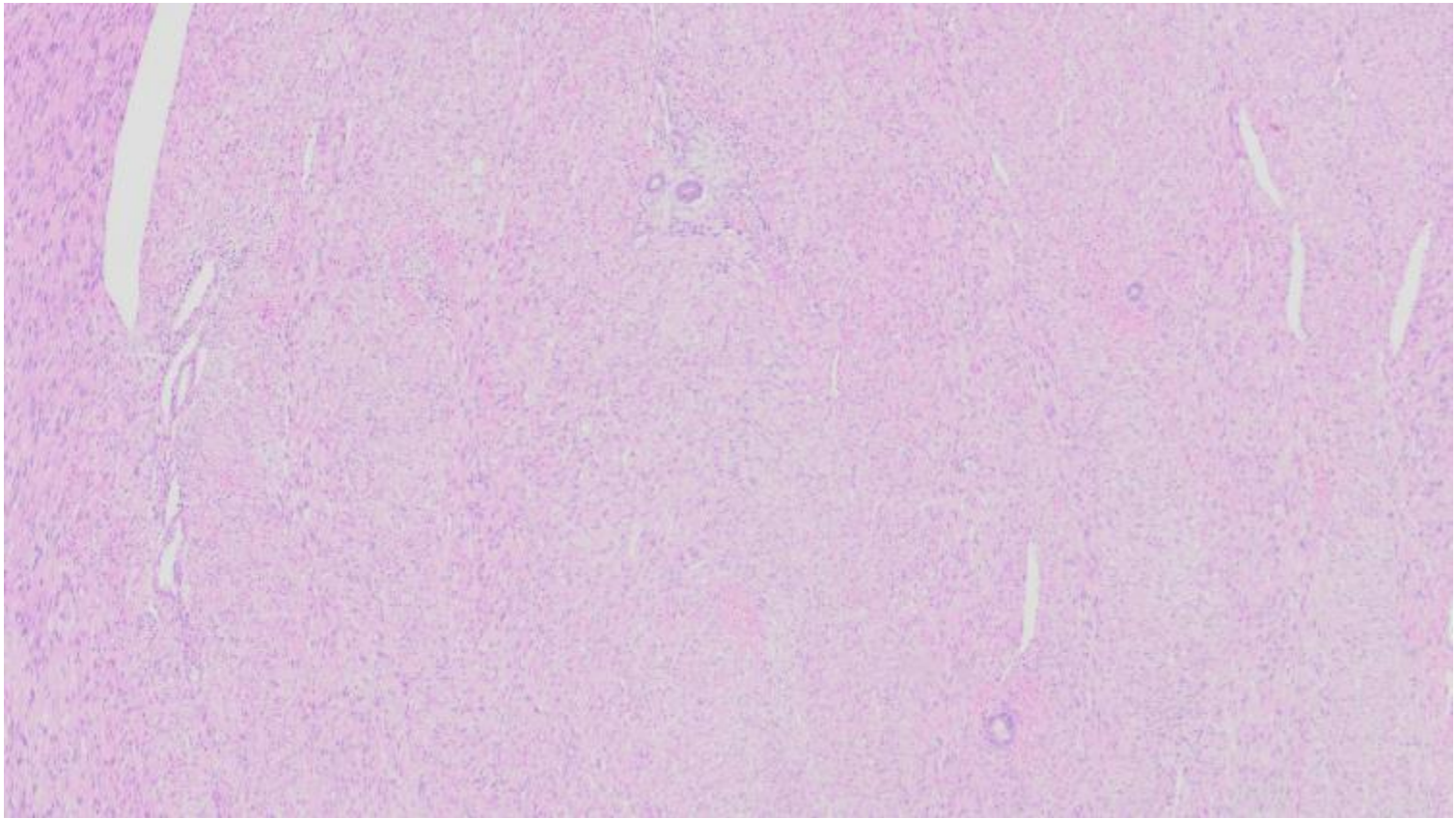
Microscopia



HOSPITAL DE
CLÍNICAS
FUNDADO EM 1906



40x



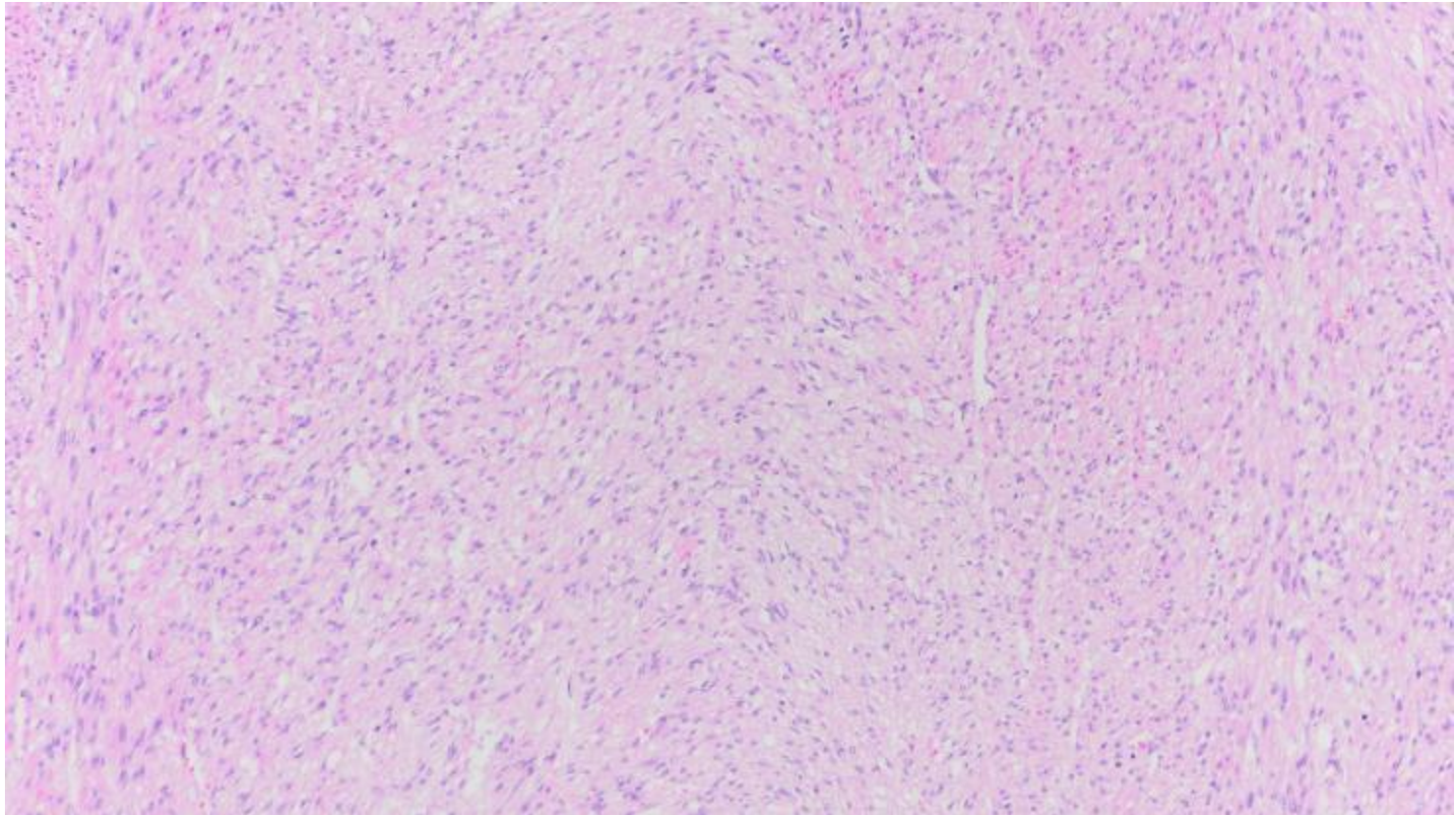
Microscopia



HOSPITAL DE
CLÍNICAS
FUNDADO EM 1906



100x



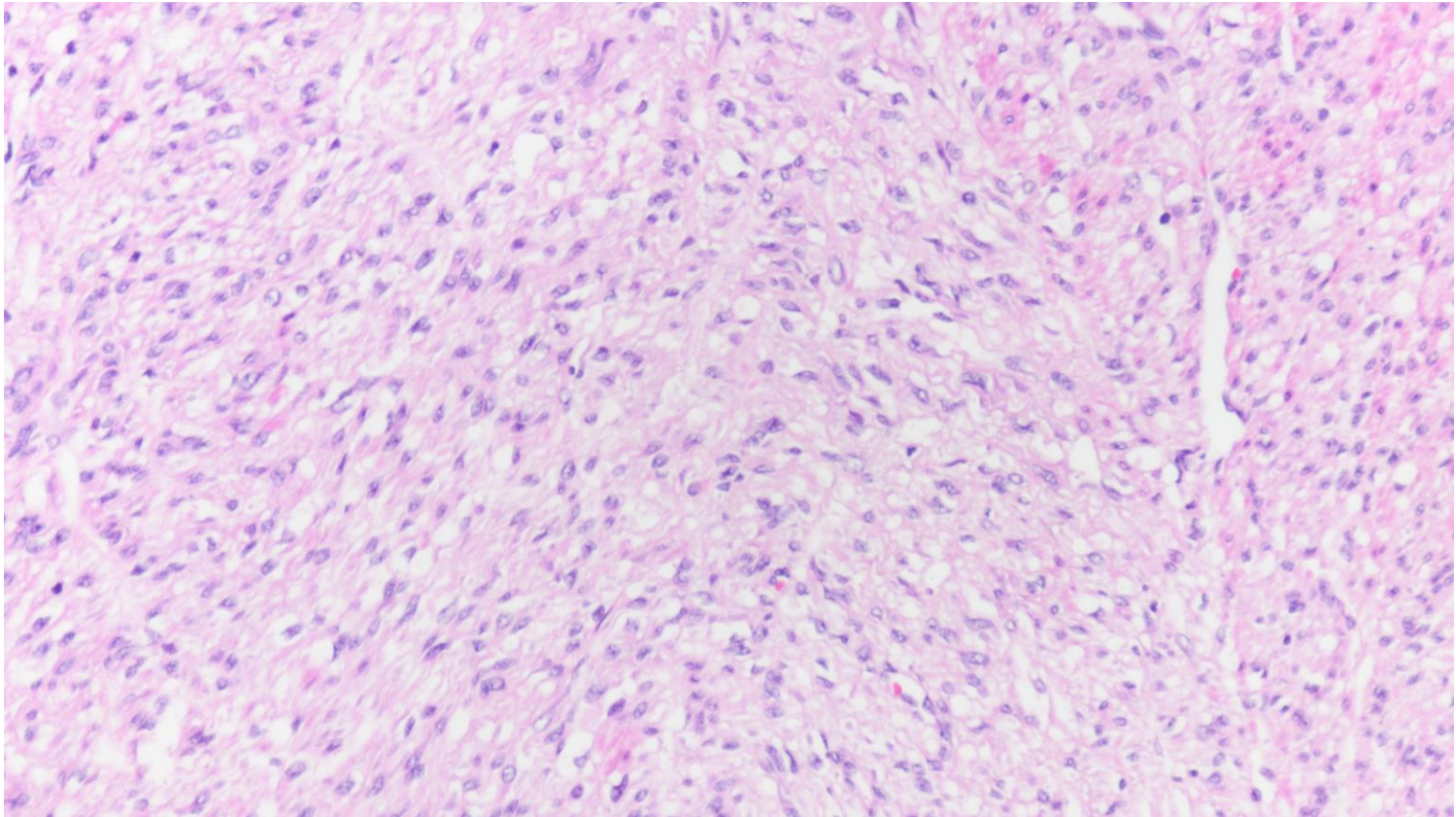
Microscopia



HOSPITAL DE
CLÍNICAS
FUNDADO EM 1915



200x



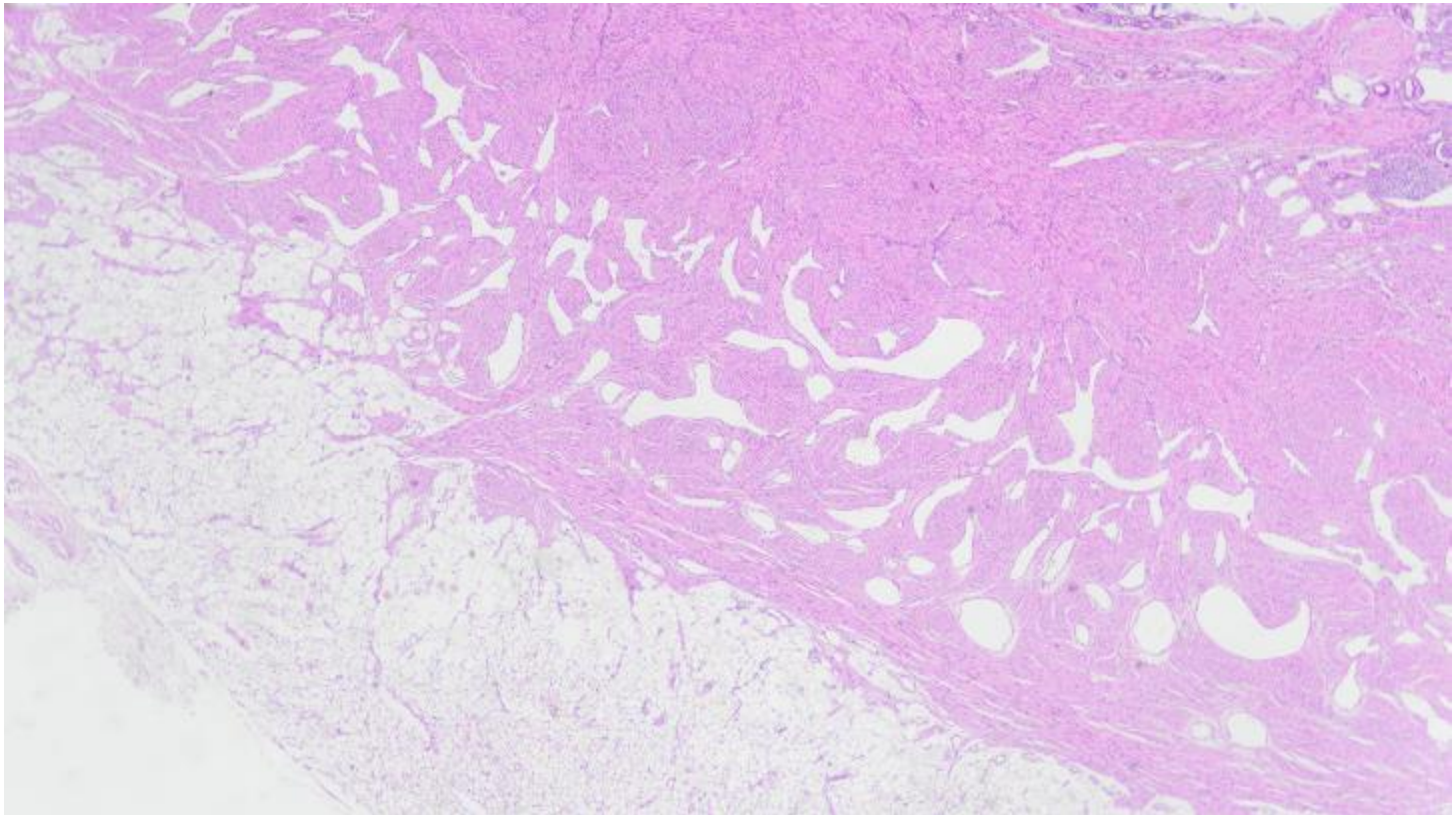
Microscopia



HOSPITAL DE
CLÍNICAS
FUNDADO EM 1915



20x



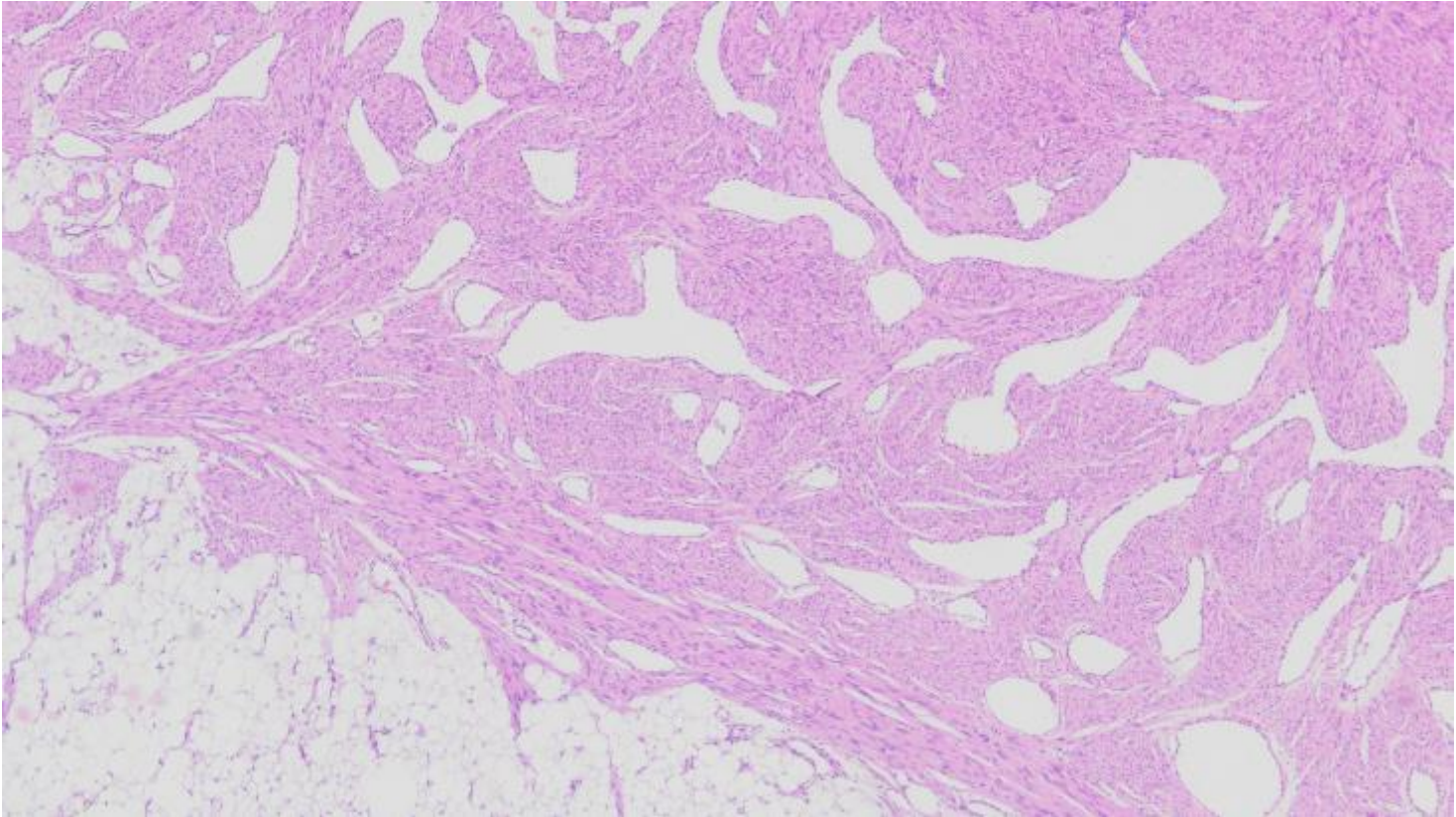
Microscopia



HOSPITAL DE
CLÍNICAS
PROTECTOR CARRETERO



40x



A blue-tinted image of a microscope, showing the eyepiece, objective lenses, and the stage area, serving as a background for the text.

SEMINÁRIO DE LÂMINAS I SBP DIGITAL SUMMIT – Caso 8

PATOLOGISTA: Nathanael de Freitas Pinheiro Júnior
MR3: LÍlian Cunha Moreira

SALVADOR- BA



Complexo
HUPES



IMAGEPAT
Associação Patológica

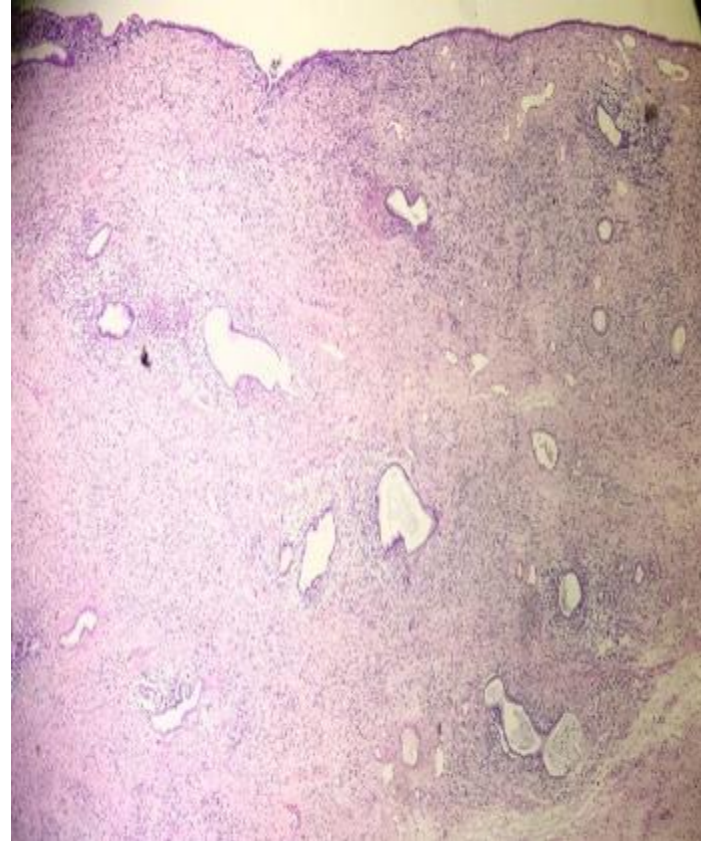
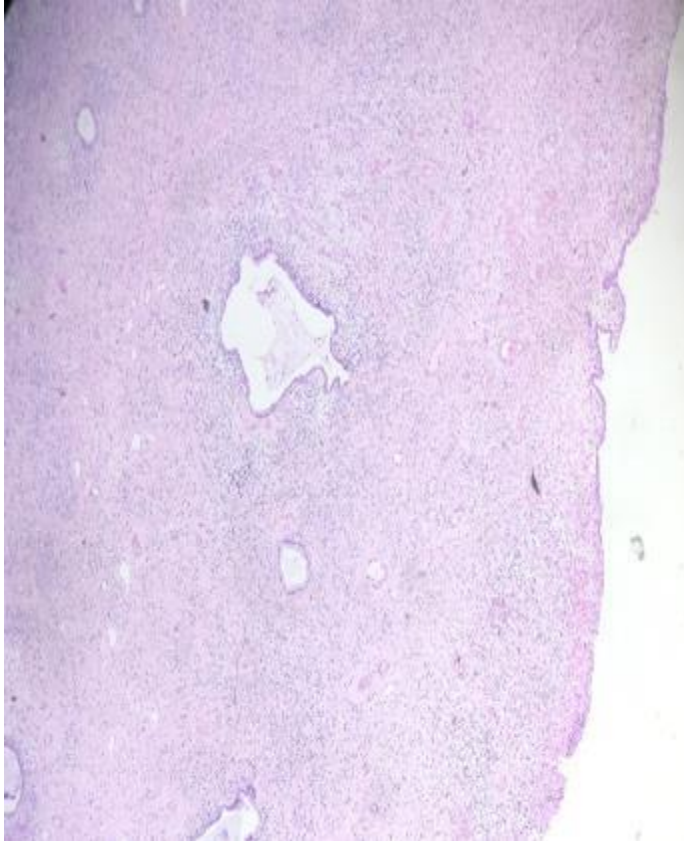

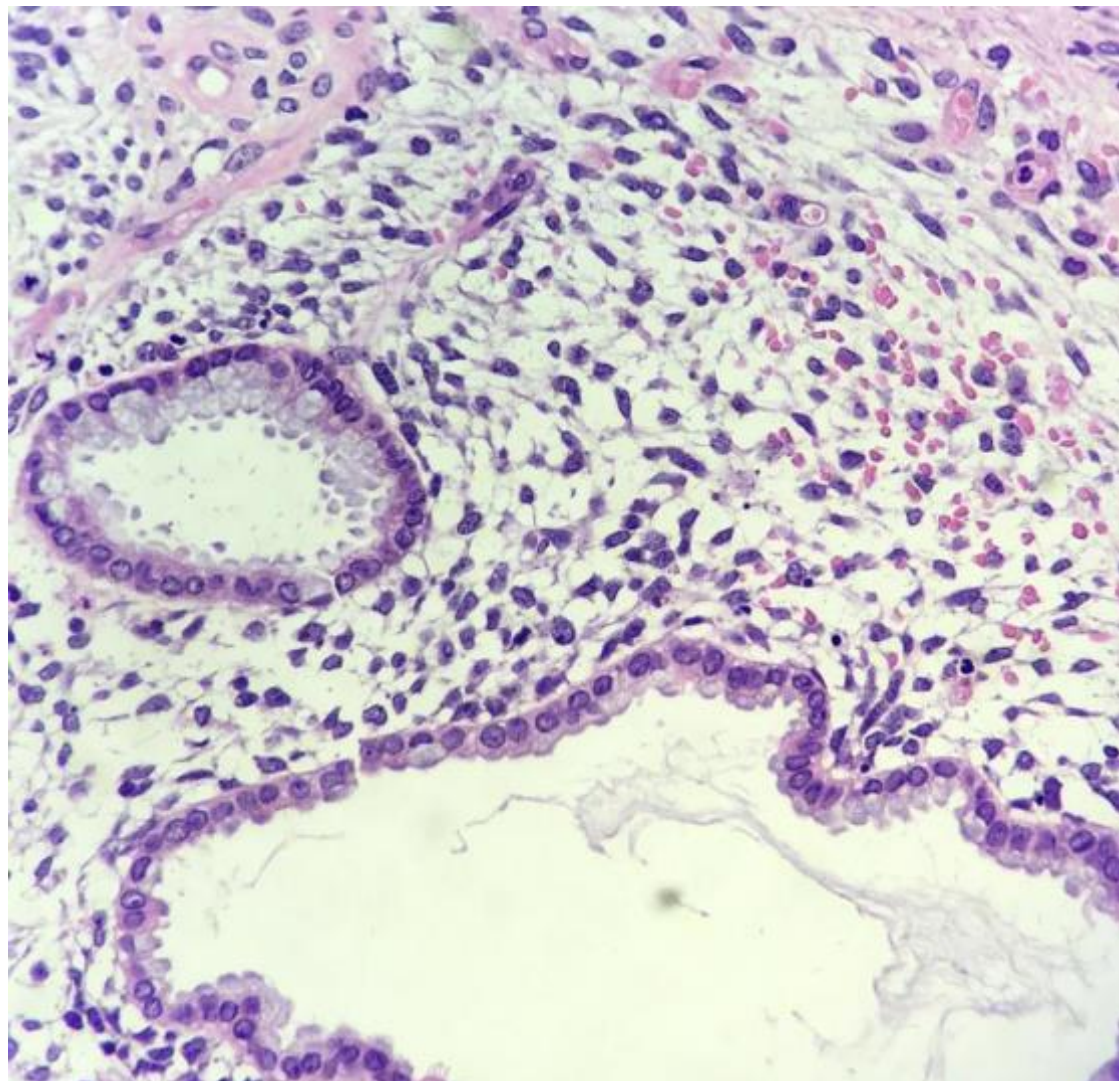
HISTÓRIA CLÍNICA

- 27 anos
- Previamente hígida
- Nenhuma exposição DES conhecida
- Massa endometrial polipoide de crescimento rápido, exteriorizando através do orifício externo.

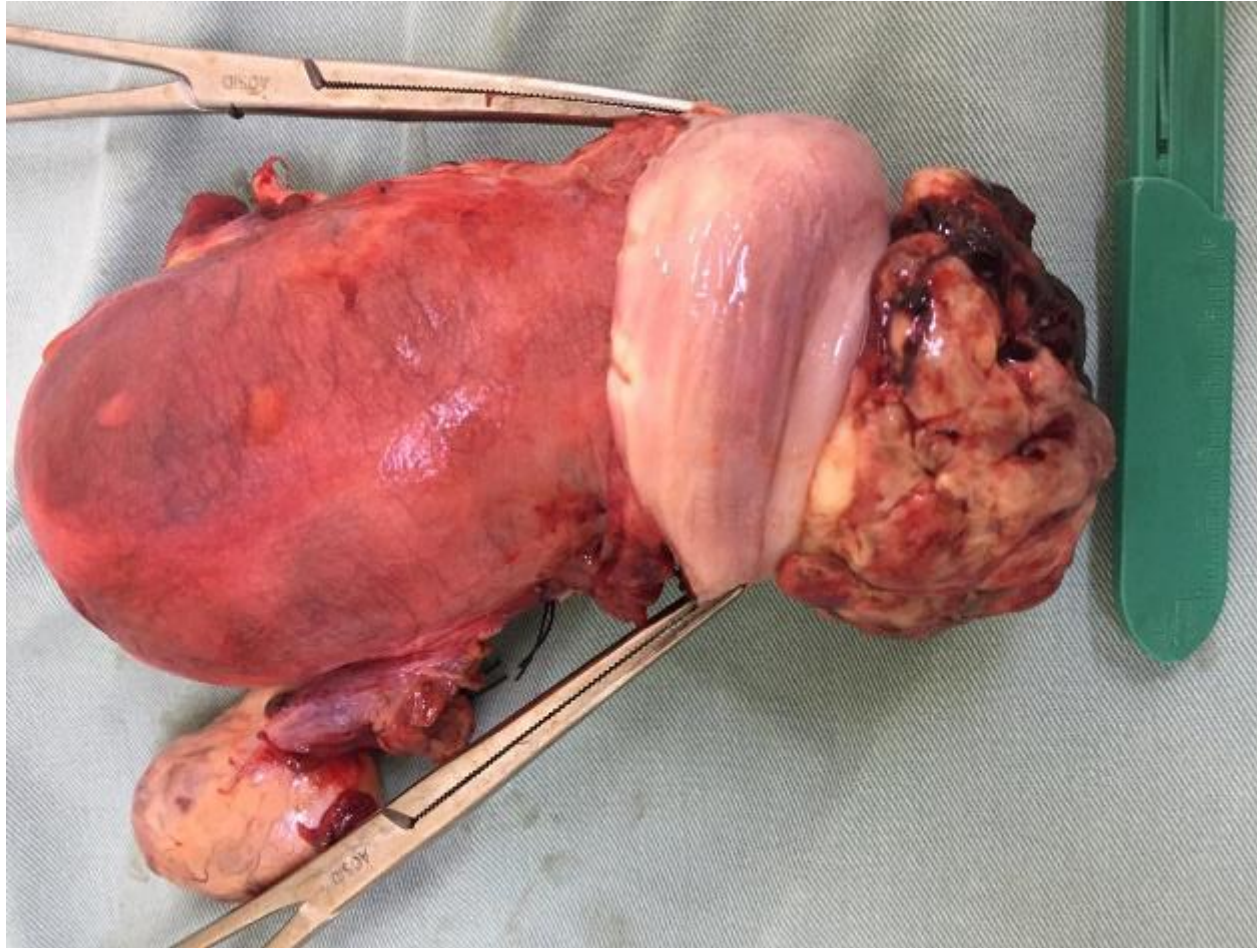


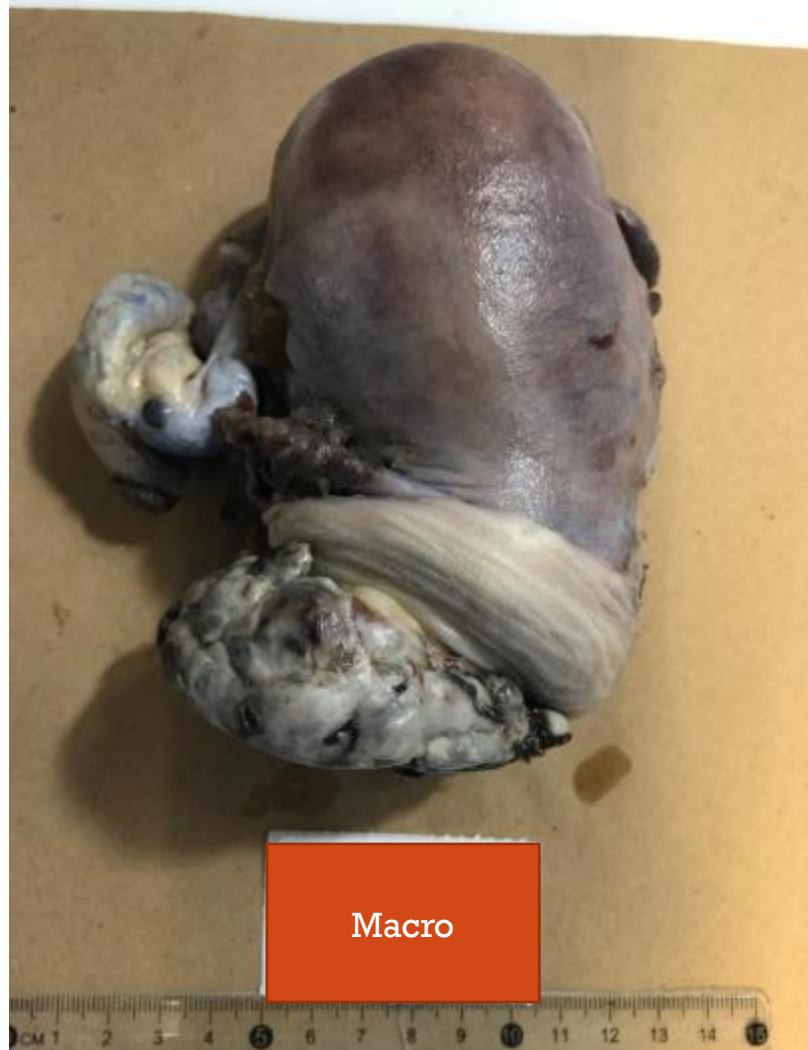
BIÓPSIA





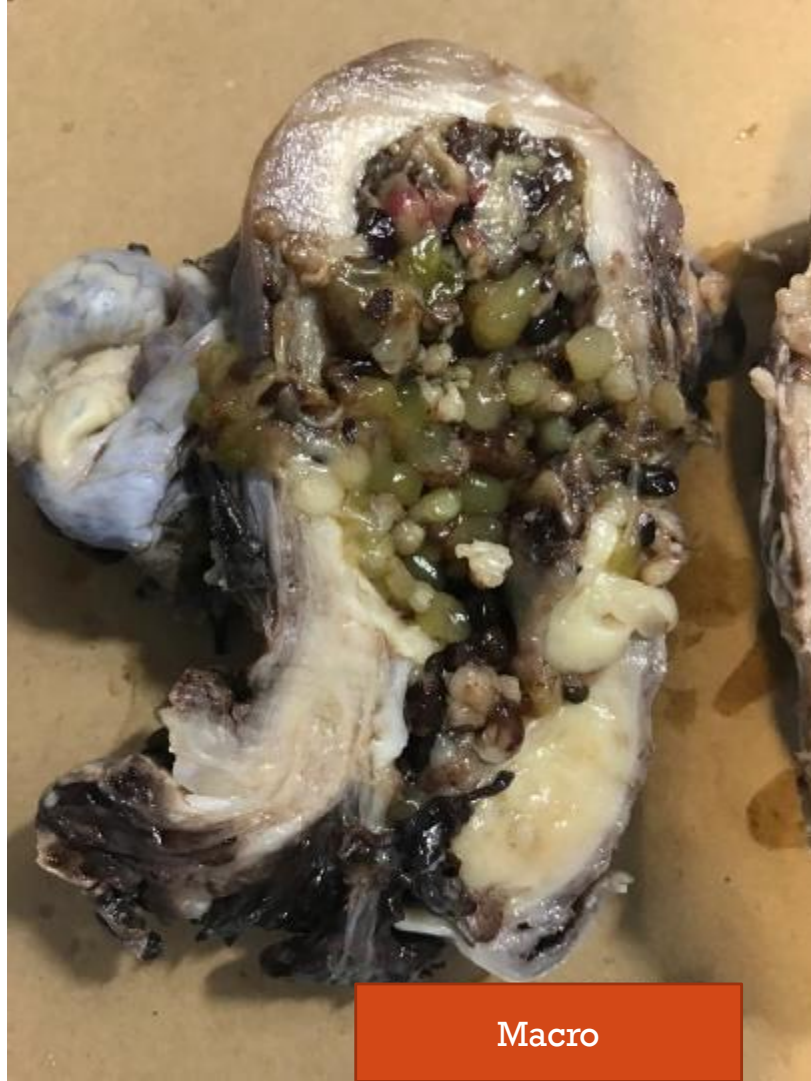Surgical specimen - Gross





Macro

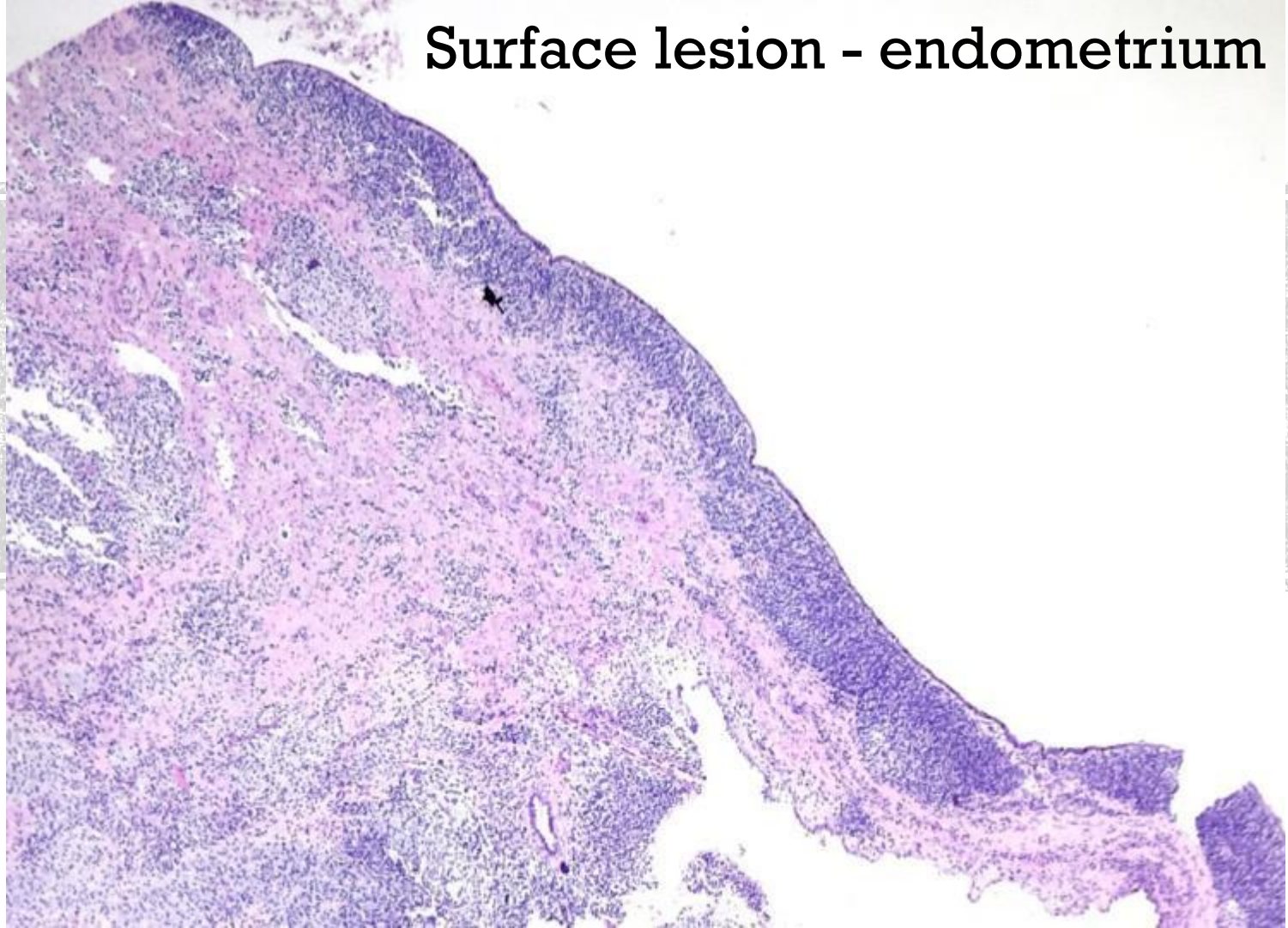




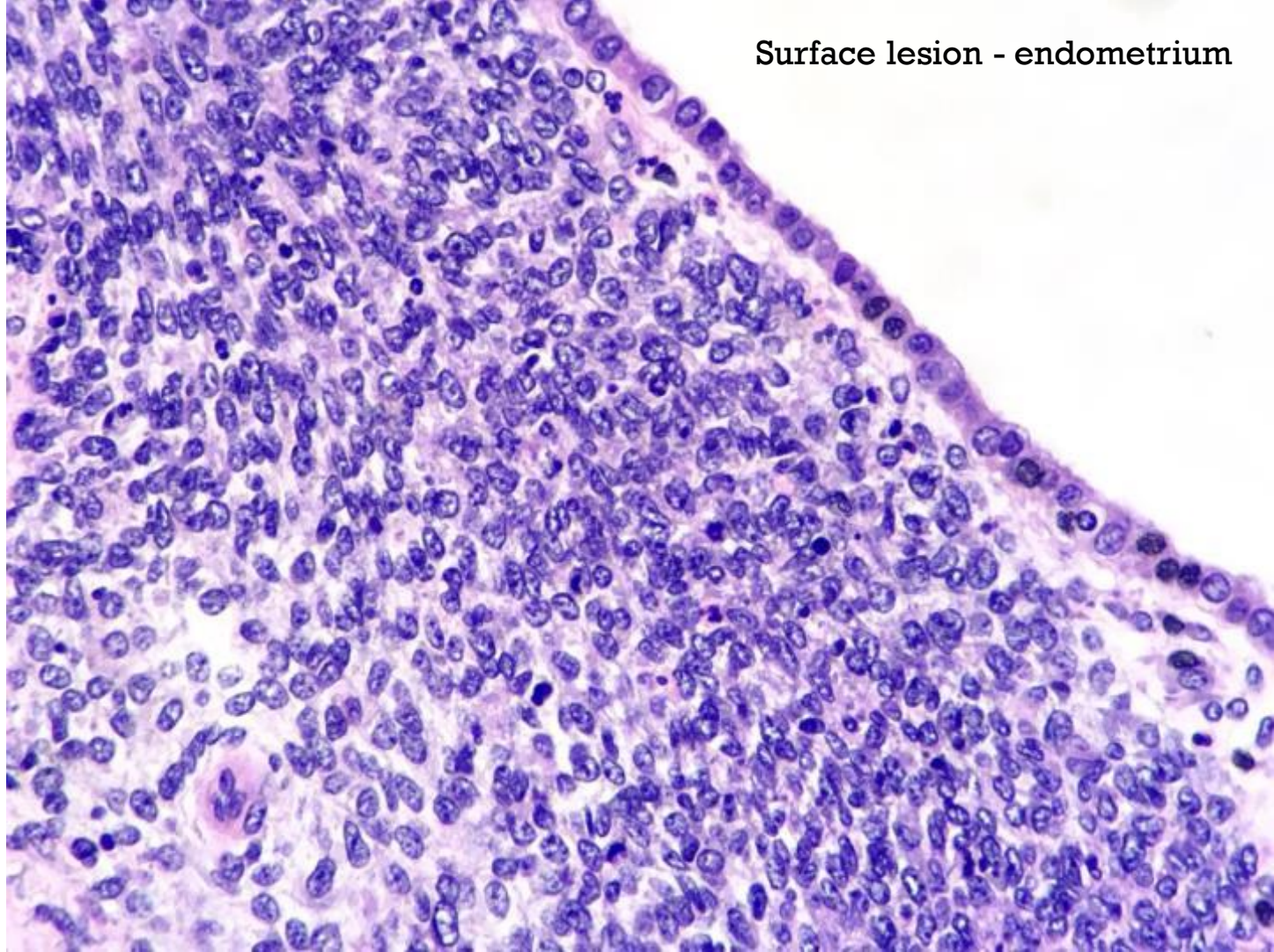
Macro



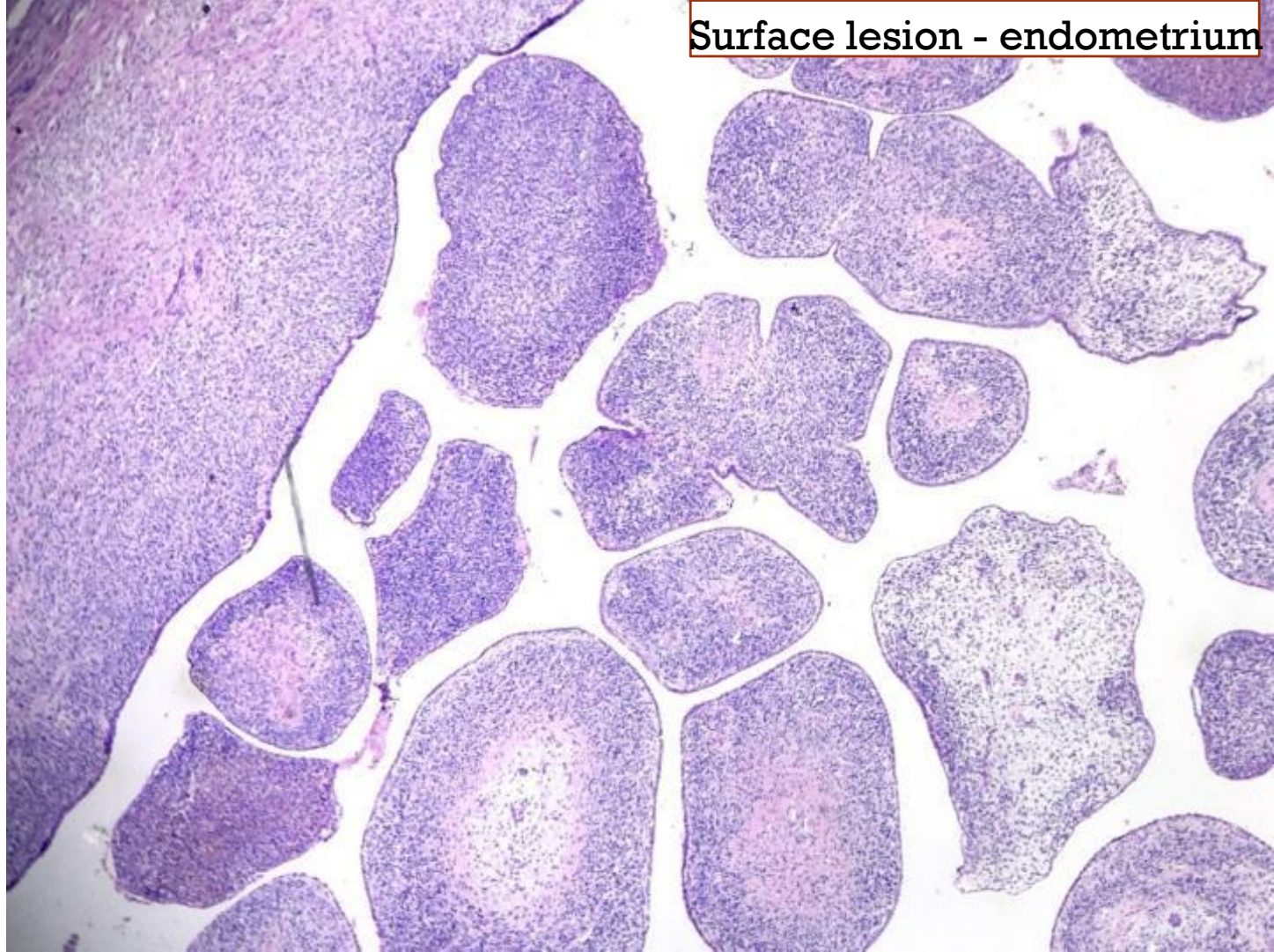
Surface lesion - endometrium



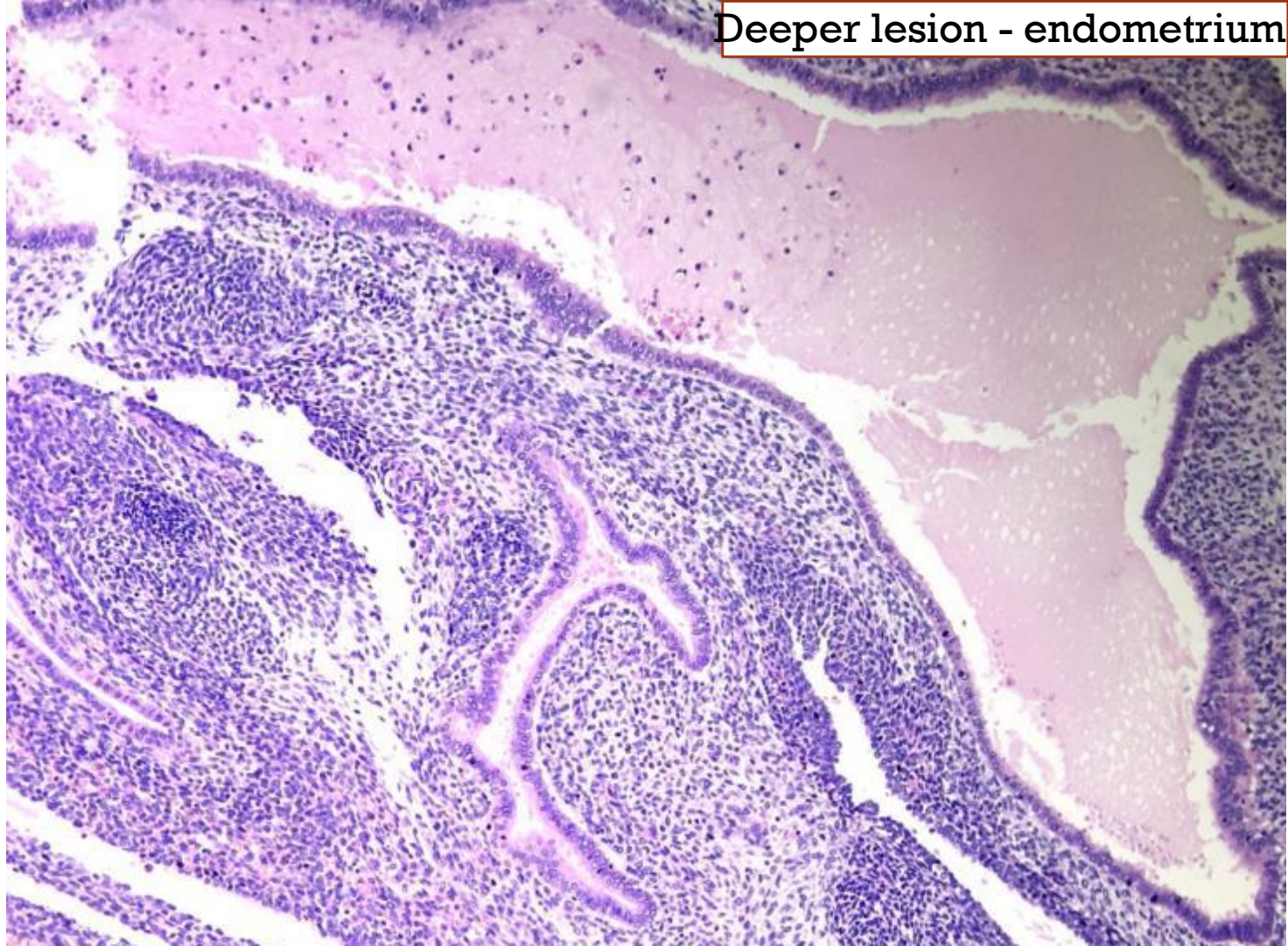
Surface lesion - endometrium



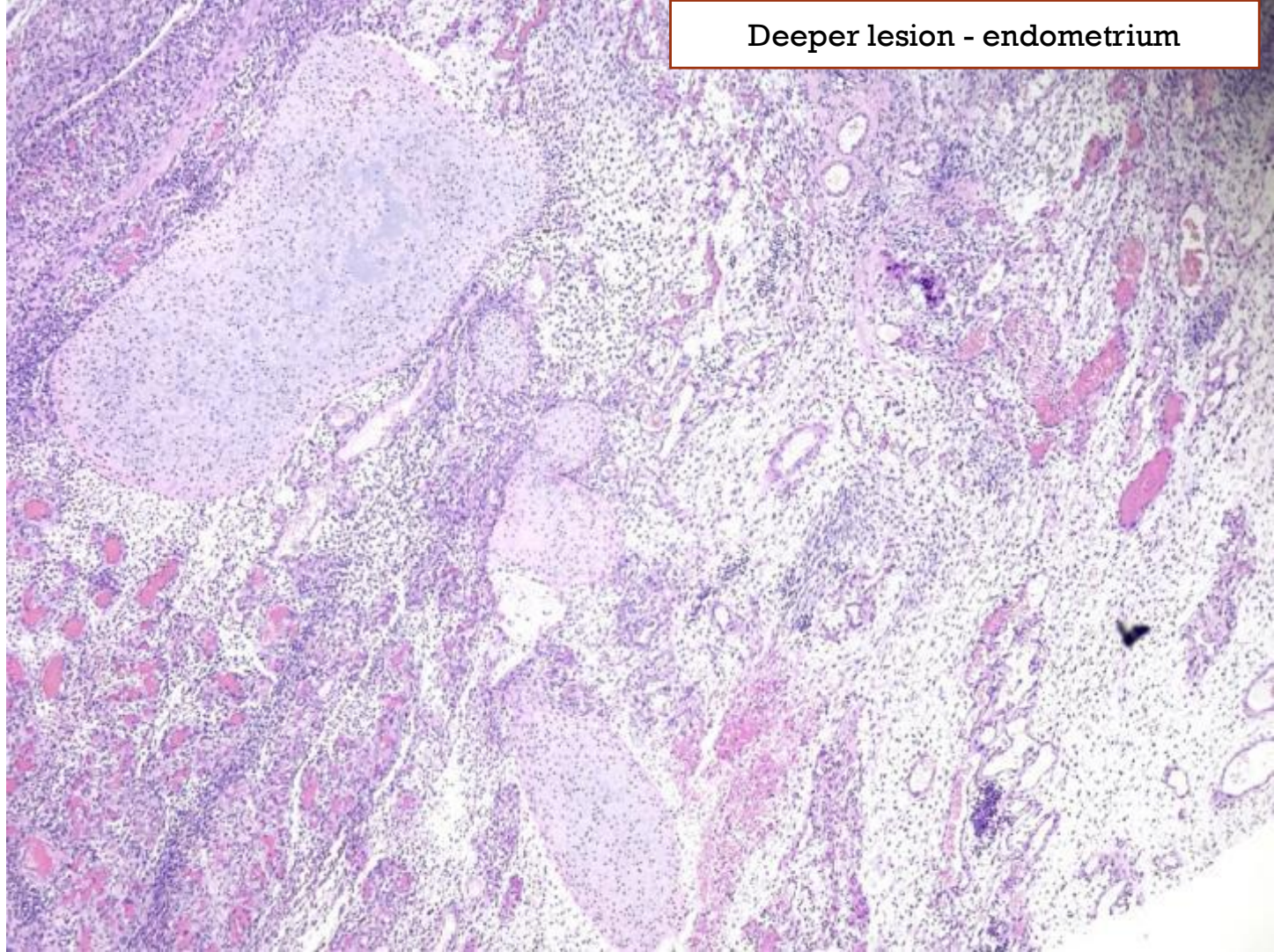
Surface lesion - endometrium



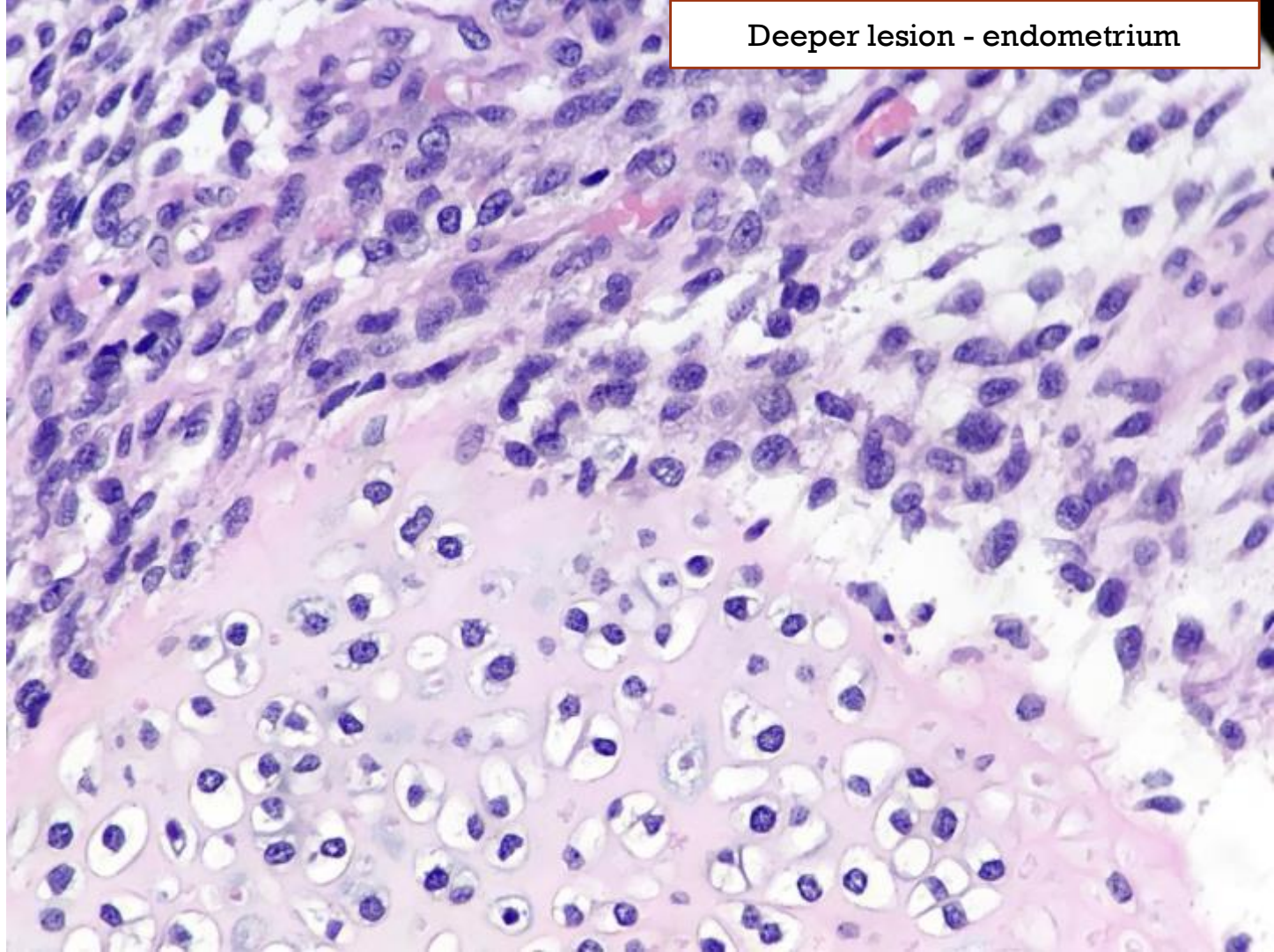
Deeper lesion - endometrium



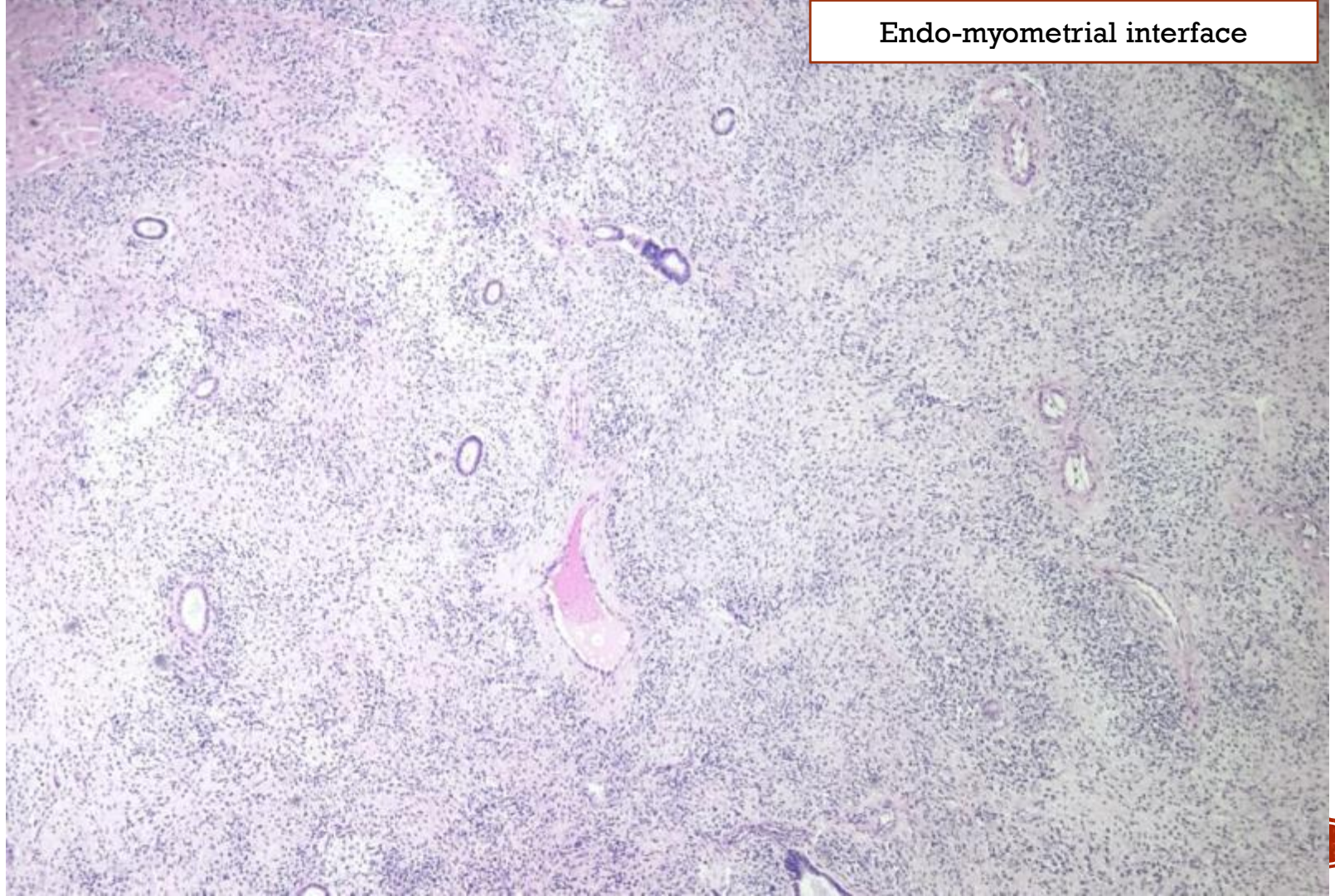
Deeper lesion - endometrium

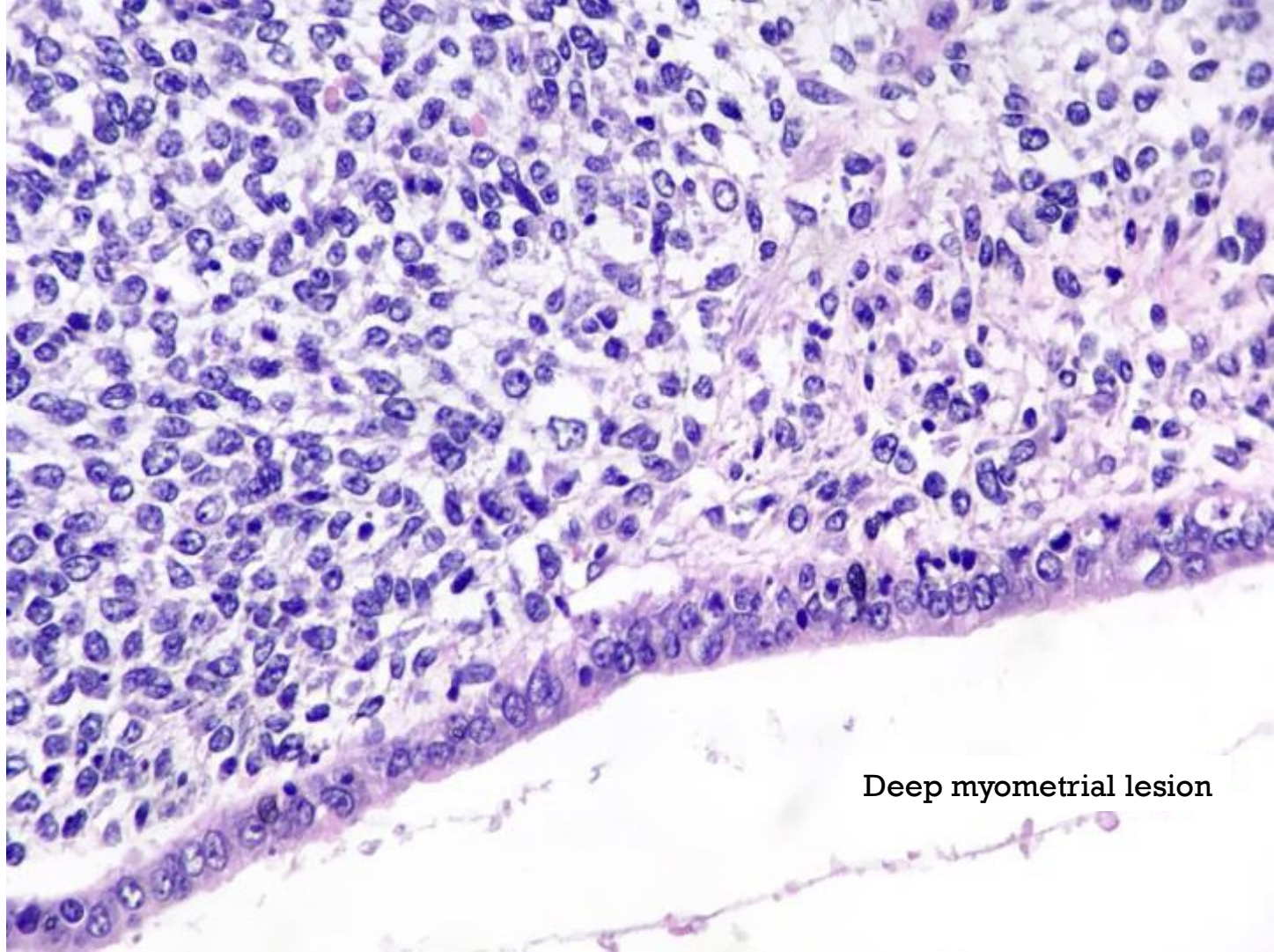


Deeper lesion - endometrium



Endo-myometrial interface





Deep myometrial lesion





Sociedade
Brasileira de
PATOLOGIA



1º SBP DIGITAL SUMMIT
O BRASIL SE ENCONTRA AQUI

28 E 29 DE OUTUBRO DE 2020

**Seminário de Lâminas dos Residentes
Participe!**

<https://www.sbpdigitalsummit.com/>