

CAPÍTULO 20



Patologia de Glândula Salivar

Igor L. Fernandes, MD*


Do Laboratório Bacchi, Botucatu, SP, Brasil

Correspondência

Igor Lima Fernandes, MD
Laboratório Bacchi

E-mail: igor_lfernandes@hotmail.com.br

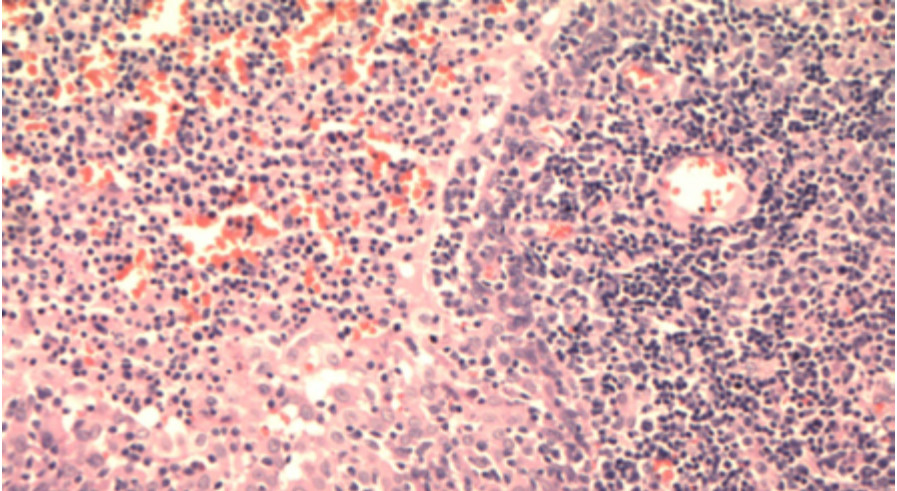
Telefone: (79) 99805-3702



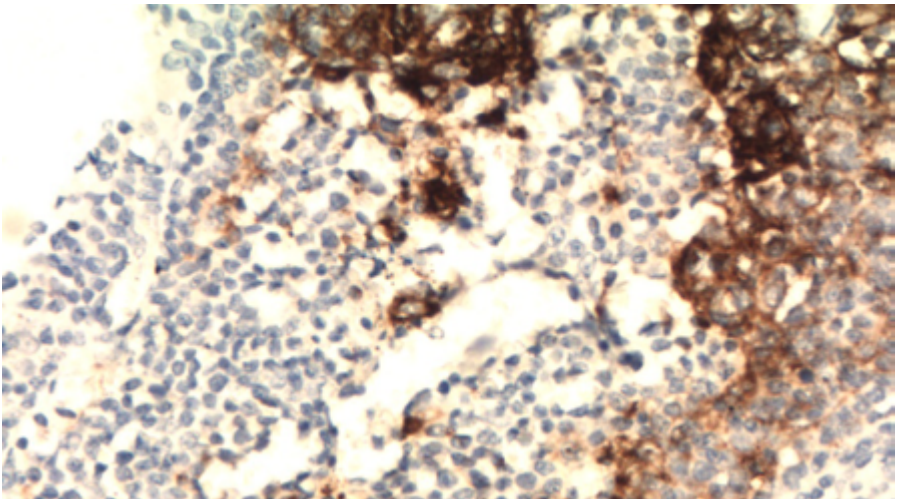
20.1 Caso Clínico

Paciente EAS, de 24 anos com múltiplos linfonodos em cadeia cervical à direita e com lesão em parótida direita. Realizada linfadenectomia cervical à direita.

Os cortes histológicos evidenciam áreas de lesão linfoepitelial em focos císticos, com formação de ilhas epiteliais e hiperplasia linfoide. À imuno-histoquímica, nota-se positividade para p24 em células dendríticas de folículos linfoides (Figura CASO 1 e CASO 2).



Caso 1



Caso 2.

Diagnóstico: Doença da glândula salivar associada ao HIV.

Discussão: Trata-se de afecção que acomete paciente infectados pelo HIV, especialmente em estágios iniciais, antes do desenvolvimento de SIDA. Acomete preferencialmente pacientes do sexo masculino (9:1 em relação ao feminino) dos 20 aos 60 anos; casos pediátricos são relatados, com infecção gestacional, sendo que, nesses casos, a doença afeta os dois gêneros na mesma proporção.

A parótida é acometida quase que exclusivamente (98% dos casos). Há crescimento da região de parótida, bilateral em até 60% dos casos, ocasionalmente com sintomas relatados em pacientes com síndrome Sjögren, como xerofthalmia, xerostomia e artralgia (contudo, marcadores sorológicos da síndrome Sicca são usualmente negativos).

Também pode estar associada à síndrome de linfocitose infiltrativa difusa (em inglês, DILS), caracterizada por acometimento de parótida, envolvimento pulmonar e sintomas similares aos da síndrome de Sjögren, ocasionados por expansão oligoclonal de células TCD8+, com infiltração de múltiplos órgãos.

A presença de rearranjo monoclonal TCR pode ser vista em casos de DILS, sem co-notação clínica específica além da síndrome; diferentemente da síndrome de Sjögren, a doença do HIV em região de glândula salivar tem relação com o HLA-DR5.

O tratamento é variável e pode incluir cirurgia, radiação ou ser apenas sintomático. Contudo, a terapia antiretroviral tem sido utilizada com sucesso nesses pacientes, com possibilidade de regressão da doença. A lesão é benigna, mas a presença de expansões polimórficas (semelhantes às encontradas após transplante de órgão sólidos) e neoplasias hematológicas pode ocorrer.

20.1 Introdução

O sistema formado pelas glândulas salivares é composto de um sistema glandular exócrino que inclui as glândulas salivares maiores e menores. No primeiro grupo, encontram-se as glândulas parótida, submandibular e sublingual; as menores estão distribuídas pelo sistema aerodigestivo. As glândulas salivares menores estão incluídas em sítios distintos, como lábios, mucosa bucal, palato (mole e duro), úvula, assoalho da boca, língua (incluindo as glândulas de Blandin, Nunn e von Ebner) e região paranasal, compreendendo cerca de 500 a 1000 lóbulos distribuídos por essas regiões. Importante ressaltar que, em glândula maiores e menores da região oral, a produção de saliva é o principal objetivo (750-1000 ml/24h); as demais glândulas salivares de região sinonasal, faringe, laringe, traqueia e brônquios não têm essa finalidade.

20.2 Aspectos da normalidade e histologia de glândula salivar

20.2.2 Aspectos anatômicos e embriológicos:

Todas as glândulas salivares surgem de proliferações do epitélio do stomodeum durante a quinta e sexta semanas de vida.

20.2.2.1 Glândulas salivares maiores

A primeira das três glândulas maiores a se formar é a parótida, a qual deriva do ectoderma do stomodeum. O mesênquima que envolve o componente epitelial forma o estroma e a cápsula do órgão. Aproximadamente na décima semana de vida, o nervo facial divide a glândula entre suas porções superficial e profunda. Contudo, é a última das glândulas salivares a tornar-se encapsulada; esse fato é responsável pela incorporação de tecido linfóide dentro do parênquima da parótida ou, contrariamente, pela incorporação de componente ductal e acinar em linfonodos.

O componente ductal, luminal e acinar da glândula submandibular surge do endoderma no assoalho do stomodeum.

A última das três glândulas maiores a desenvolver-se é a sublingual, cujo componente epitelial surge de brotamentos do endoderma no sulco paralingual.

A **parótida** normal pesa entre 14g a 28g. A maior parte dos tumores surge do lobo superficial, que exibe forma achatada e quadrilateral. O lobo profundo tem formato de cunha irregular (a maior parte dos tumores que surgem nessa região apresenta extensão para o espaço parafaríngeo). Cerca de 21% dos indivíduos normais exibem lobo acessório. Apresenta o ducto de Stensen (aproximadamente de 4-7 cm), que atravessa o masseter e músculo bucinador, drenando para a cavidade oral, oposto ao segundo maxilar (papila parotídea).

A **glândula submandibular** localiza-se no triângulo submandibular, na parte posterior do assoalho da boca. Pesa de 7g a 8g e apresenta o ducto excretório principal (ducto de Warthon), que drena para a cavidade oral na carúncula lingual, próximo ao frenulum.

Por sua parte, a **glândula sublingual** é a menor das glândulas salivares maiores, medindo, cada uma, entre 2g a 4g. A origem provável é do endoderma do stomodeum. O ducto excretório principal é o de Bartholin, que junta-se ao ducto submandibular antes de entrar na cavidade oral, drenando para os pequenos ductos de Rivinus.

Exceto pelas glândulas sublinguais, as glândulas maiores exibem cápsula fibrosa fina.

Quanto à **histologia**, todas as glândulas, menores e maiores, são formadas por proporções diferentes de células serosas e mucosas acinares (essas com grânulos zimogênicos resistentes à diastase), além do sistema secretório ductal. A única glândula salivar maior puramente serosa é a parótida (Figura 1); a glândula submandibular exibe um misto de células serosas e mucinosas, com predomínio das primeiras, além de componente misto seroso/mucinoso (assim chamado de semiluas, devido ao aspecto em “crescente” do componente seroso – Figura 2); a sublingual exibe maior proporção de células mucinosas (Figura 3), com menor representação de componente acinar.

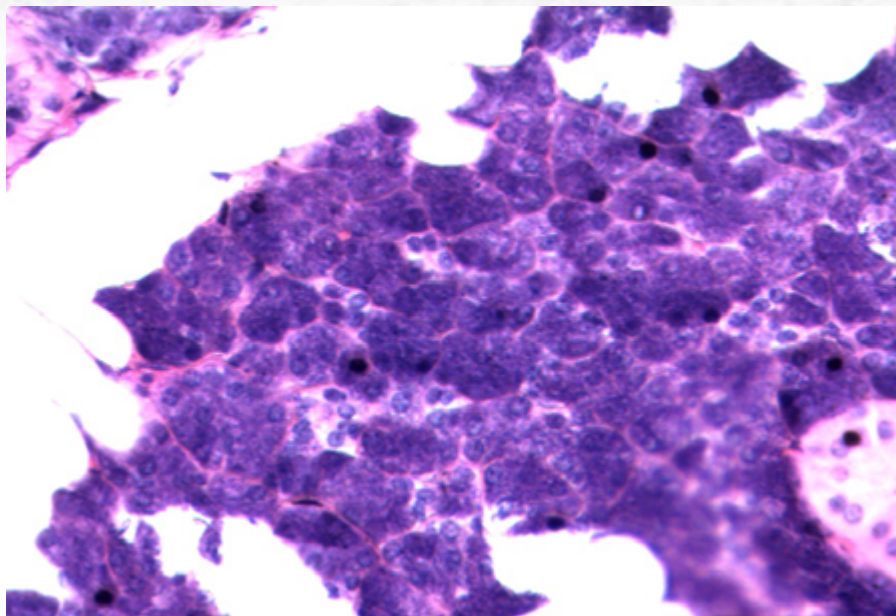


Figura 1: Glândulas acinares.

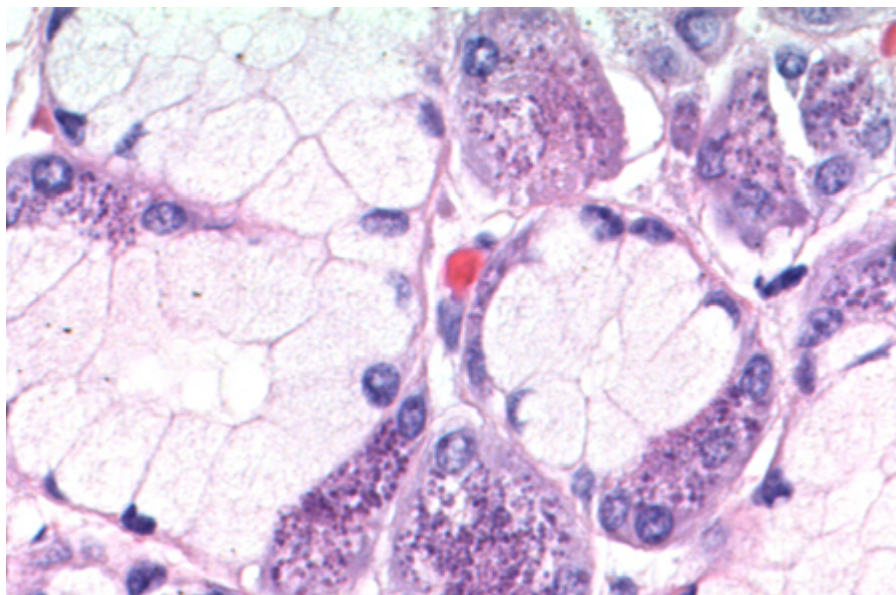


Figura 2: "Semiluas" da glândula submandibular.

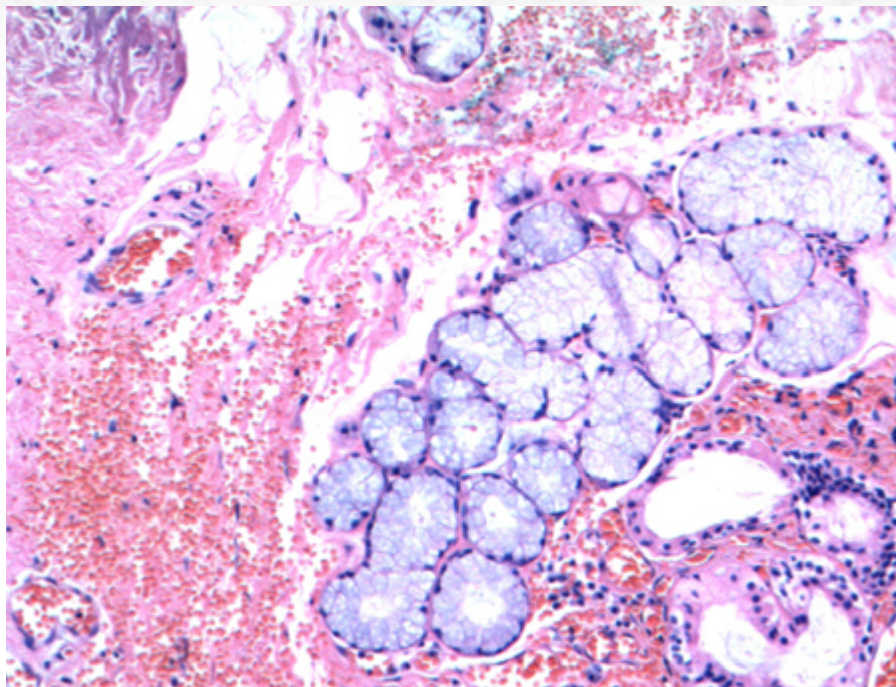


Figura 3: Glândulas mucinosas sublinguais.

Os sistema excretor, em ordem decrescente de tamanho, é formado pelo ducto excretor, ducto estriado, ductos intercalados e alvéolos secretórios (contendo os ácidos). Os dois primeiros exibem dupla população celular, uma epitelial e outra basal (com positividade para proteína p63 e negatividade para marcadores mioepiteliais, proteína S-100 e GFAP); os ductos intercalados e ácidos exibem revestimento epitelial e mioepitelial (com positividade para proteína p63 e para marcadores mioepiteliais, proteína S-100 e GFAP).

- Ducto excretor (interlobular): revestimento epitelial pseudoestratificado de células colunares. Presença de células calciformes esparsas. Presença de revestimento escamoso nas porções terminais (Figura 4).
- Ducto estriado: Células luminas colunares de núcleos redondos centrais, com estriações basais verticais. O citoplasma é amplo e eosinofílico devido à presença de maior número de mitocôndrias (Figura 5).
- Ducto intercalado: Células luminas cuboidais de núcleos centrais e citoplasma escasso anofílico, mais comumente encontradas em parótida (Figura 6).

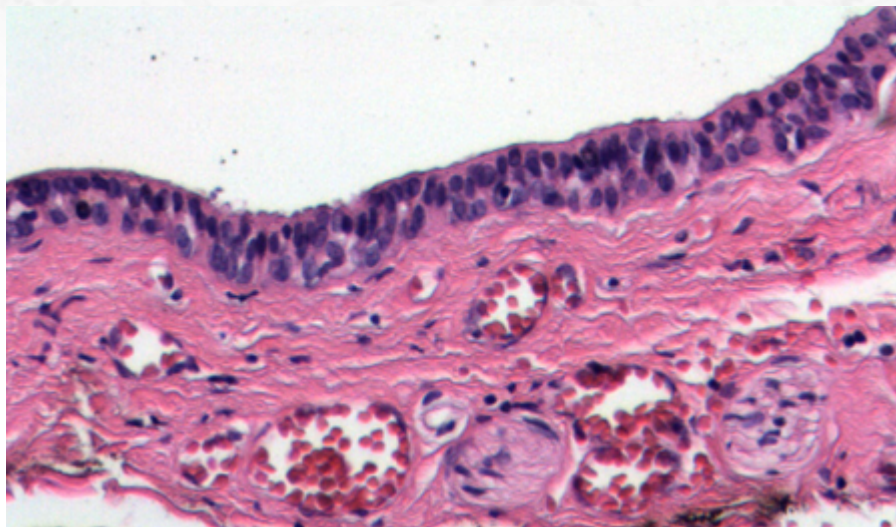


Figura 4: Ducto excretor (interlobular).

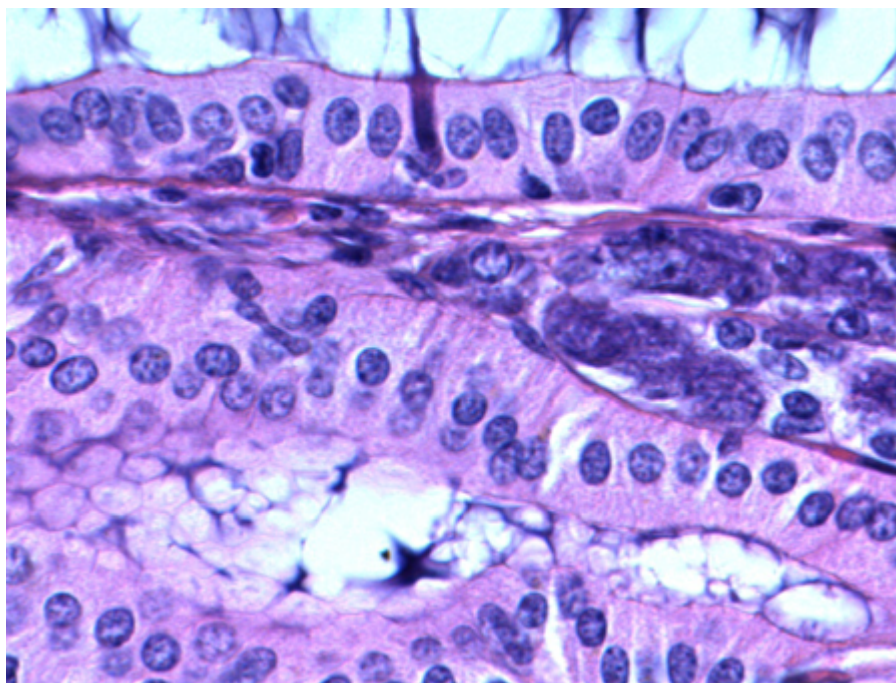


Figura 5 : Ducto estriado.

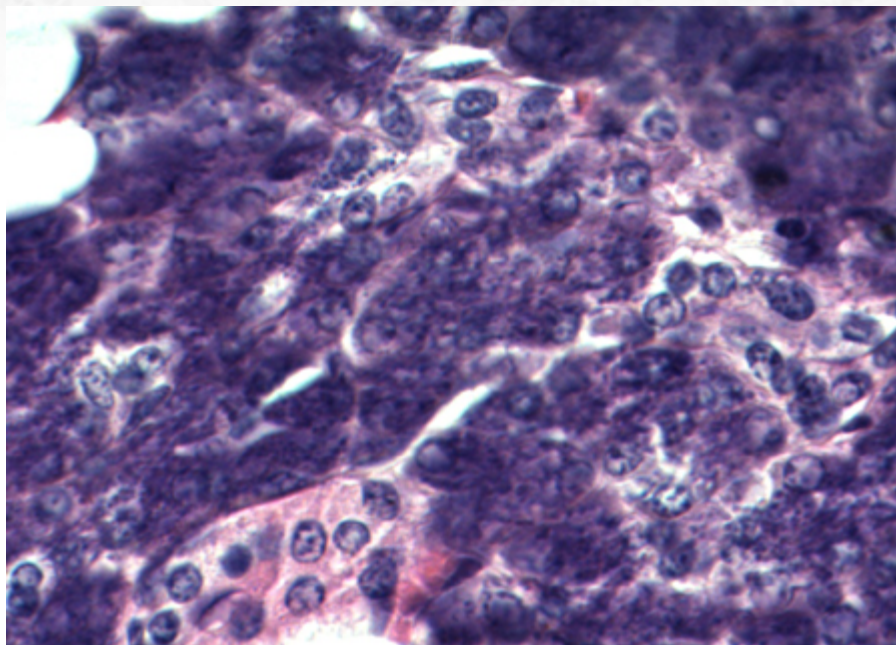


Figura 6 : Ducto intercalado.

Achados adicionais incluem:

- Presença de células oncócicas, com citoplasma granular. Aumenta em frequência em pacientes acima de 50 anos.
- Presença de células sebáceas, comuns em parótida, geralmente em números pequenos. Exibem positividade para EMA à imuno-histoquímica.
- Presença de lipossustituição é mais encontrada normalmente em parótida, aumentando com a idade. Má nutrição pode ser um fator contribuinte.
- Atrofia é um achado comum, principalmente em glândula salivar com áreas de obstrução de ducto excretor. Uma causa comum é litíase. O grau de atrofia é proporcional ao da obstrução: em casos crônicos, há atrofia lobular com dilatação ductal e áreas de fibrose/esclerose periductal e infiltrado inflamatório linfomononuclear.

20.2.2.2 Glândulas salivares menores.

Assim como descrito para as glândulas salivares maiores, as glândulas salivares menores exibem proporções diferentes de componente mucinoso e seroso a depender da localização anatômica.

- Mucosas: palato duro e mole, tonsilas pilares, arco glossopalatino e base da língua.

- Serosas: glândulas de von Ebner (região de papilas circunvaladas da língua).
- Misto: lábios, mucosa bucal, assoalho da boca, úvula, glândulas de Blandin e Nunn (anteriores na língua).

20.2.2.3 Heterotopia.

Trata-se de presença de parênquima de glândula salivar localizado em regiões distintas das esperadas para a sua disposição anatômica usual. Pode ser grosseiramente dividida em intranodal e extranodal.

O local mais comum é a presença de tecido glandular em linfonodo peri ou intraparotídeo; contudo, mais que uma heterotopia propriamente dita, essa é uma manifestação comum decorrente do completude tardia da formação da cápsula parotídea durante o período embrionário. A presença de tumores primários dessa região, incluindo malignos, é raramente relatada.

Menos frequentemente, pode ser encontrada em região de partes moles e pele cervical anterior, particularmente na junção esternoclavicular, com possibilidade de drenagem de saliva com formação de trajeto sinusal. Ouvido médio ou externo (incluindo extensão à tuba de Eustáquio e comprometimento de nervo facial), glândula pituitária, mediastino, reto, próstata, estômago e tireoide são outros possíveis sítios.

A presença de tecido de glândula salivar intraósseo geralmente acontece em pacientes assintomáticos e é achado radiológico incidental, descrito como radiolucência de 0,5 a 2,0 cm, em pacientes da quinta à sétima décadas de vida, sendo denominada de "cavidade óssea de Stafne".

20.3 Patologia não neoplásica

20.3.1 Doença policística (disgenética) da parótida

20.3.1.1 Apresentação clínica da doença

Trata-se de doença rara com localização quase que exclusiva em parótida, com predominância de incidência em sexo feminino (cerca de 85% dos casos).

A idade de acometimento é variável; contudo, a doença começa a desenvolver-se na infância, podendo só ser percebida em idade tardia.

É mais frequentemente bilateral e os pacientes relatam aumento flutuante da região por massa, que pode interromper fluxo de saliva.

A doença não é relacionada à doença policística de outros órgão e pode ter um caráter de transmissão autossômico dominante.

20.3.1.2 Etiologia e patogênese

Os cortes histológicos demonstram dilatação cística difusa de ductos intercalados, com padrão de "favos de mel"; a estrutura acinar da glândula, contudo, é mantida. O revestimento cístico é formado por células cuboidais com citoplasma eosinofílico. Áreas de

aspecto apócrino ou de citoplasma vacuolizado também são visualizadas. Essas células de aspecto vesicular podem destacar-se e “cair” no lúmen dos espaços císticos.

Os cistos apresentam diferentes níveis de dilatação, podem ser interconectados e normalmente estão associados a estruturas acinares usuais remanescentes lado a lado. O conteúdo desses cistos pode ser formado por concreções eosinofílicas lamelares semelhantes a microcálculos; mais raramente, conteúdo amiloide com positividade para Vermelho-Congo (com birrefringência à polarização) pode estar presente.

20.3.1.3 Aspectos clínicos e prognósticos

A doença policística é benigna e não há relatos concretos de malignização. O manejo é clínico; em casos necessários para elucidação diagnóstica ou comésticos, tratamento cirúrgico é uma opção.

20.3.2 Cisto De Ducto Salivar

20.3.2.1 Apresentação clínica da doença

O cisto de ducto salivar é uma afecção relativamente comum que, em glândula salivar maior, acomete parótida em mais de 80% dos casos, mais raramente localizado em glândula submandibular. A cavidade oral também é um sítio de origem, com preferência por sulco mandibular ou lábio superior (esse último frequentemente com sialolitíase associada).

Pacientes de qualquer idade podem ser afetados, mas a maioria apresenta idade superior a 30 anos.

Sintomatologia mais típica é de massa indolor de crescimento lento (endurecida, se associada a litíase).

20.3.2.2 Etiologia e patogênese

O cortes histológicos evidenciam lesão cística simples ou multicística, demarcada em relação ao parênquima adjacente, com revestimento epitelial formado por células cuboideais e colunares, em camada única ou multicamadas, sem atipias (Figura 7). Pode haver áreas de metaplasia escamosa e oncocítica; mucócitos podem existir na lesão (principal diagnóstico diferencial com carcinoma mucoepidermoide - contudo, essa lesão é mais complexa e proliferativa à histologia).

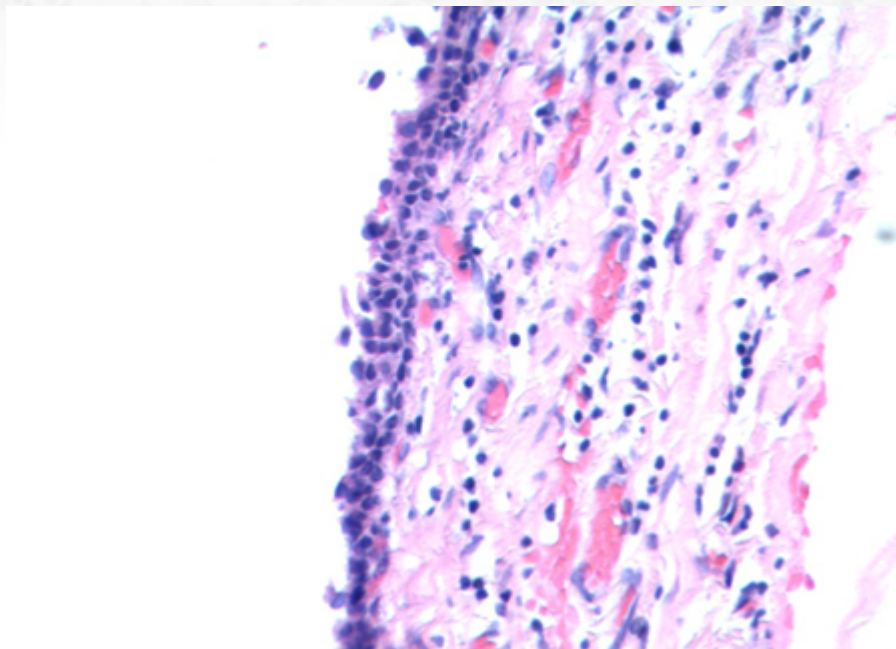


Figura 7 : Cisto de ducto salivar com revestimento epitelial formado por células cuboidais e colunares.

20.3.2.3 Aspectos clínicos e prognósticos

Tratamento cirúrgico com enucleação é a terapia de escolha.

20.3.3 Sialometaplasia Necrosante

20.3.3.1 Apresentação clínica da doença

Trata-se de condição predominante na quinta a sexta décadas de vida, afetando o sexo masculino em proporção de 2-4:1 em relação ao sexo feminino.

Apesar do acometimento quase universal de glândulas salivares, a região de palato é a mais afetada (77% dos casos).

Sintomatologia mais comum é de uma massa unilateral (raramente é bilateral), geralmente indolor, mas que pode estar relacionada a sensação de dor, anestesia ou queimação. A lesão pode ulcerar, com recuperação em questão de semanas.

20.3.3.2 Etiologia e patogênese

A lesão pode ocorrer *de novo* ou em associação com neoplasias. Acredita-se que seja decorrente de insulto isquêmico, com trauma, anestesia local ou radioterapia.

O achado mais importante ocorre à inspeção ao menor aumento: há preservação da estrutura lobular da glândula, ainda que em proporções aumentadas (Figura 8). O conteú-

do intraglandular é formado por células escamosas **sem** atípias. Por vezes, essas células escamosas misturam-se às células mucinosas presentes no ácino.

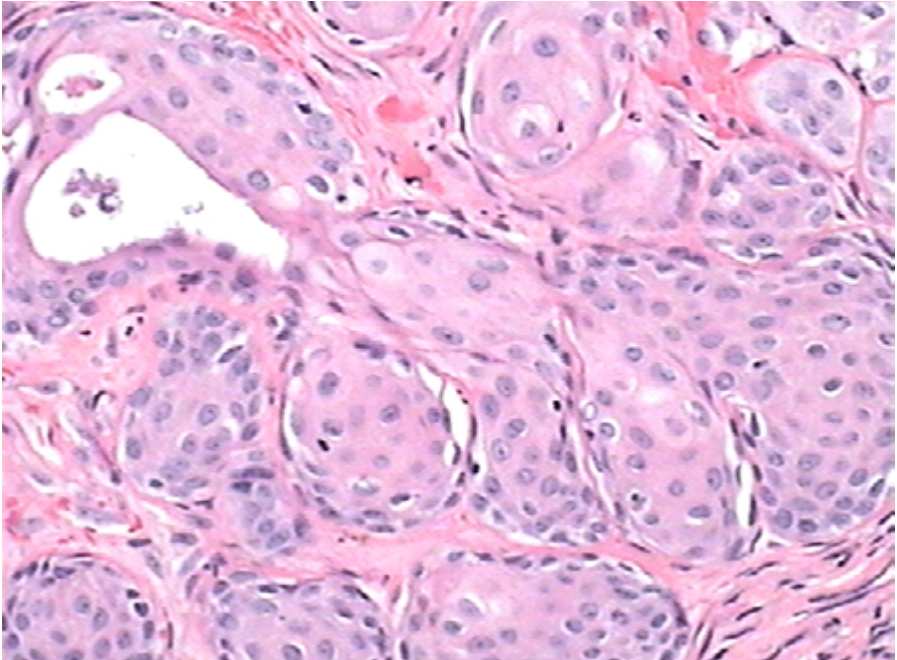


Figura 8 : Sialometaplasia necrosante com preservação da estrutura lobular da glândula.

Nota-se, ainda, em lesões iniciais, a presença de ácinos com áreas de isquemia e aspecto "fantasma"; em alguns casos, há extravasamento de muco em tecido adjacente, com formação de tecido de granulação.

Áreas de ulceração com hiperplasia pseudoepiteliomatosa podem ocorrer e tornar-se um dilema diagnóstico em alguns casos.

20.3.3.3 Aspectos clínicos e prognósticos

A lesão exibe remissão espontânea (3-12 semanas); portanto o tratamento é expectante, com esfoliação do tecido necrótico. Terapia com esteroide pode auxiliar no processo. Em caso de recorrência, procura ativa de lesão neoplásica associada deve ser investigada.

20.3.4 Cisto Linfoepitelial

20.3.4.1 Apresentação clínica da doença

Trata-se de cisto quase exclusivamente originário de parótida. Apresenta leve tendência a acometimento de pacientes do sexo masculino, especialmente na quinta década de vida. Casos pediátricos são relatados, mas a maioria das lesões originadas nessa faixa etária só apresenta sintomatologia em idade posterior.

Tipicamente é unilateral; casos bilaterais, apesar de menos comuns, podem estar relacionados a infecção por HIV tipo-1.

O paciente geralmente relata a presença de massa indolor. Presença de dor e paralisia facial é raramente reportada, contudo, especialmente nos casos de infecção concomitante.

20.3.4.2 Etiologia e patogênese

A histogênese ainda é motivo de debate: pode ser originária de aparato branquial, componente de ducto de glândula salivar em linfonodo parotídeo ou, ainda, após “recrutamento” de componente linfoide pelo ducto salivar.

O estudo histológico revela lesão cística simples revestida por epitélio estratificado escamoso (Figura 9). Contudo, células mucossecretoras, oncocíticas, cuboidais ou colunares também são relatadas.

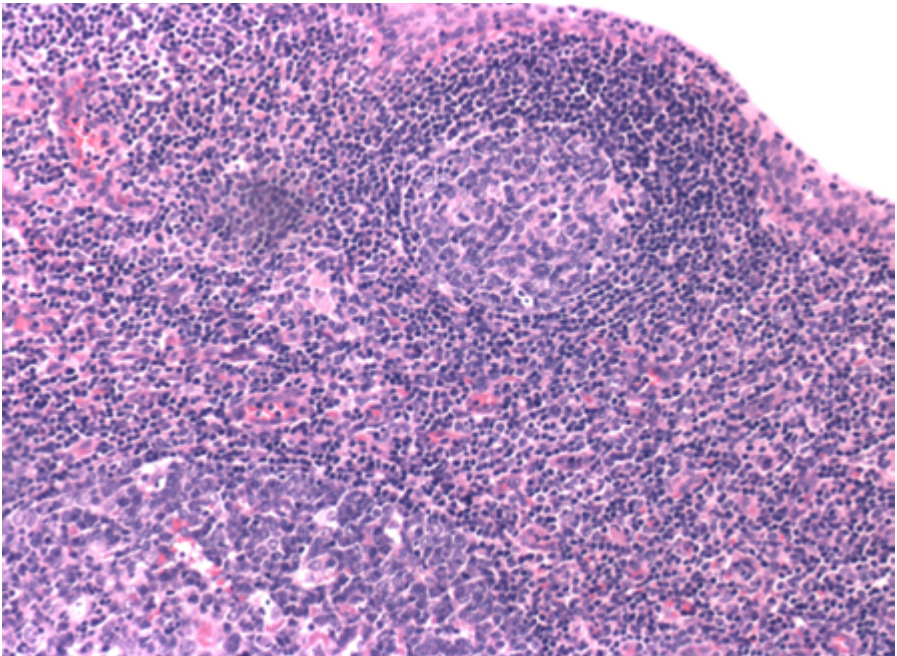


Figura 9 : Cisto linfoepitelial com componente epitelial benigno e abundante afluxo linfoide com formação de centros germinativos.

Há denso componente linfoide reacional na parede, eventualmente com formação de folículos linfoides secundários.

20.3.4.3 Aspectos clínicos e prognósticos

Exérese cirúrgica é o tratamento de escolha. Recorrência não é relatada.

20.3.5 Sialadenite Linfoepitelial (Lesão linfoepitelial benigna)

20.3.5.1 Apresentação clínica da doença

O termo sialadenite linfoepitelial (ou lesão linfoepitelial benigna) é utilizado para designar um achado histológico relacionado a etiologia distinta e com curso clínico indolente, mas com substancial risco de transformação neoplásica.

Afeta mulheres em uma proporção de 3:1, com acometimento preferencial de parótidas (em até 85% dos casos) e glândula submandibular (10%-15% dos casos).

A sintomatologia é de crescimento de massa e inchaço na região, ocasionalmente com dor. Pode acometer a parótida bilateralmente em uma proporção significativa dos casos.

A lesão apresenta estreita relação com síndrome Sicca (síndrome de Sjögren), que pode estar presente em até mais de 2/3 dos casos. Aumento sérico de anticorpos anti-ro/SS-A e anti-la/SS-B pode ocorrer, assim como aumento sérico de outros marcadores sorológicos.

20.3.5.2 Etiologia e patogênese

Os cortes histológicos evidenciam, ao menor aumento, arquitetura geral preservada da glândula salivar (exceto em lesões bem avançadas). Há importante componente de infiltrado linfóide em lesões bem desenvolvidas, com hiperplasia folicular e formação de centros germinativos. Há formação de “ilhas linfoepiteliais” (Figura 10 e 11), onde os linfócitos B(CD20+), sem atipias, permeiam os ductos proliferados da glândula, com obliteração do lúmen (Figura 12). Um conceito importante é o de que a presença dessas lesões não significa progressão para linfoma da zona marginal. A região interfolicular exibe linfócitos T(CD3+)(Figura 13), imunoblastos e plasmócitos. Em alguns casos, as lesões linfoepiteliais podem permitir a formação de espaços císticos semelhantes aos encontrados na lesão linfoepitelial pelo HIV.

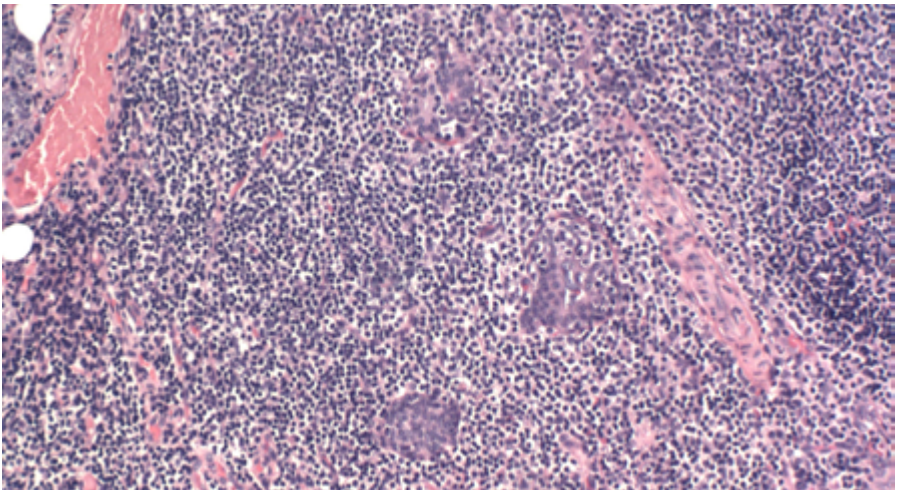


Figura 10 : Presença de lesão linfoepitelial com denso infiltrado linfóide associado. Note a ausência de áreas monocitoides presentes na descrição abaixo para linfoma MALT.

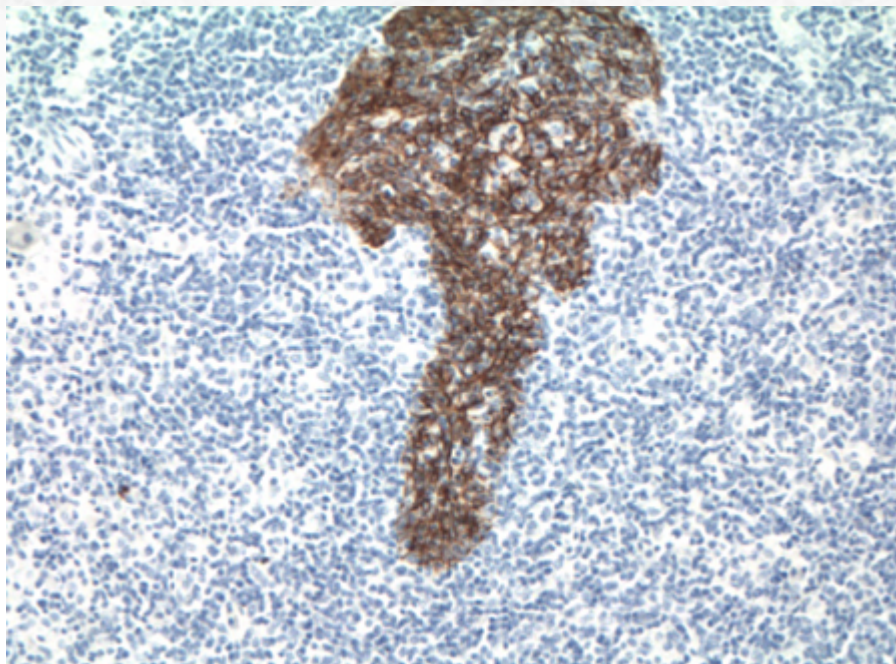


Figura 11 : A presença das ilhas linfoepiteliais é ressaltada à imuno-histoquímica para citoceratina.

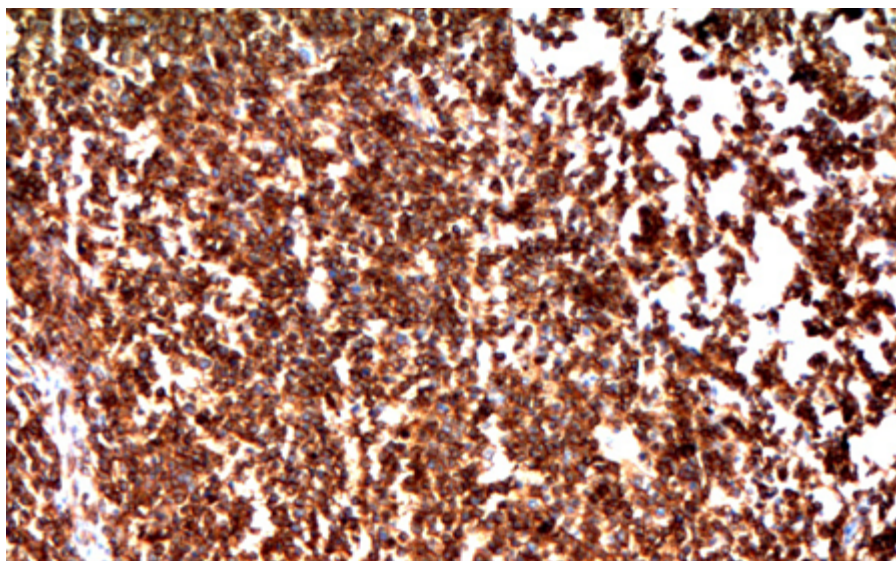


Figura 12 : Estudo imuno-histoquímico revela denso infiltrado linfóide B(CD20+).

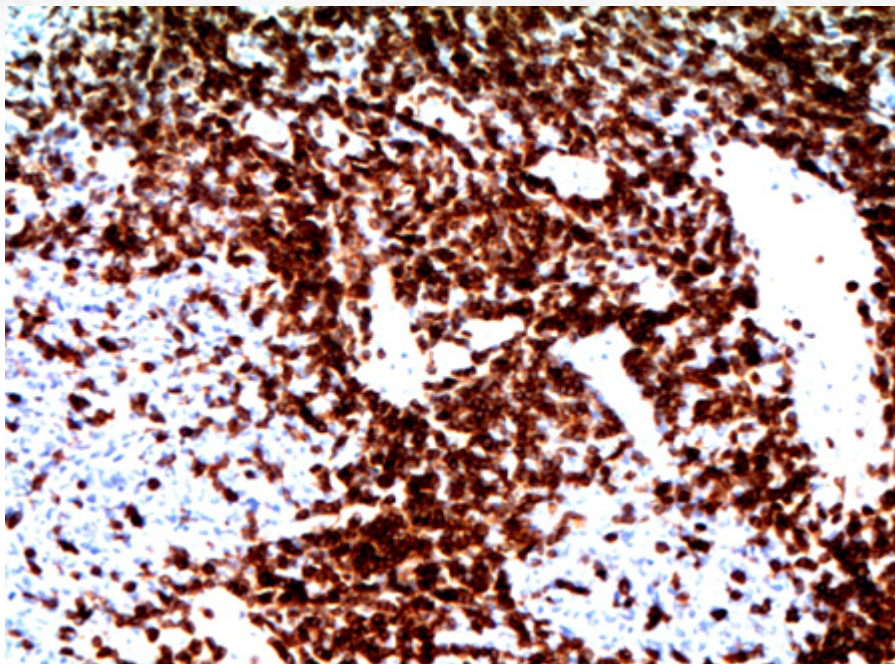


Figura 13 : Contudo, células T(CD3+) também são abundantes.

O dois principais diagnósticos diferenciais do ponto de vista de consequências clínicas são a lesão linfoepitelial pelo HIV e o linfoma MALT. Com relação a esse último, a presença de “colares” de células monocitoides, com destruição das glândulas e áreas de cavitação, especialmente visualizadas ao menor aumento, é a melhor dica; infiltração de nervos e expressão aberrante de CD43 em células B (nesses casos, sempre cuidado ao comparar com as células T CD3+, que normalmente expressam esse marcador) podem auxiliar, embora, na experiência desse autor, esses achados são menos comuns.

Importante, a presença de monoclonalidade para rearranjo de cadeia leve ou pesada de imunoglobulina por células B pode ser vista nessa condição, o que não necessariamente significa progressão para linfoma, uma vez que o seguimento desses pacientes confirma o caráter indolente da lesão.

20.3.5.3 Aspectos clínicos e prognósticos

O tratamento consiste na excisão da glândula afetada. O prognóstico é excelente.

A progressão para linfoma pode ocorrer em 20% dos casos, na maior parte das vezes evoluindo para linfoma MALT (80% dos casos - vide descrição da neoplasia no item abaixo designado nesse capítulo).

20.3.6 Doença da glândula salivar associada ao HIV

20.3.6.1 Apresentação clínica da doença

Trata-se de afecção que acomete paciente infectados pelo HIV, especialmente em estágios iniciais, antes do desenvolvimento de SIDA. Acomete preferencialmente pacientes do sexo masculino (9:1 em relação ao feminino) dos 20 aos 60 anos; casos pediátricos são relatados em pacientes com síndrome gestacional, sendo que, nesses casos, a doença afeta os dois gêneros na mesma proporção.

A parótida é acometida quase que exclusivamente (98% dos casos). Há crescimento da região de parótida, bilateral em até 60% dos casos, ocasionalmente com sintomas relatados em pacientes com síndrome Sjögren, como xerofthalmia, xerostomia e artralgia (contudo, marcadores sorológicos da síndrome Sicca são usualmente negativos).

Também pode estar associada à síndrome de linfocitose infiltrava difusa (em inglês, DILS), caracterizada por acometimento de parótida, envolvimento pulmonar e sintomas similares aos da síndrome de Sjögren, ocasionados por expansão oligoclonal de células TCD8+, com infiltração de múltiplos órgãos.

20.3.6.2 Etiologia e patogênese

Os cortes histológicos exibem alterações em componentes linfoide e epitelial. No comporte linfoide, os achados são similares aos da linfadenopatia pelo HIV, e consistem em hiperplasia linfoide folicular, com folículos secundários de centro germinativo proeminente, com lise central. A presença de células gigantes multinucleadas pode ser vista em compartimentos inter e intrafolicular. Presença de hiperplasia de células monocitoides e diminuição de zona do manto também podem ser vistas. A região interfolcular é reacional e inclui plasmócitos, macrófagos e linfócitos sem atipias.

O componente epitelial exhibe característica transformação cística (Figura 14), revestidas por epitélio escamoso sem atipias permeado por linfócitos B (CD20+) monocitoides, formando ilhas linfoepiteliais (Figura 15).

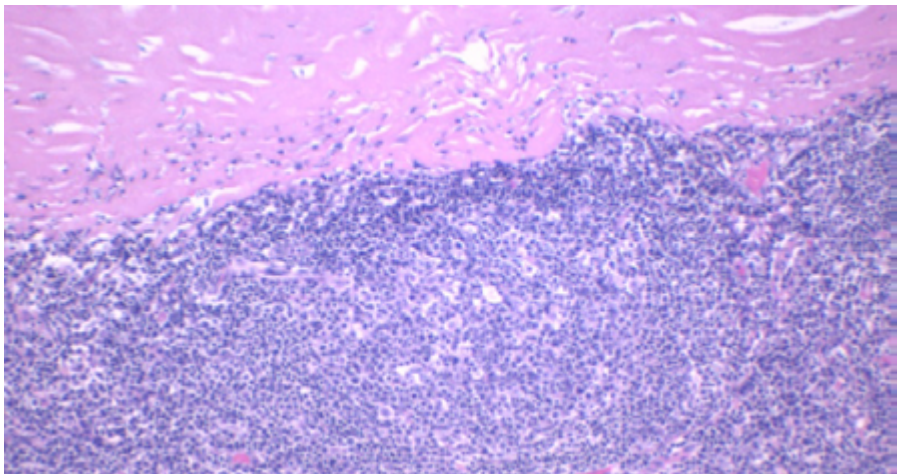


Figura 14: Presença de áreas linfoepiteliais císticas é comum.

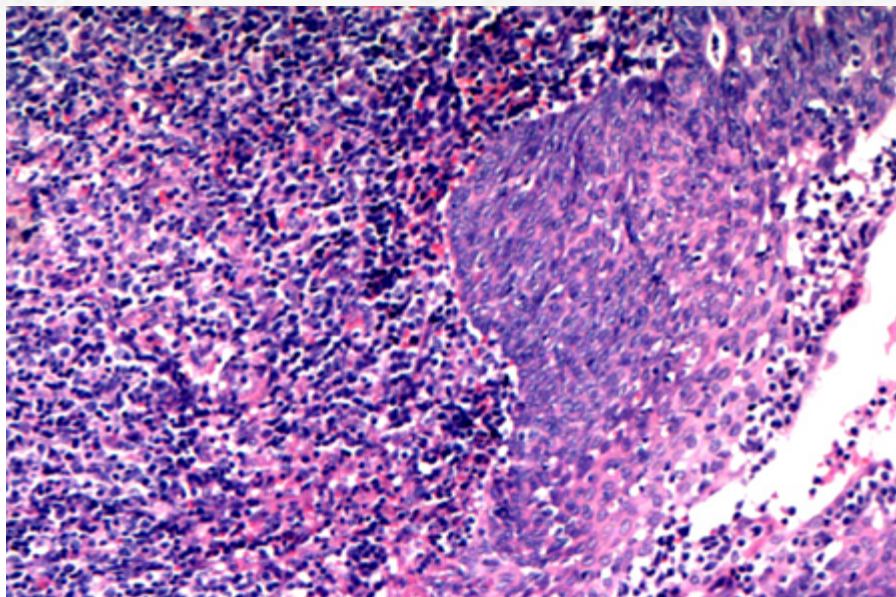


Figura 15: Presença de ilhas linfoepiteliais.

O estudo imuno-histoquímico evidencia a típica localização reacional das células linfóides B(CD20+) e T(CD3+). O core de antígeno p24 para HIV apresenta positividade em células dendríticas foliculares de centros germinativos e pode ser uma ferramenta essencial para apontar o diagnóstico de infecção pelo retrovírus (Figura 16).

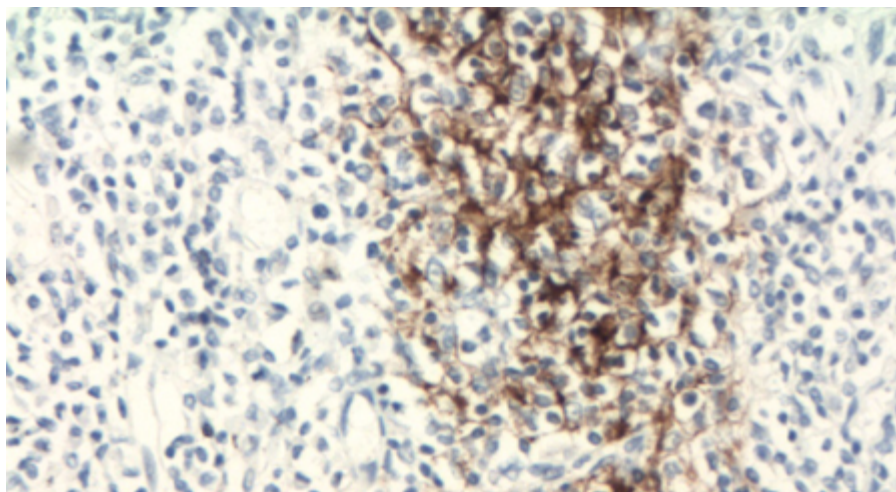


Figura 16: Estudo imuno-histoquímico com positividade para p24 em células dendríticas de centro germinativo.

A presença de rearranjo monoclonal TCR pode ser vista em casos de DILS, sem conotação clínica específica além da síndrome; diferentemente da síndrome de Sjögren, a doença do HIV em região de glândula salivar tem relação com o HLA-DR5.

20.3.6.3 Aspectos clínicos e prognósticos

O tratamento é variável e pode incluir cirurgia, radiação ou ser apenas sintomático. Contudo, a terapia antiretroviral tem sido utilizada com sucesso nesses pacientes, com possibilidade de regressão da doença. A lesão é benigna, mas a presença de expansões polimórficas (semelhantes às encontradas após transplante de órgão sólidos) e neoplasias hematológicas pode ocorrer.

20.3.7 Doença esclerosante relacionada ao IgG4

20.3.7.1 Apresentação clínica da doença

Trata-se de doença multissistêmica, acometendo vários órgãos (envolvendo pâncreas, rim, pulmão, retroperitônio, fígado, vesícula biliar, linfonodos, entres outros), caracterizada por aumento de plasmócitos IgG4-positivos em tecido, fibrose e aumento sérico de IgG4. Em glândula salivar, também inclui casos de sialadenite crônica esclerosante, conhecida pelo termo de *tumor de Küttner*.

Os primeiros relatos da doença, descritos em 2001, ainda eram restritos ao pâncreas, sendo compreendida no contexto de pancreatite autoimune do tipo 1; contudo, o acometimento de glândula salivar, especialmente glândula submandibular, é cada vez mais reconhecido (segundo sítio mais comum de acometimento).

A doença afeta pacientes da quarta à sétima décadas de vida, sendo tipicamente unilateral. Presença de odinofagia pode ser relatada.

Os achados laboratoriais incluem a presença de elevação de títulos séricos de IgG4 e IgG (contudo, em até 40% dos pacientes os níveis sorológicos estão normais). Outros anticorpos associados a doenças reumatológicas, como anti-SSA e anti-SSB e ANCA geralmente não estão elevados.

20.3.7.2 Etiologia e patogênese

O diagnóstico da doença esclerosante associada ao IgG4 é baseado, em termos gerais, na tríade de aumento de plasmócitos IgG4-positivos, esclerose estromal e flebite obliterativa. A proporção desses achados é variável de órgão a órgão; contudo, é relevante ressaltar que a presença do aumento de plasmócitos IgG4 não é por si mesmo diagnóstico da doença, uma vez que outras condições neoplásicas e não neoplásicas podem apresentar aumento dessa imunoglobulina.

Há preservação da estrutura lobular da glândula, e os lóbulos são separados por tecido fibrótico com esclerose do tipo estoriforme (Figura 17 e 18); contudo esse achado é mais comum em outros órgãos, como o pâncreas, em relação à glândula salivar.

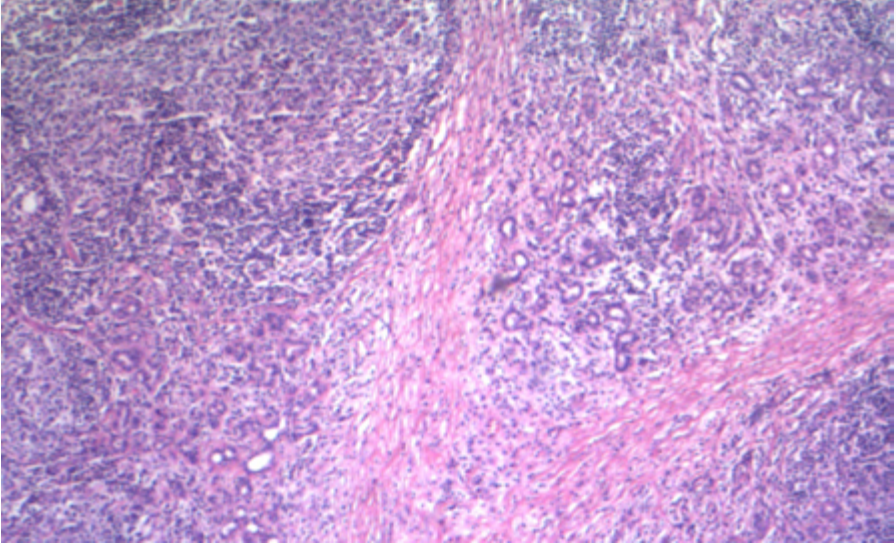


Figura 17: Presença de traves fibróticas/escleróticas com hiperplasia linfoide folicular reacional.

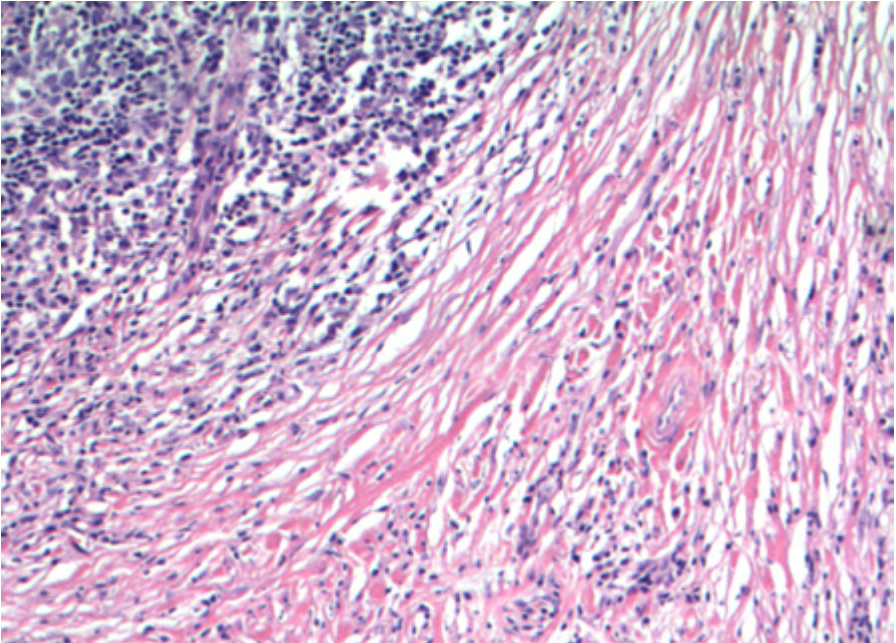


Figura 18: Esclerose estoriforme.

O componente inflamatório é denso e formado por linfócitos e plasmócitos, com ocasional formação de folículos secundários com centros germinativos. Presença de aumento focal de eosinófilos também é relatada.

A presença de flebite obliterativa (Figura 19) necessita de análise apurada da histologia e é melhor visualizada com a coloração para lâmina elástica. Contudo, esse achado é menos frequente em glândula salivar em relação ao caracteristicamente visualizado em pâncreas, e, portanto, não necessário para o diagnóstico.

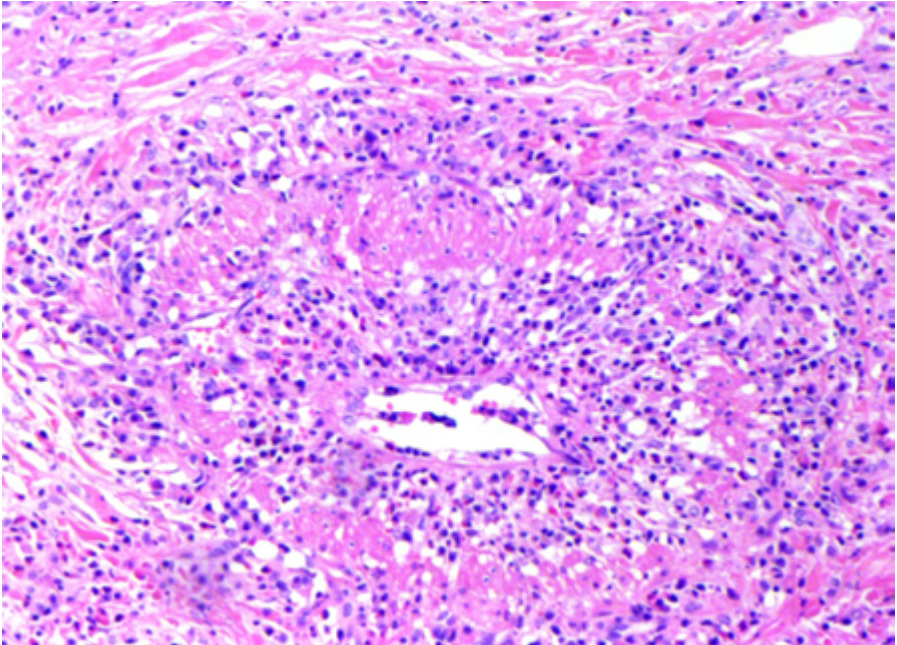


Figura 19: Flebite obliterativa em amostra de pâncreas. Em glândula salivar, esse achado é menos comum.

Presença de áreas de metaplasia escamosa e mucinosa glandular também podem ser vistas. Reação granulomatosa não caseosa pode acontecer (apesar de ser rara e vista com suspeição) e ser decorrente de extravasamento de muco ou associada a sialolitíase.

O estudo imuno-histoquímico é fundamental para confirmar o diagnóstico. Os dois critérios mais comumente utilizados são o da contagem do número absoluto de plasmócitos IgG4-positivos ou pela relação IgG4/IgG (CHAPT 20). A contagem pode ser realizada em “hot spots” em casos focais. No primeiro caso, a presença de >100 células por campo de grande aumento é o convencional; contudo, nos casos em que a contagem absoluta é duvidosa, também pode ser empregada uma relação IgG4/IgG >40%. Mais uma vez, esses achados só são relevantes no contexto dos outros critérios histopatológicos acima mencionados, uma vez que a elevação histológica de IgG4 pode ser vista em condições diversas, como doença de Castleman, artrite reumatoide, tumor miofibroblástico inflamatório etc.

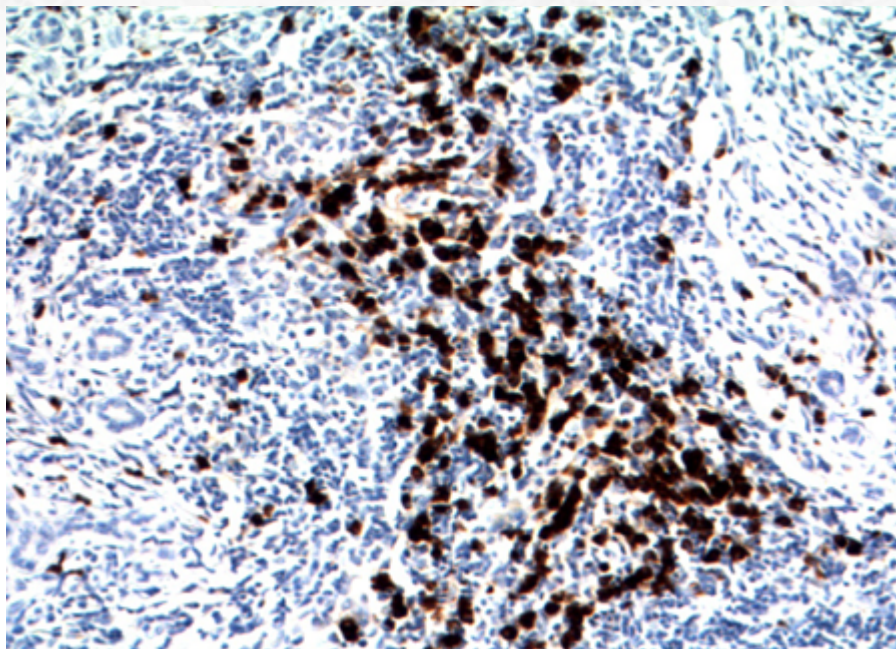


Figura 20 : Presença de acúmulo de plasmócitos IgG4-positivos.

20.3.7.3 Aspectos clínicos e prognósticos

Tratamento de escolha é imunossupressão, podendo ser realizada com corticoides ou rituximab, com boa taxa de regressão. Ressecção cirúrgica pode ser realizada em casos refratários.

Transformação para malignidade (ex.: linfoma da zona marginal MALT) é rara.

20.3.8 Síndrome de Sjögren

20.3.8.1 Apresentação clínica da doença

A síndrome de Sjögren (SS), também conhecida como síndrome Sicca ou síndrome de Mikulicz, é o nome designado para a doença autoimune responsável por sintomas decorrentes de infiltrado linfocítico em componente exócrino de glândulas lacrimais ou glândulas salivares, que pode ser primária ou secundária (associada a outras doenças autoimunes, como artrite reumatoide e lúpus eritematoso sistêmico - LES).

Trata-se de afecção com predominância de acometimento em sexo feminino (relação H:M de 9:1), especialmente entre a quinta e sétima décadas de vida. É comumente bilateral e afeta, de forma preferencial, parótidas (83% dos casos de glândula salivar), que podem estar aumentadas, e glândula lacrimal. Glândula submandibular e glândulas salivares menores também podem ser afetadas em uma menor proporção dos casos.

A sintomatologia mais clássica é xerostomia (“boca seca”) e xerofltamia (“olhos secos”). A xerostomia é mais pronunciada quando o fluxo salivar cai para menos da metade do usual. Alterações dos gosto, sensação de queimação, fissura lingual com atrofia papilar, úlceras orais, cáries dentárias e queilite angular também podem ser notadas.

A xerofltamia pode ocorrer com sensação de dor ou corpo estranho, fadiga ocular, fotossensibilidade e perda da acuidade visual. Edema bilateral das margens laterais da órbita dacrioadenite e infecções virais associadas também são descritas.

As manifestações extraglandulares incluem: gastrite atrófica, nefrite intersticial ou glomerulopatias, cirrose biliar primária, tireoidite autoimune, artrite e neuropatia periférica.

Os exames laboratoriais são importantes na complementação da investigação diagnóstica. À sorologia, há aumento de anticorpos anti-Ro/SSA e anti-La/SSB, que também está presente em fases precoces e tem relação com duração da doença e maior frequência de manifestações extraoculares. Aumento de fator reumatoide e anticorpo antinuclear (ANA) também é visto em um número significativo de casos, apesar de menos específico. Anticorpos dirigidos contra antígenos de famílias de fatores de transcrição, como IFI16, KLHL12 e KLHL7, também podem estar aumentados.

Sialografia (teste de avaliação do fluxo salivar), cintilografia e teste de Schirmer também podem ser utilizados na investigação. Esse último consiste em um teste objetivo e padronizado de quantificação da umidade lacrimal, aplicado entre o globo ocular e a pálpebra inferior lateral: um valor menor que 5mm em 5 minutos é considerado positivo (contudo, esse teste é válido para pessoas abaixo de 60 anos, uma vez que acima dessa idade o fluxo lacrimal pode ser fisiologicamente reduzido). O teste de Rosa Bengala também é uma alternativa, com uso de corante que demarca áreas secas da superfície ocular.

Os critérios diagnósticos para a síndrome, definidos pelo Colégio Americano de Reumatologista e a Liga Europeia Contra o Reumatismo, em 2016, após análise de coortes com colaboração internacional, definiu os critérios para classificação da determinada forma e baseados na soma de cinco itens, são:

Anti-SSA/Ro positivo e sialadenite linfocítica focal com $FS \geq 1$ foco/4mm², cada um com escore de 3;

Coloração ocular anormal ≥ 5 (ou escore de van Bijsterveld ≥ 4), teste de Schirmer com resultado ≤ 5 mm/5minutos e um fluxo de saliva $\leq 0,1$ ml/minuto, cada um com escore 1.

Indivíduos com sinais ou sintomas sugestivos de SS que têm escore ≥ 4 para os itens acima apresentam critérios para SS primária.

20.3.8.2 Etiologia e patogênese

A doença apresenta etiologia incerta. Sua forma primária apresenta relação com HLA-B8 e HLA-Dw3; a secundária, com HLA-DRw4. Relação com infecção viral, incluindo EBV, Coxsackievirus e HTLV1 também é descrita.

Os achados, em glândula salivar, são divididos entre os encontrados entre as glândulas salivares maiores e menores.

O achado *em parótidas* é basicamente o descrito em lesões linfoepiteliais benignas, i.e.,

sialadenite linfoepitelial benigna (LESA - vide descrição no tópico desse capítulo). Contudo, é importante ressaltar que, apesar da LESA ser o achado característico de pacientes com síndrome de Sjögren em glândula salivar maior, boa parte das LESAs não exibe achados clínicos de síndrome de Sjögren.

Entretanto, a maior parte das biópsias é proveniente de glândulas salivares menores, que exibem achados mais sutis e que necessitam de análise criteriosa. O achado mais fidedigno é o de **sialadenite linfocítica focal**, que consiste em acúmulo de linfócitos pequenos adjacentes a ácinos. O critério utilizado é de agrupamento de, no mínimo, 50 linfócitos pequenos, o que é considerado no *focus score* (o qual deve ser contado em média por área de 4mm² - Figura 21); um resultado maior ou igual a 1 é compatível com SS. A presença de agregados linfoides com centros foliculares pode ser encontrada e devidamente relatada. Mais importante, contudo, são os achados histológicos que não são típicos da lesão, entre eles a presença de fibrose com dilatação ductal (sialadenite linfocítica esclerosante - Figura 22) ou infiltrado neutrofílico, os quais excluem a possibilidade de SS. Ainda, a contagem de linfócitos deve ser evitada em localização periductal. A amostra deve exibir no mínimo cinco glândulas, sendo preferencialmente de localização subepitelial.

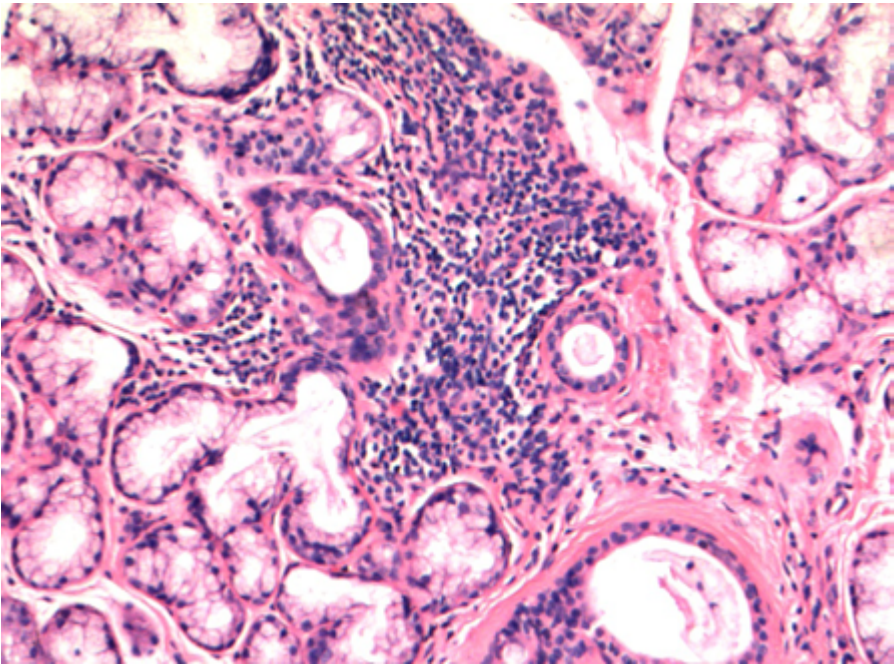


Figura 21: Sialadenite linfocítica focal: presença de agrupamentos de linfócitos com >50 células. Nessa foto, esse é considerado como foco positivo.

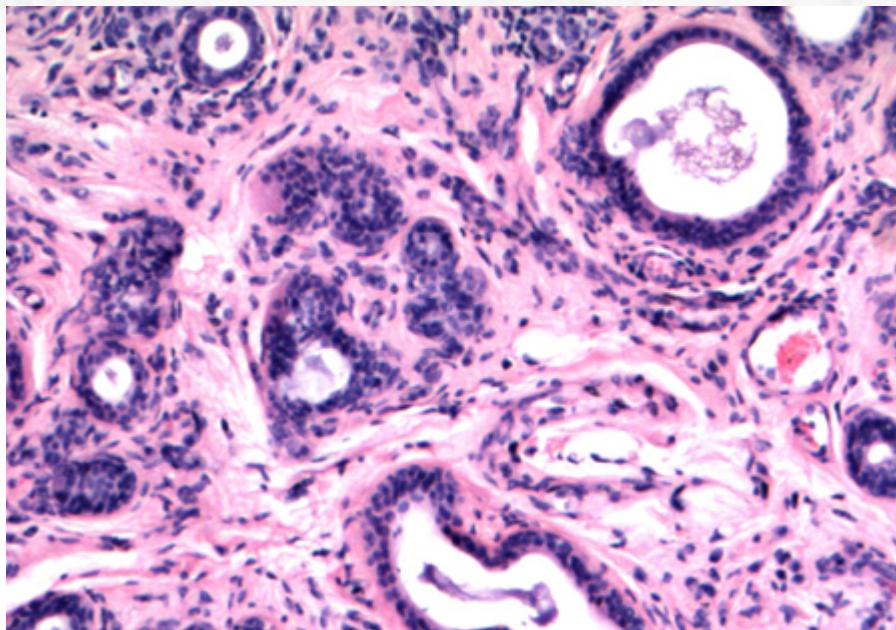


Figura 22: Sialadenite linfocítica esclerosante: a presença de áreas de fibrose periductal e dilatação de ductos, com predominância do componente linfocítico em áreas periductais (sem áreas acinares), não é característico da síndrome de Sjögren e, idealmente, não deve.

A análise de biópsia de glândula lacrimal é mais sensível na detecção e pode exibir plasmócitos associados ao infiltrado linfocítico.

20.3.8.3 Aspectos clínicos e prognósticos

O tratamento é baseado no alívio dos sintomas, quando localizados em glândula salivar ou lacrimal, com sintomas tendendo à cronicidade e remissões com recrudescências. Em casos de manifestações extraglandulares ou sistêmicas, o tratamento é mais próximo dos descritos em doenças reumatológicas, como o LES. Evolução para linfoma não Hodgkin B, especialmente linfoma da zona marginal extranodal (~85% dos casos de linfoma), é muito mais comum em relação ao resto da população (vide descrição desse tumor no tópico abaixo especificado).

20.3.9 Mucocele

20.3.9.1 Apresentação clínica da doença

A mucocele é afecção comum que apresenta maior incidência nas primeiras três décadas de vida. O lábio inferior é o sítio de acometimento mais comum (até 90% dos casos), com língua ventral (onde é denominado rânula), mucosa bucal e assoalho da boca como outros possíveis sítios.

A sintomatologia é de uma massa flutuante e translúcida (especialmente se superfi-

cial), de crescimento indolor, que desaparece espontaneamente e que reaparece semanas após. Histórico de trauma pode ser relatado.

20.3.9.2 Etiologia e patogênese

A histologia é de uma área pseudocística com degeneração central circundada por extenso tecido de granulação e infiltrado inflamatório reacional (Figura 23). A presença de macrófagos pode ser conspícua e a fagocitose de mucina por essas células pode ser a única dica para a pesquisa da etiologia do processo reacional (através das colorações de PAS com diastase e mucicarmin). Estruturas globulares estruturas globulares com mucina podem ser vistas (mixoglobulose). Eventualmente, estruturas reminiscentes de tecido sinovial podem se desenvolver.

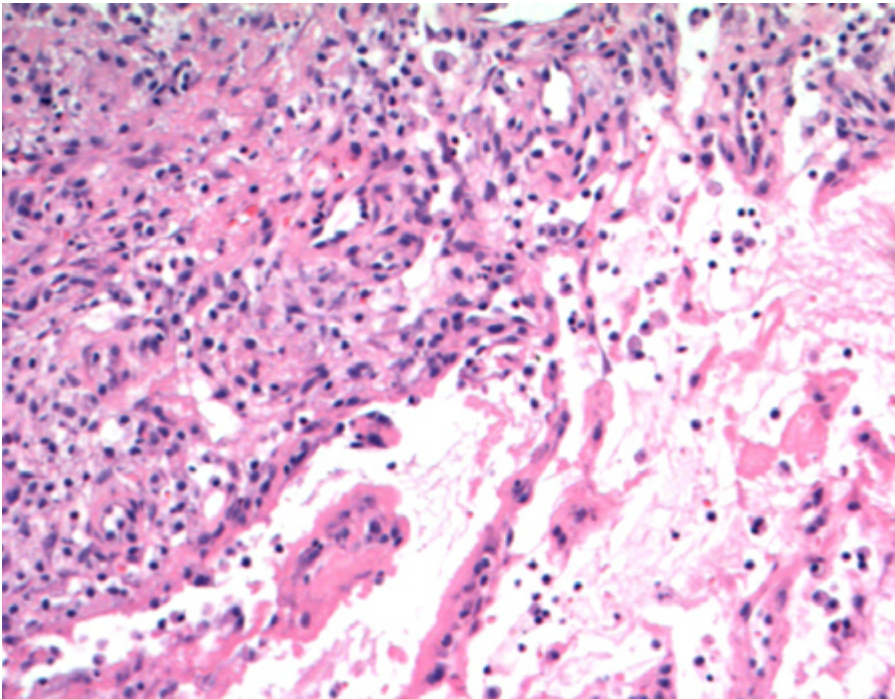


Figura 23 : Mucocele com presença de áreas pseudocísticas, sem revestimento epitelial, e extenso tecido de granulação.

O parênquima de glândula salivar adjacente tem estrutura lobular preservada e pode apresentar áreas de fibrose, atrofia e dilatação ductal.

20.3.9.3 Aspectos clínicos e prognósticos

Excisão cirúrgica ou enucleação, junto com a glândula salivar menor, é o tratamento de escolha. Recorrência pode acontecer se houver remoção incompleta da glândula.

20.4 Patologia Neoplásica

20.4.1 Adenoma Pleomórfico

20.4.1.1 Apresentação clínica da doença

O adenoma pleomórfico (AP) é a neoplasia primária de glândula salivar mais comum, correspondendo entre 40% (em glândulas salivares menores) a 70% (em glândulas salivares maiores) das neoplasias dessa região. A incidência anual da neoplasia é de 2-3,5 casos/100.000 pessoas, com prevalência maior entre a terceira e quinta décadas de vida, com proporção homem:mulher de 1:2. A região de cauda superficial da parótida é o sítio mais usual, mas qualquer glândula maior ou menor pode ser afetada, incluindo região sinonasal e tecido glandular ectópico. O palato representa o sítio de glândula salivar menor com maior chance de acometimento.

A sintomatologia é variável, mas tende a apresentar-se como tumor de crescimento indolente por meses ou até anos. Os sintomas são relacionados ao componente de espaço ocupado pelo tumor. Como são neoplasias superficiais, não exibem paralisia de nervo facial; cursam, ocasionalmente, com dificuldade de mastigação, disfagia, dispneia e, mais raramente, devido a infarto, dor. Apesar disso, qualquer alteração sensorial e dolorosa deve ser vista com cautela para exclusão da possibilidade de malignidade (vide carcinoma ex-adenoma abaixo).

20.4.1.2 Etiologia e patogênese

O AP não apresenta relação causal ainda bem definida. Pacientes que sofreram exposição à radiação aparentemente podem exibir maior chance de incidência.

Tendem a apresentar-se como massa única, móvel (exceto em casos de palato), encapsulada. Casos em palato e outros sítios de glândula salivar menor podem exibir lesão delimitada, porém não encapsulada. Aos cortes da peça cirúrgica, a neoplasia exibe boa delimitação, com áreas de aspeto esbranquiçado a mixoide. Eventualmente, em tumores recorrentes, nota-se multinodularidade (Figura 24).

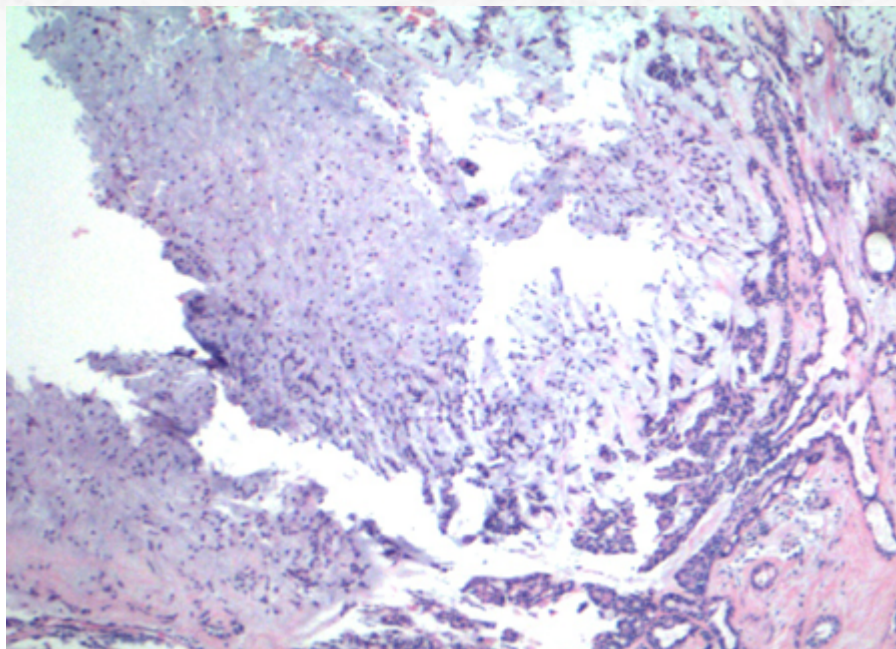


Figura 24: O adenoma pleomórfico pode apresentar padrão multinodular de crescimento, sem representar invasão verdadeira.

À análise microscópica, há uma cornucópia de aspectos morfológicos da apresentação do tumor (justificando seu nome). O aspecto mais clássico da neoplasia localizada em parótida é de uma lesão bem delimitada, com cápsula bem definida. As células, que exibem aspecto benigno, organizam-se em túbulos, trabéculas (Figura 25 e 26), papilas, eventualmente com área sólidas ou, ainda, extensamente císticas.

A neoplasia pode exibir extenso componente mixoide; nesses casos, a presença de multinodularidade e o aspecto irregular do tumor podem demonstrar áreas de incompletude e descontinuidade da cápsula, que não devem ser interpretadas como focos de invasão, especialmente em casos de recorrência. Ocasionalmente, notam-se cristaloides em áreas paucicelulares (não patognomônico).

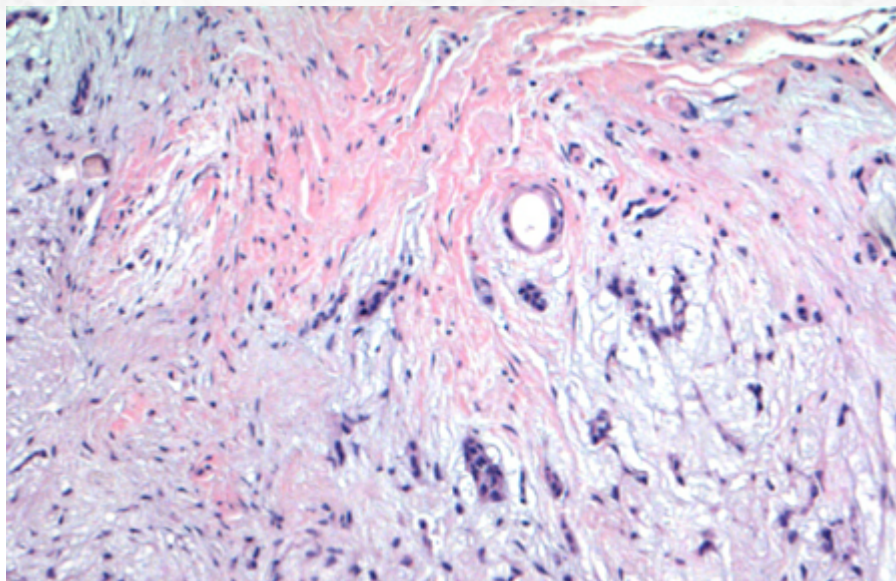


Figura 25: A presença de áreas mixomatosas e de formações tubulares é típica dos casos mais clássicos.

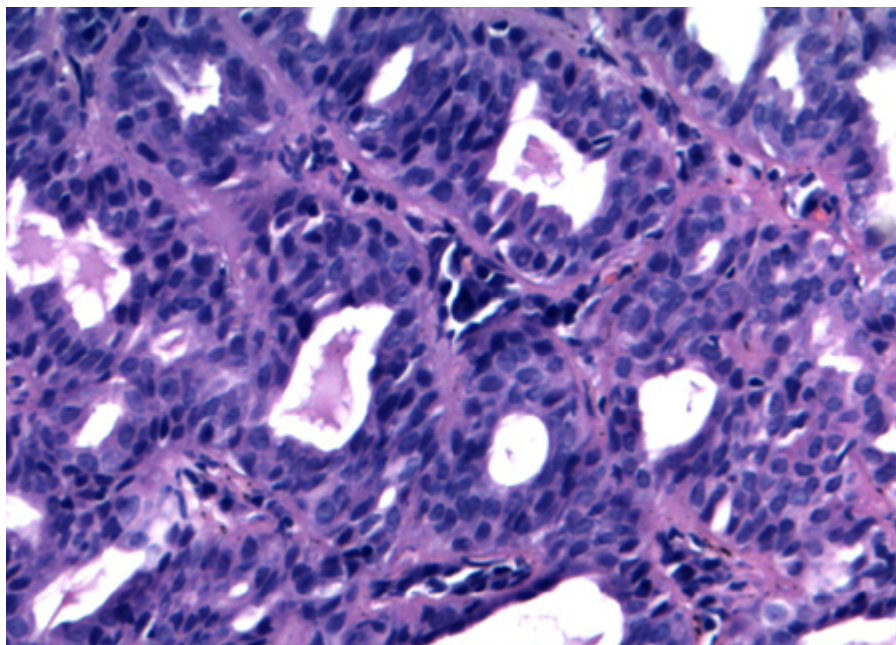


Figura 26: As células epiteliais dos ductos não exibem atipias.

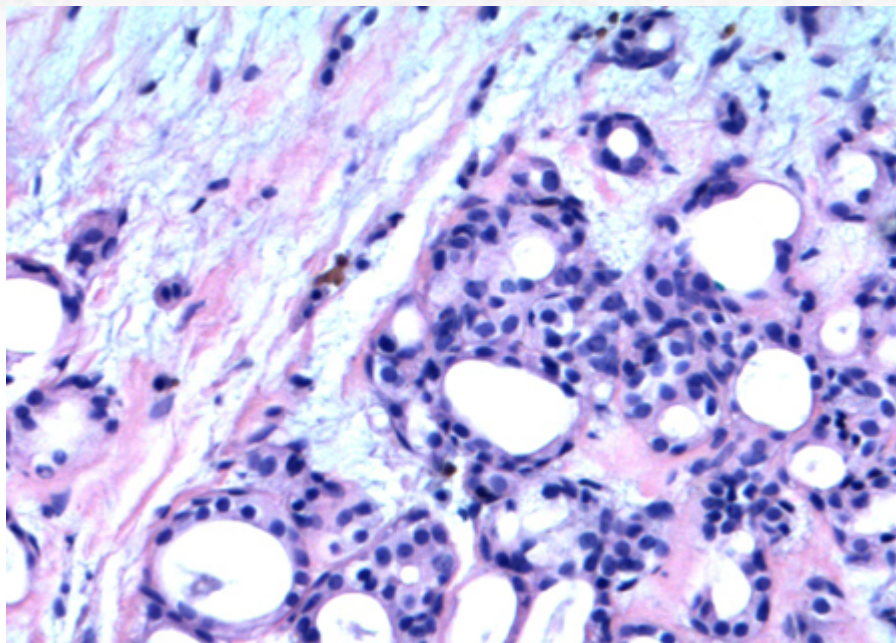


Figura 26a: Áreas mixomatosas exibem padrão de “melting” do componente epitelial no material.

Aspectos menos usuais da lesão incluem as variantes celulares, sem valor prognóstico diferenciado.

- Variante celular com predomínio mioepitelial (Figura 27 e 28): apresenta componente sólido, ora fusocelular, ora plasmocitoide, ora reticular. Ausência de componente mixoide extenso associado. Para diferencial com mioepitelioma, procurar áreas de formação tubular.
- Variante celular com predomínio epitelial (Figura 29): relativa escassez de componente mixoide e abundância de áreas com formação tubular.

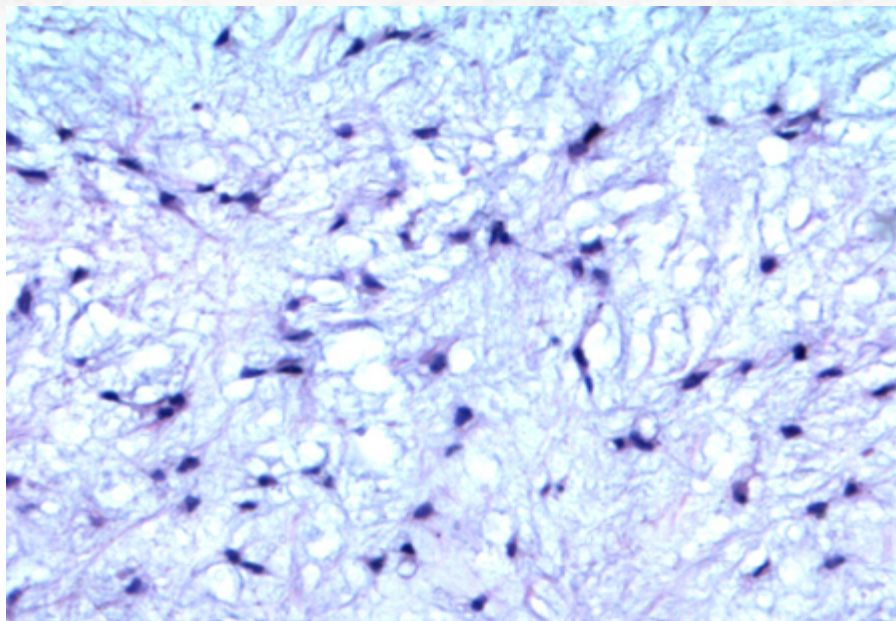


Figura 27: A variante celular com predomínio epitelial.

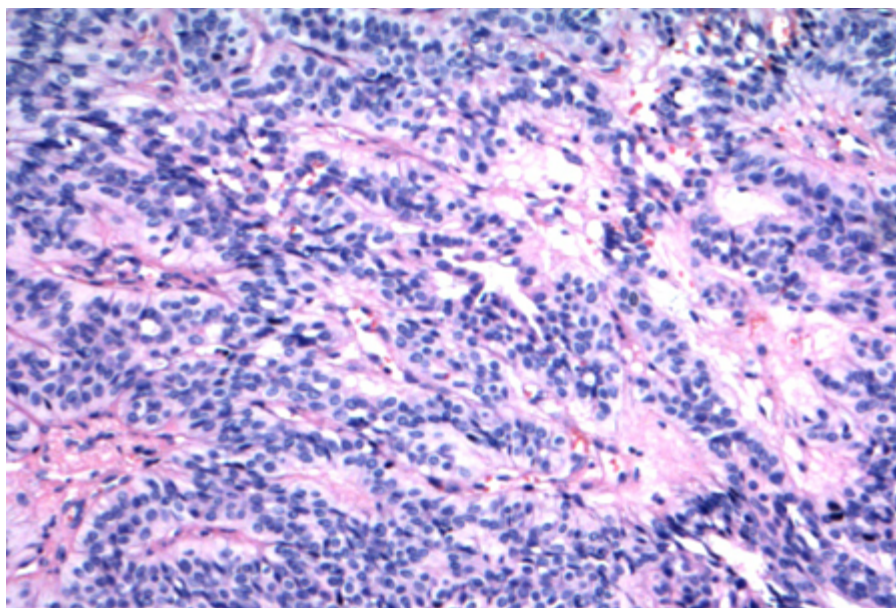


Figura 28: Variante celular com predomínio mioepitelial pode ser apresentar de forma mais trabecular.

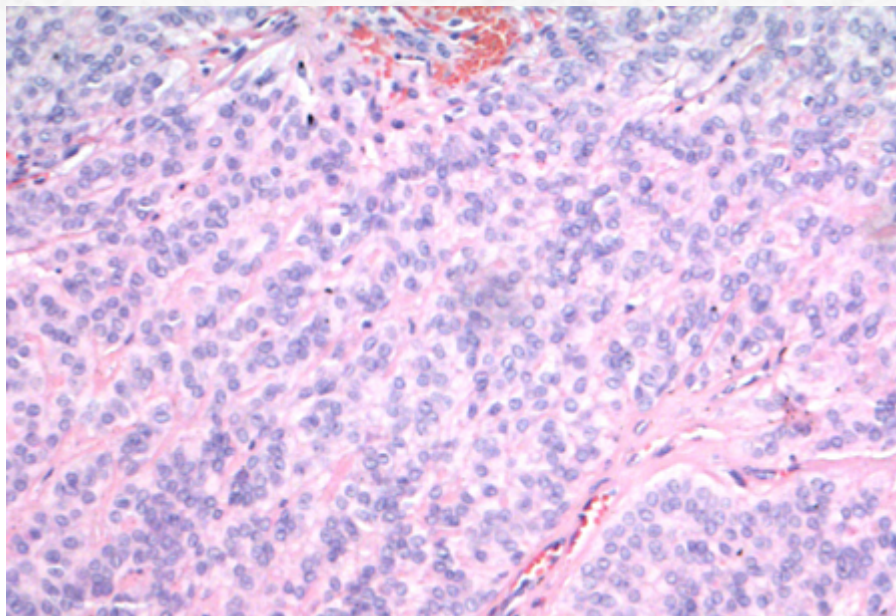


Figura 29: A variante celular com predomínio epitelial, com predomínio de ductos.

Alterações metaplásicas reacionais pós-punção podem ocorrer, incluindo a presença de metaplasia escamosa ceratinizante e metaplasia mucinosa.

A presença de extensão “mushroom-like” (tipo cogumelo) pode ser observada em AP, sem conotação de malignidade, diferentemente dos carcinomas foliculares da tireoide. É necessário ressaltar que a presença de tecido adiposo em glândula salivar pode levar a uma falsa impressão de invasão: nesses casos, procurar sempre relação com a cápsula.

Outro achado possível, sem maior significado prognóstico maior, é a presença de êmbolos “permeando” lúmen de vasos.

Adenoma pleomórfico atípico: alguns tumores podem exibir atipia celular difusa, com ocasionais mitoses atípicas focais e *extensas zonas de hialinização*. Apesar desses achados levantarem a possibilidade de malignidade, ainda se encontram no espectro de benignidade: o aconselhável, nesses casos, é a extensa análise da lesão para exclusão de processo maligno.

O estudo imuno-histoquímico destaca a presença da dupla população celular, com positividade para citoceratina (Figura 30), CEA e EMA em células epiteliais, e proteína p63 (Figura 31) e p40, calponina, proteína S-100 e actina de músculo liso em componente mioepitelial. Mais recentemente, o marcador PLAG1, que exibe marcação nuclear em células epiteliais e mioepiteliais, foi descrito como possível adjuvante na pesquisa diagnóstica; contudo, o mesmo, apesar de altamente sensível, aparentemente não exibe grande especificidade, porém demonstra bom valor preditivo negativo.

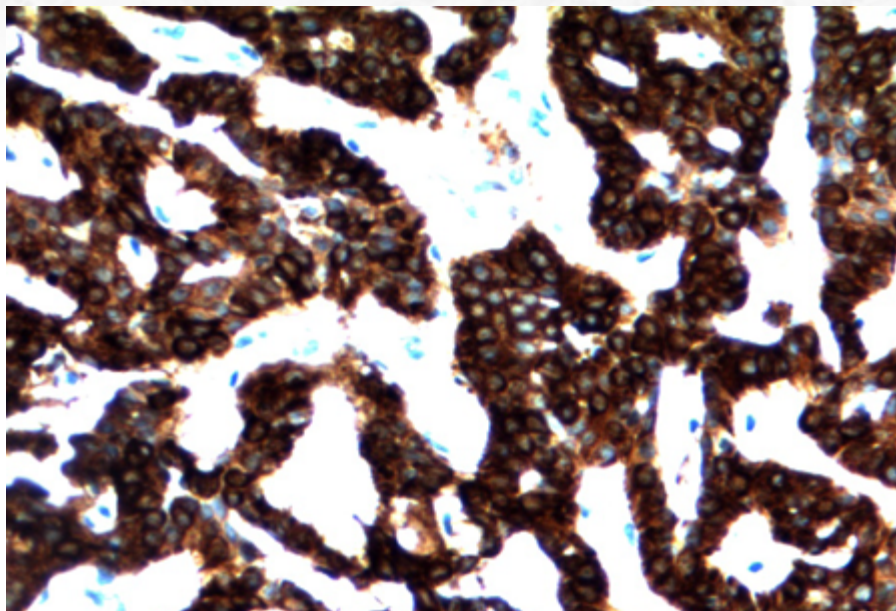


Figura 30: Estudo imuno-histoquímico para citoceratina.

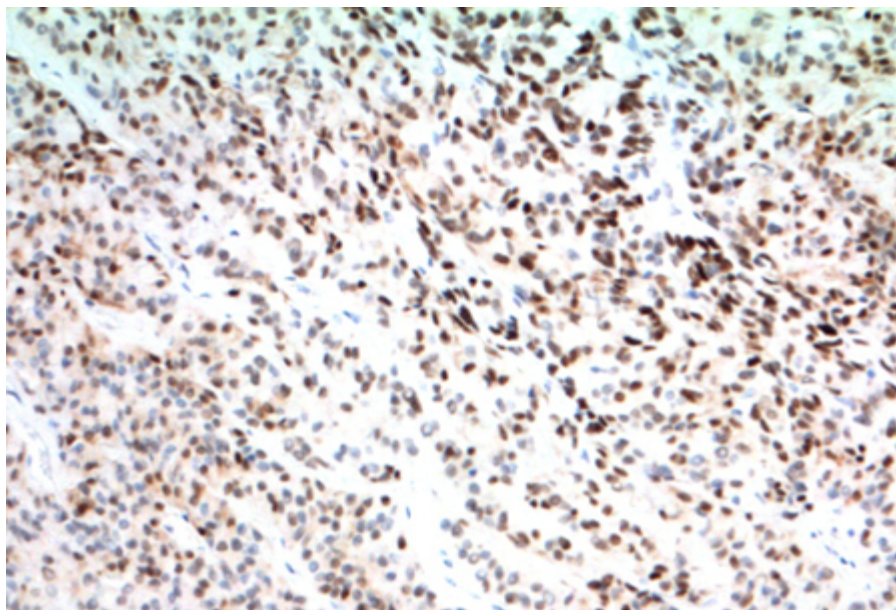


Figura 31: Estudo imuno-histoquímico para proteína p63.

Aproximadamente 70% dos adenomas pleomórficos exibem alterações genéticas, incluindo:

- Rearranjo 8q12, com translocações do t(3;8)(p21;q12) e t(5;8)(p13;q12), afetando o gene PLAG1 (8q12) — aproximadamente 40% dos casos.
- Rearranjo 12q14-15, incluindo t(9;12)(p24;q14-15), afetando gene HMGA2.

Essas alterações também podem ser vistas, eventualmente, em carcinomas que se originam de AP's (i.e. carcinoma ex-adenoma).

20.4.1.3 Aspectos clínicos e prognósticos

O AP é lesão benigna, porém com potencial de recidiva local. Tratamento padrão consiste em cirurgia com retirada total da lesão e preservação de nervo facial. Tumores com extenso componente mixóide tendem a apresentar maior recorrência devido a “spillage”. Em casos de persistência da lesão, dose baixa de radioterapia pode ser utilizada. Mais de 95% dos casos apresentam-se livres de recorrência em até cinco anos. A possibilidade de malignidade ocorre entre 5-10% dos pacientes, mais comum na parótida, em pacientes mais velhos e em tumores com alta taxa de recidiva.

Adenoma pleomórfico metastatizante: casos raros descritos. Exibem as características histológicas do tumor primário (geralmente esse com alta taxa de recorrência local), ou seja, de benignidade. Apresentam, contudo, bom prognóstico. Osso, cabeça e pescoço e pulmão são órgãos que podem ser afetados.

20.4.2 Adenoma de Células Basais

20.4.2.1 Apresentação clínica da doença

O adenoma de células basais (ACB) é neoplasia benigna relativamente infrequente de glândula salivar, correspondendo a cerca de 2% das neoplasias dessa região. Apresenta-se mais prevalente em pacientes idosos (6ª a 7ª décadas de vida).

Os sintomas são, em sua maioria, de massa de crescimento lento, móvel, especialmente em glândula salivar maior (>80% em parótida).

A variante membranosa (vide abaixo) pode exibir relação com síndrome de Brooker-Spiegler, com presença de múltiplos tricoepiteliomas e cilindromas.

20.4.2.2 Etiologia e patogênese

Trata-se de neoplasia bem delimitada e encapsulada na macroscopia. Apesar de geralmente unifocal, a presença de tumores multifocais pode estar associada à variante membranosa.

A histologia exhibe lesão nodular bem delimitada (Figura 32), formada por túbulos com dupla população (Figura 33): uma população celular periférica, que forma paliçada; uma população luminal, de células grandes e de citoplasma mais pálido. As células tumorais são agrupadas em trabéculas, túbulos e ninhos, raramente em estruturas cribriformes. Entre os grupamentos celulares, nota-se estroma celular rico em células mioepiteliais. A presença de diferenciação escamosa metaplásica também é descrita.

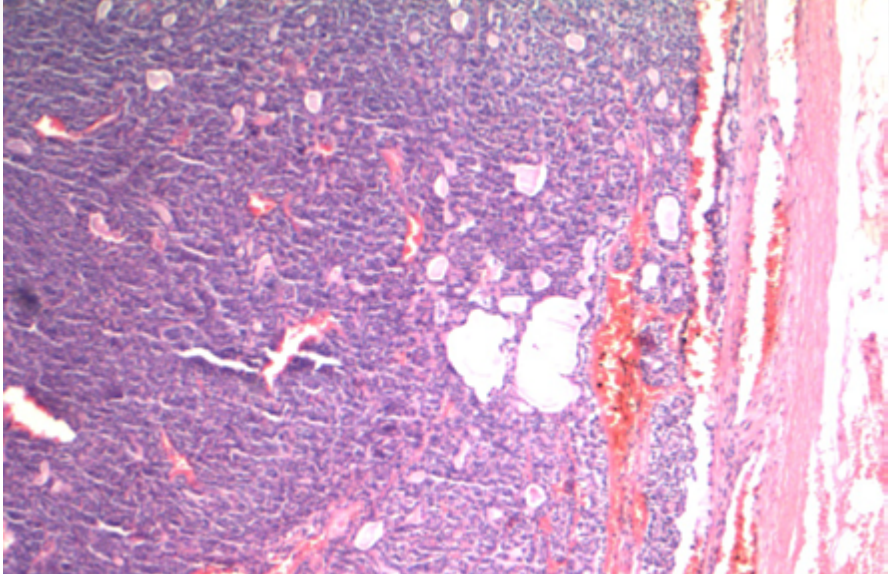


Figura 32: O adenoma de células basais, ao menor aumento, é uma neoplasia bem delimitada.

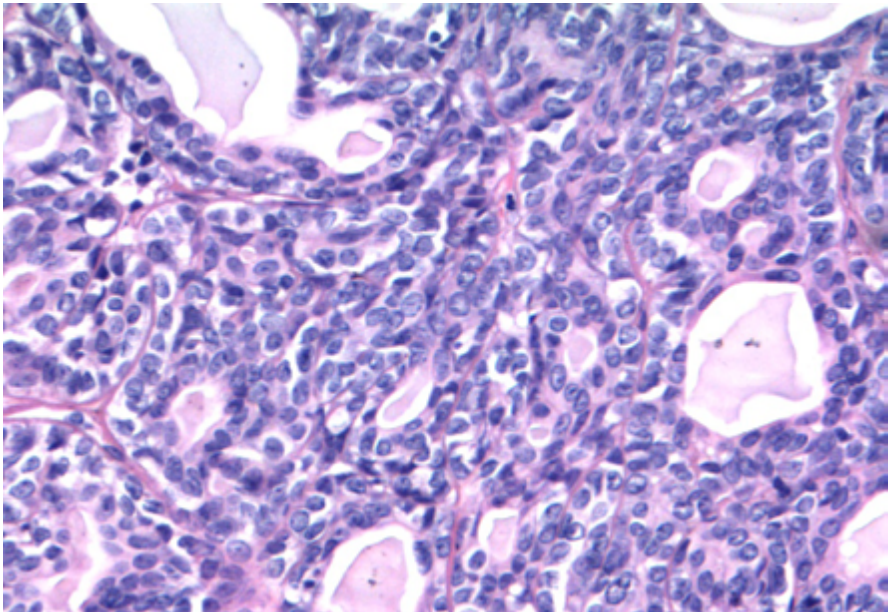


Figura 33: Presença de áreas de formação tubular; por vezes, há focos de proliferação de células basais, tornando o aspecto da neoplasia mais sólido em áreas.

Variante membranosa: exibe áreas de extensa deposição de material do tipo membrana basal-símile, com aparência de “quebra-cabeça” (similar ao cilindroma). Mais frequentemente multinodular e ocasionalmente não encapsulada (Figura 34 e 35).

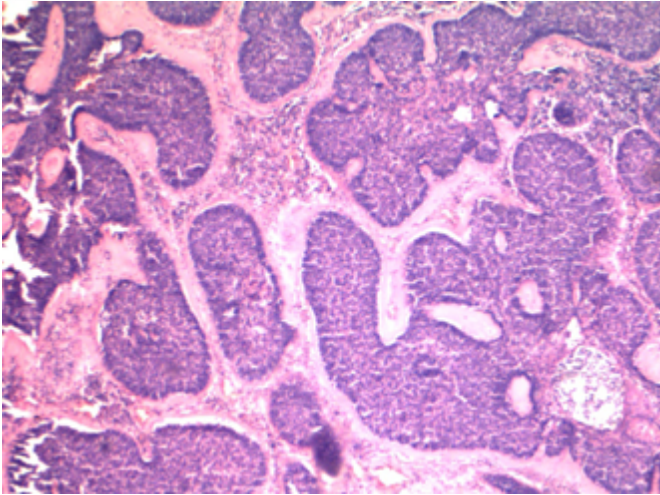


Figura 34: A variante membranosa exibe características morfológicas semelhantes ao cilindroma, com um aspecto reminiscente de “quebra-cabeças”.

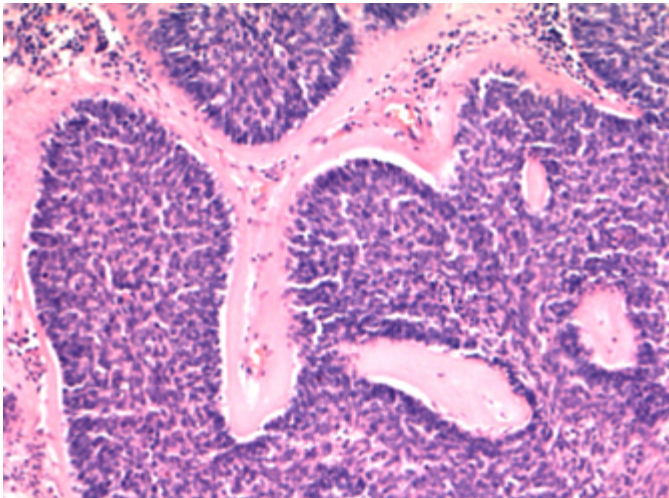


Figura 35: Presença de estroma do tipo membrana basal eosinofílico.

O estudo imuno-histoquímico revela típica dupla população celular. Contudo, diferentemente da maior parte dos adenomas pleomórficos, o aspecto em “paliçada” das células basais é mais destacado e arregimentado à proteína p63 ou p40 (Figura 36). As células lu-

minais exibem positividade para citoceratina, CEA e EMA (Figura 37). O estroma celular peritrabecular exibe característica positividade para proteína S-100 (Figura 38). Adicionalmente, nota-se típica positividade focal e discreta para catenina-beta em células basais (Figura 39).

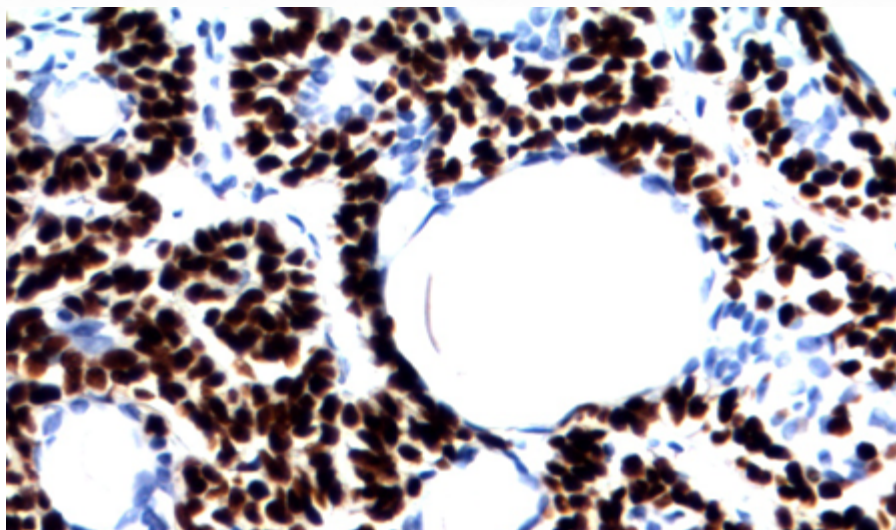


Figura 36: Positividade para proteína p63 em células basais, em padrão arregimentado (não aleatório).

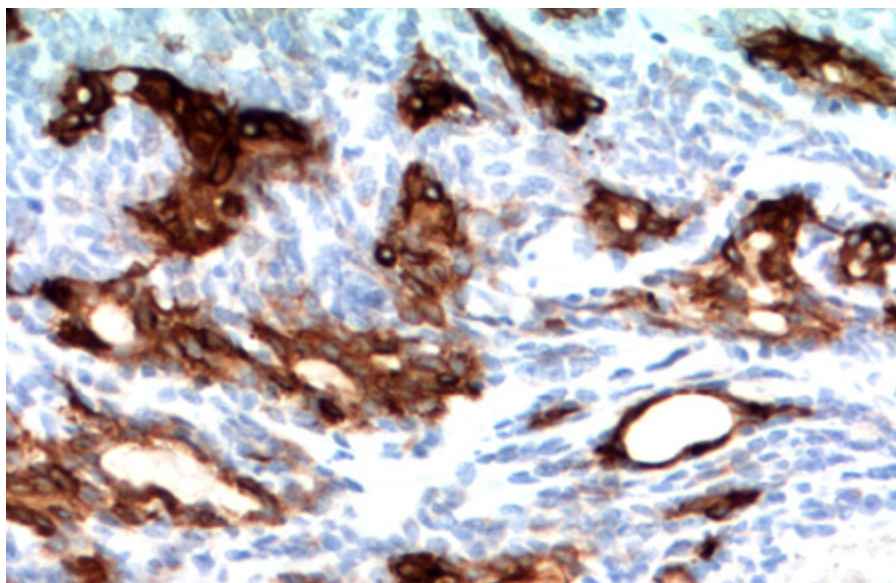


Figura 37: O estudo imuno-histoquímico revela duas populações bem delimitadas; com células luminais positivas para citoceratina. Arregimentado (não aleatório).

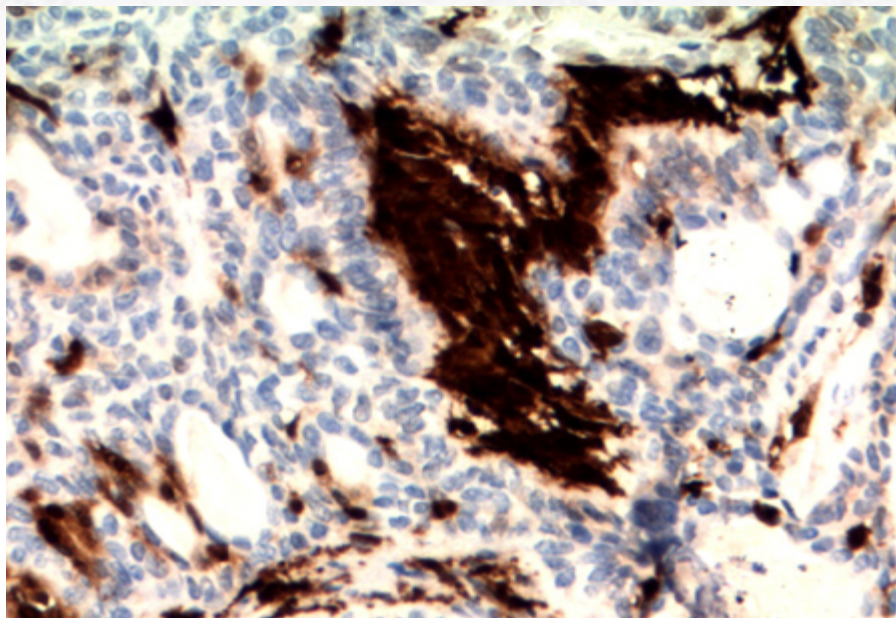


Figura 38: A presença de estroma celular entre os blocos epiteliais com positividade forte para proteína S-100 é bem característica.

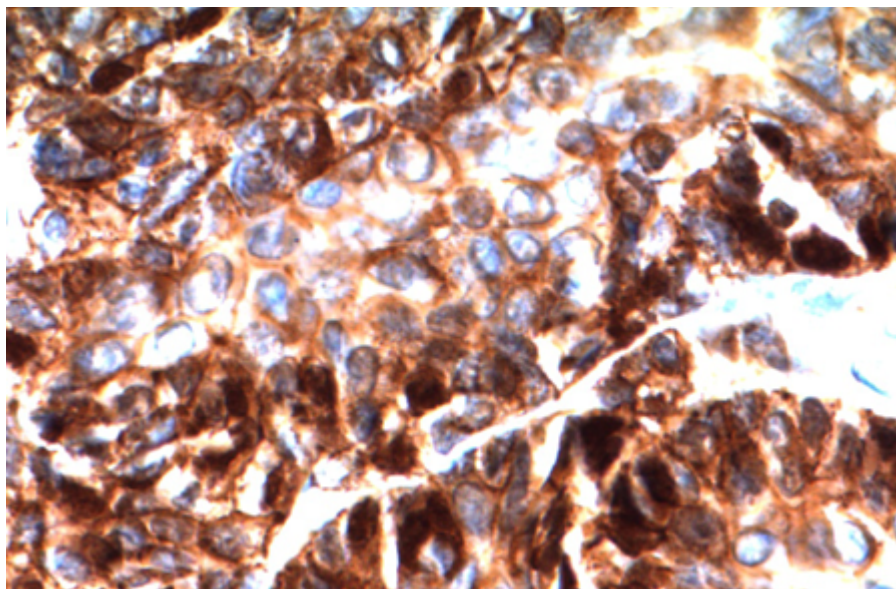


Figura 39: A positividade nuclear para beta-catenina é focal e discreta, restrita às células basais.

O último achado imuno-histoquímico descrito é decorrente de mutação do gene CTNNB1 (geralmente c.104T>C, p135T).

A variante membranosa da síndrome de Brookler-Spiegler exhibe correlação com alterações *germline* do gene supressor tumoral da cilindromatose (CYLD), localizado no cromossomo 16q12-q13.

20.4.2.3 Aspectos clínicos e prognósticos

Tratamento cirúrgico com ressecção completa é recomendada, com bom prognóstico. Contudo, a variante membranosa pode exibir recorrência em até 1/4 dos casos. Presença de transformação maligna do tumor é rara, com maior incidência nessa última variante.

20.4.3 Tumor de Warthin (Cistadenoma Linfomatoso Papilar)

20.4.3.1 Apresentação clínica da doença

O tumor de Warthin (TW) é o segundo tumor benigno mais frequente de glândula salivar (atrás apenas do adenoma pleomórfico), correspondendo a aproximadamente 5% de todas as neoplasias dessa região. A faixa etária mais comum é entre a 5ª a 7ª décadas de vida. Apesar da maior prevalência em homens, o aumento da incidência em mulheres é significativo e pode estar associado a mudanças de hábitos, como o tabagismo, fator de risco para esse tumor. A localização preferencial é em polo superficial de parótida. Até 10% dos casos podem ser bilaterais.

O sintoma inicial costuma ser o de crescimento de massa indolor.

20.4.3.2 Etiologia e patogênese

Atualmente, acredita-se que tumor surja do epitélio ductular “aprisionado” em linfonodos intraparotídeos, algo comum devido ao surgimento tardio do encapsulamento da parótida em seu desenvolvimento embriológico. Curiosamente, a presença de linfoma folicular associado a TW é descrita, o que pode reforçar ainda mais essa teoria.

A peça cirúrgica demonstra neoplasia encapsulada, de consistência macia, com coloração marrom. Eventualmente, pode haver formação de área císticas com conteúdo mucoide.

A microscopia exhibe lesão papilar e cística (Figura 40), com mistura de componentes epitelial e linfoide. O componente epitelial é formado por dupla população celular, com células luminiais colunares de citoplasma amplo e alto, não ciliado, com núcleos exibindo polarização em direção ao polo luminal (Figura 41 e 42). A presença ultraestrutural de abundantes mitocôndrias confere um aspecto oncócítico a essas células. A camada basal é formada por células cuboidais a arredondadas, de núcleos vesiculosos.

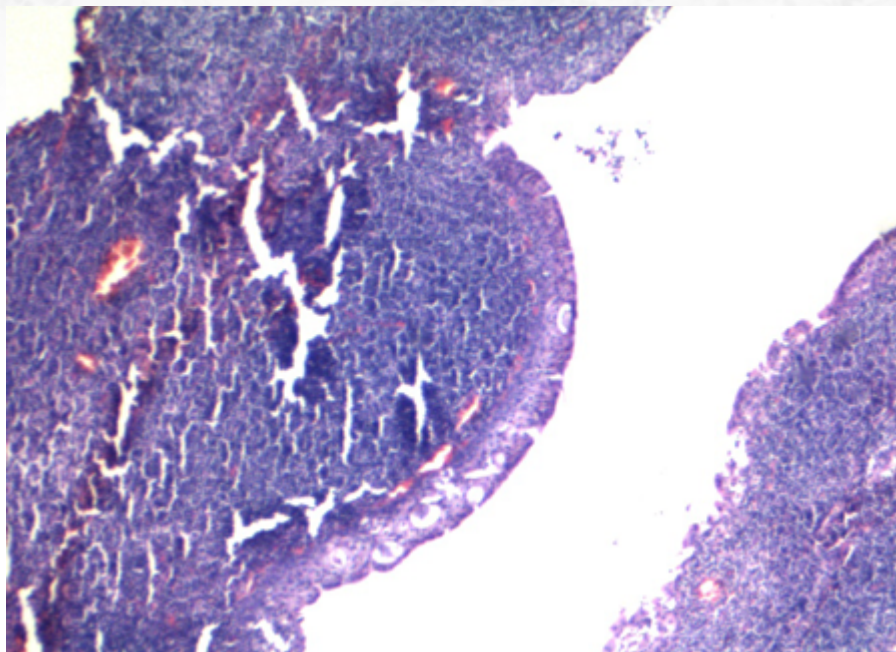


Figura 40: Ao menor aumento, a presença de áreas císticas é característica.

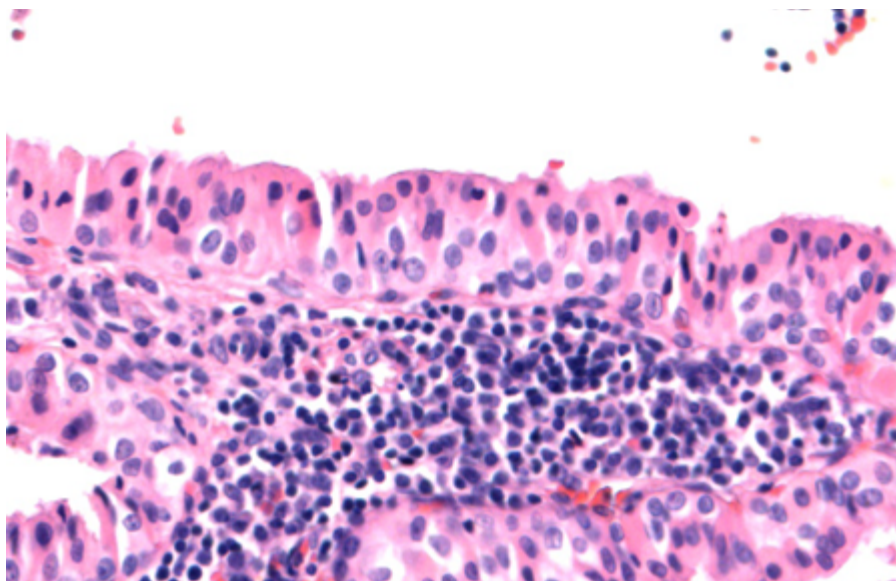


Figura 41: Presença de dupla população celular, com células luminiais de padrão oncocítico.

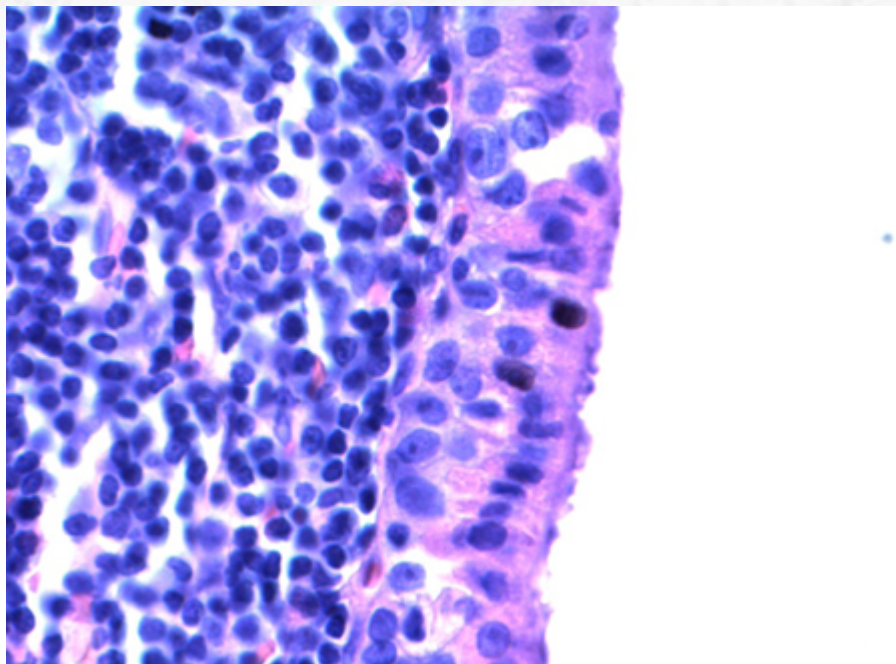


Figura 42: Presença de células luminais polarizadas para a superfície luminal.

O componente linfóide é composto por células linfóides em sua maior parte maduras, com centros germinativos ocasionais. Pode haver, ainda, plasmócitos, histiócitos e mastócitos.

Mais importante, a presença de grande quantidade de mitocôndrias sugere maior sensibilidade de neoplasia a eventos hipóxicos, como trauma por punção. Diante disso, não é incomum a presença de alterações metaplásicas reativas, como metaplasia escamosa ou mucinosa (nesses casos, sempre levar em consideração no diferencial carcinoma mucoepidermoide, variante oncocítica), além de extensas áreas de tecido de granulação e fibrose, com hemorragia.

O estudo imuno-histoquímico revela positividade para citoceratina e EMA em componente epitelial; há positividade para proteína p63 em células basais (Figura 43).

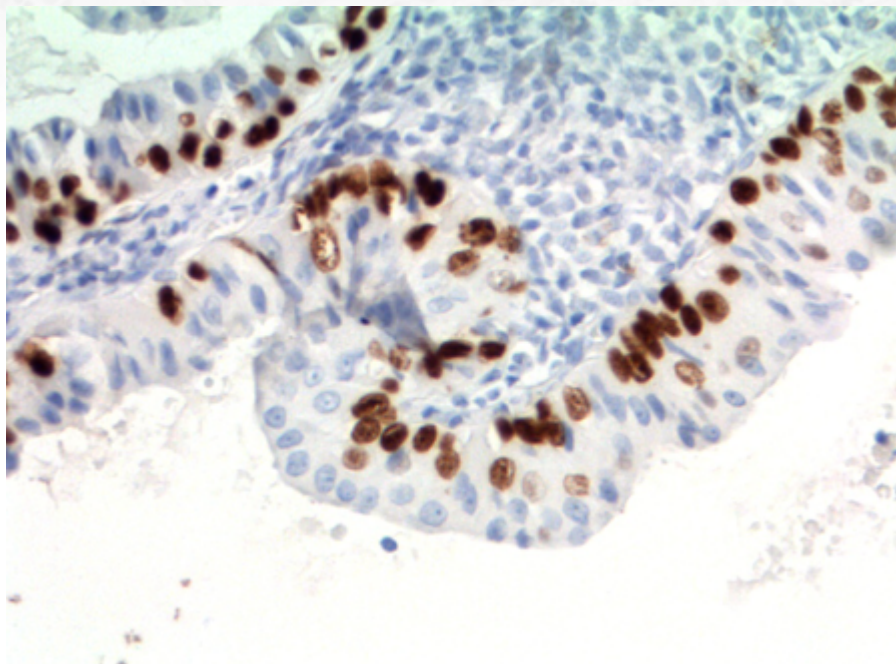


Figura 43: Positividade para proteína p63 à imuno-histoquímica em células basais.

Não há alterações moleculares dignas de nota ainda descritas.

20.4.3.3 Aspectos clínicos e prognósticos

Tratamento cirúrgico com exérese total da lesão é a terapia de escolha. A presença de margens comprometidas pode levar a recidiva local. A possibilidade de transformação maligna é ínfima (<0,1%), sendo carcinoma de células escamosas o subtipo mais comum.

20.4.4 Mioepitelioma

20.4.4.1 Apresentação clínica da doença

O mioepitelioma representa menos de 5% dos tumores primários de glândula salivar. O local mais comum é a parótida, seguido pelo palato, mas qualquer glândula salivar pode ser afetada. Há predileção pela 5ª década de vida. É tipicamente assintomático, podendo cursar com massa indolor.

20.4.4.2 Etiologia e patogênese

A microscopia exhibe tumor bem delimitado e encapsulado, com vários padrões de crescimento, que vão desde o sólido, mixóide e em ninhos até um padrão mais trabec-

cular (CHAPT 44, 45 e 46). A células não exibem atipias e têm um perfil mais fusiforme, com citoplasma eosinofílico granular. Eventualmente, células de aspecto plasmocitoide, epitelioide ou de citoplasma claro podem dominar. Mais importante, estruturas tubulares e estroma mixoide não são observados (nesses casos, melhor classificação seria de um adenoma pleomórfico, variante celular com predomínio mioepitelial). Adicionalmente, a presença de áreas de invasão em parênquima adjacente ou de parede vascular favorecem o diagnóstico de carcinoma mioepitelial.

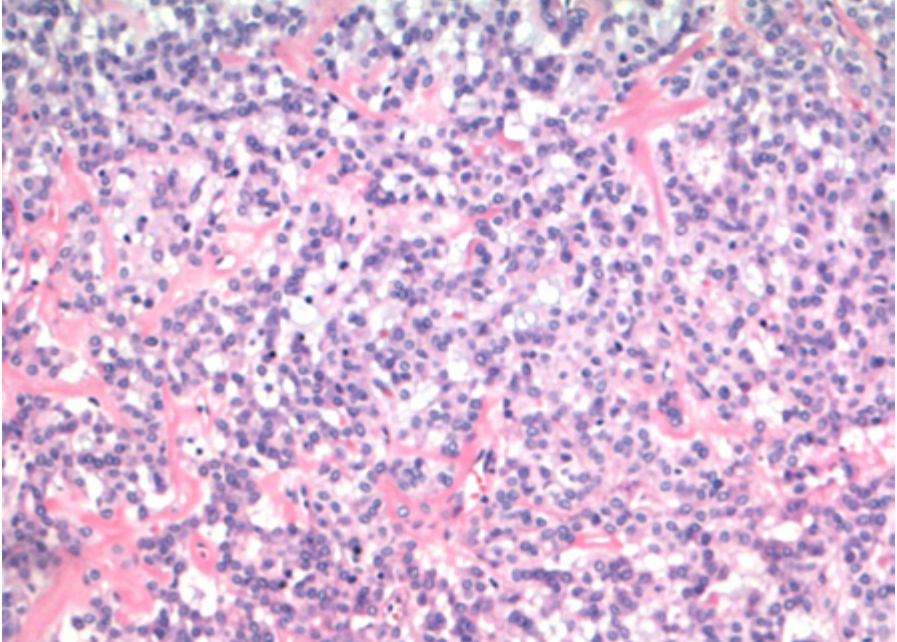


Figura 44: Aspecto variegado do mioepitelioma: células epitelioides.

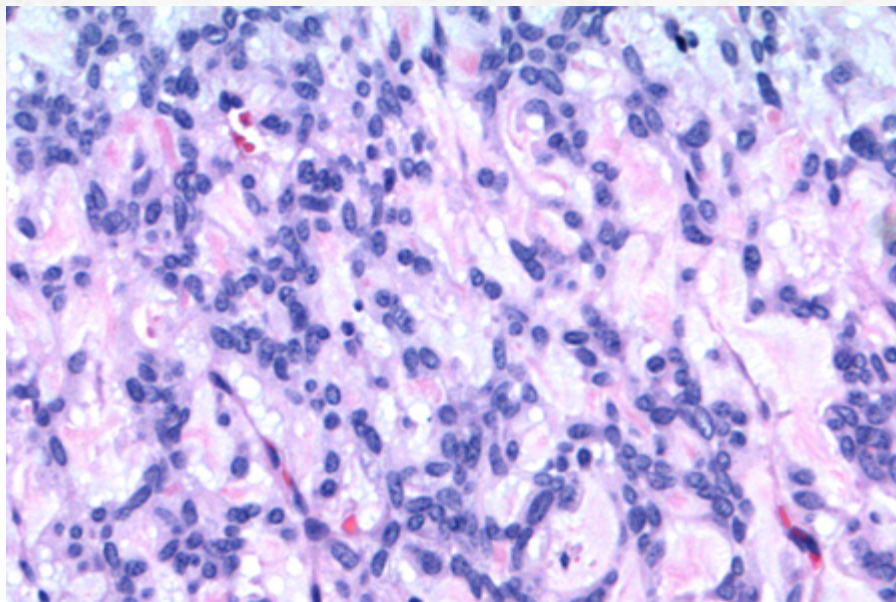


Figura 45: Células fusiformes.

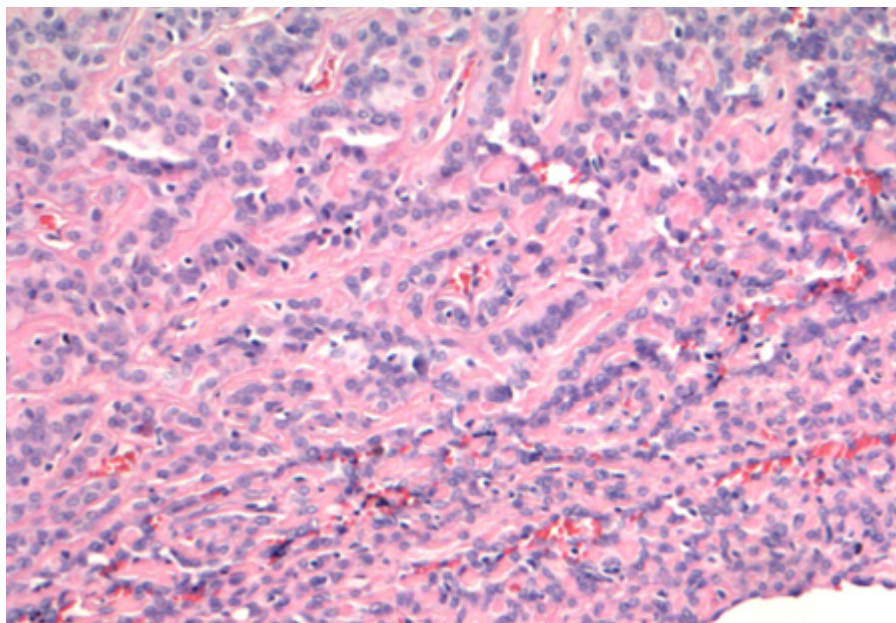


Figura 46: Presença de áreas trabeculares.

O estudo imuno-histoquímico revela fenótipo caracteristicamente mioepitelial, com positividade para citoceratina (CHAT-47), proteína S-100 (CHAT-48), proteína p63 (CHAT-49) e SOX10 (CHAT-50), além de marcadores mioepiteliais como actina de músculo liso ou calponina (apesar disso, os dois últimos marcadores citados, mais específicos de diferenciação mioepitelial, podem ser negativos em alguns casos, especialmente em variantes epitelioides e plasmocitoides).

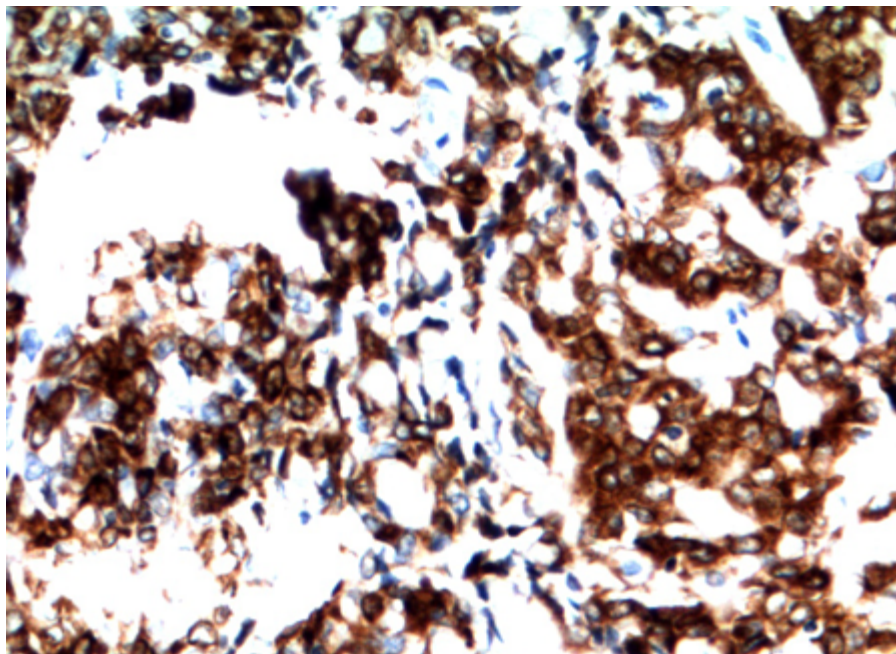


Figura 47: Estudo imuno-histoquímico com positividade para citoceratina.

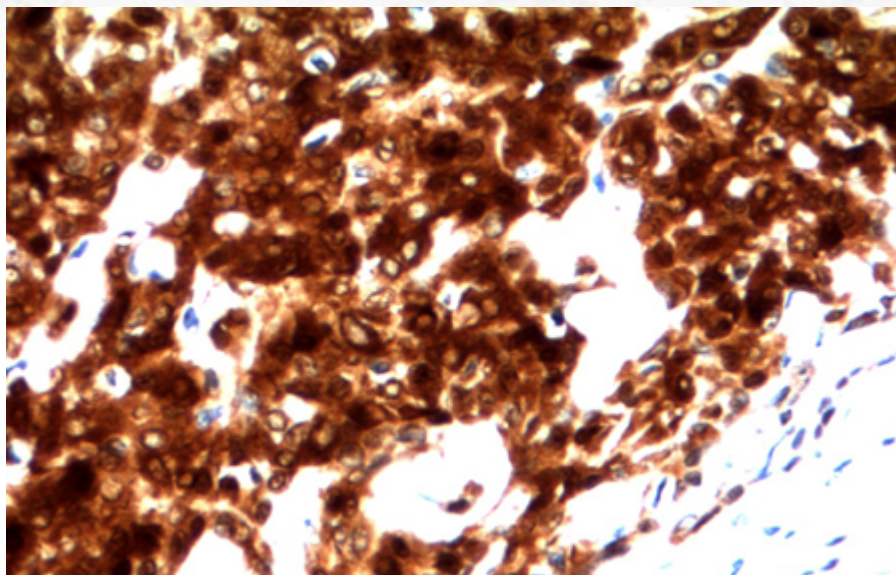


Figura 48 : Proteína S-100.

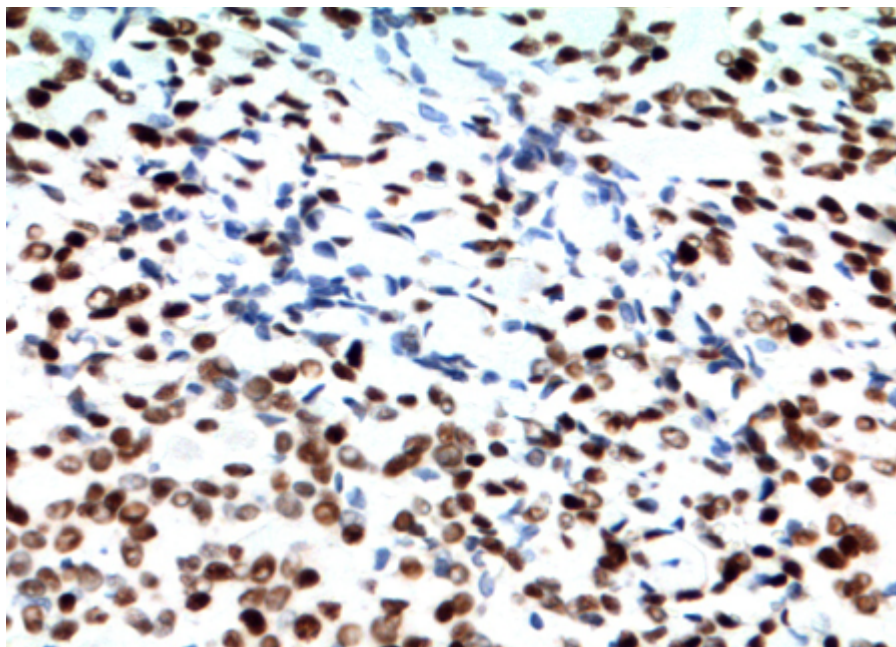


Figura 49: Proteína p63.

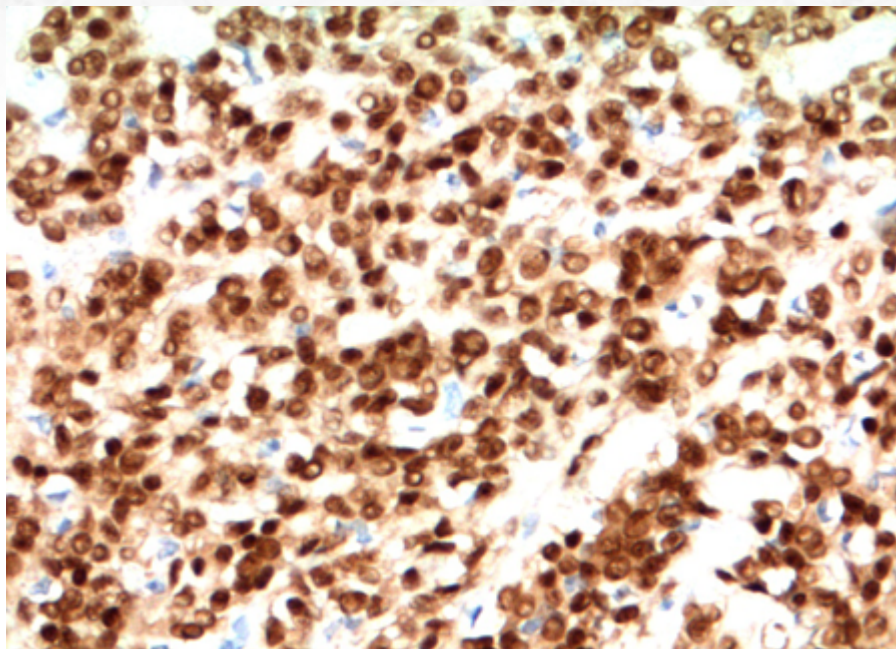


Figura 50: SOX10.

À biologia molecular, não apresentam rearranjo de PLAG1 (visto em adenomas pleomórficos) ou do gene do EWSR (visto em tumores mioepiteliais de partes moles).

Mioepitelioma (secretor) mucinoso: variante recentemente descrita. Apresenta morfologia epitelióide, eventualmente em “anel de sinete”, com áreas de mucossecção. Ainda é discutível se pode ser caracterizado como “tumor maligno de baixo grau”, devido à baixa, mas relatada em raros casos, possibilidade de metástase linfonodal.

20.4.4.3 Aspectos clínicos e prognósticos

Mioepiteliomas têm comportamento indolente, com baixa taxa de recorrência. Exérese da lesão com margens cirúrgicas é a terapia recomendada.

20.4.5 Oncocitoma

20.4.5.1 Apresentação clínica da doença

O oncocitoma corresponde a menos de 1% de todos os tumores de glândula salivar, com predileção pela 6ª a 8ª décadas de vida. Parótida é o sitio mais comum, porém glândula submandibular também é um local de acometimento descrito. Geralmente, apresenta-se como massa indolor. Presença de radiação ionizante prévia pode aumentar a chance de incidência em idade mais precoce (com 20 anos de antecedência).

20.4.5.2 Etiologia e patogênese

Suspeita-se que a origem da neoplasia possa estar relacionada a desarranjos mitocondriais ocasionados em áreas de ductos estriados, que ocasionalmente passam por processo metaplásico oncocítico.

À macroscopia, nota-se, em geral, massa única sólida, apesar de em raros casos exibir transformação cística.

A microscópica óptica revela neoplasia sólida bem circunscrita, formada por dupla população celular, com células de citoplasma amplo e eosinofílico (com grânulos PAS-positivos), com núcleos arredondados, e células mais escuras, de núcleo picnótico (Figura 51 e 52). Pode apresentar, ainda, crescimento trabecular, organoide ou em cordões; neoplasia extensamente cística pode ocorrer (Figura 53). Como descrito no tumor de Warthin, alterações reacionais devido a eventos hipóxicos não são incomuns e podem estar associadas a metaplasia do epitélio.

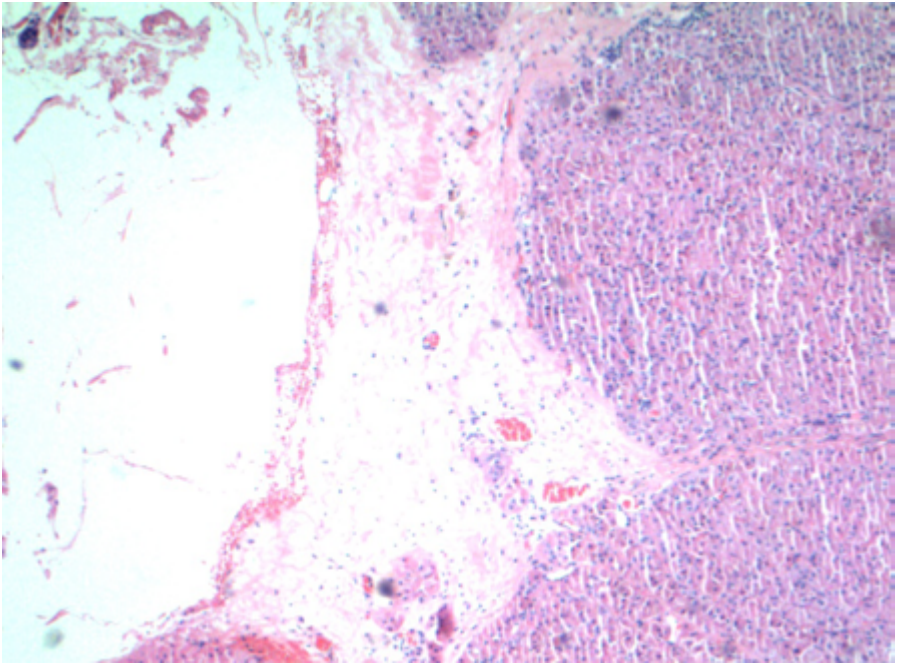


Figura 51: Oncocitoma, ao menor aumento, é neoplasia bem delimitada e encapsulada.

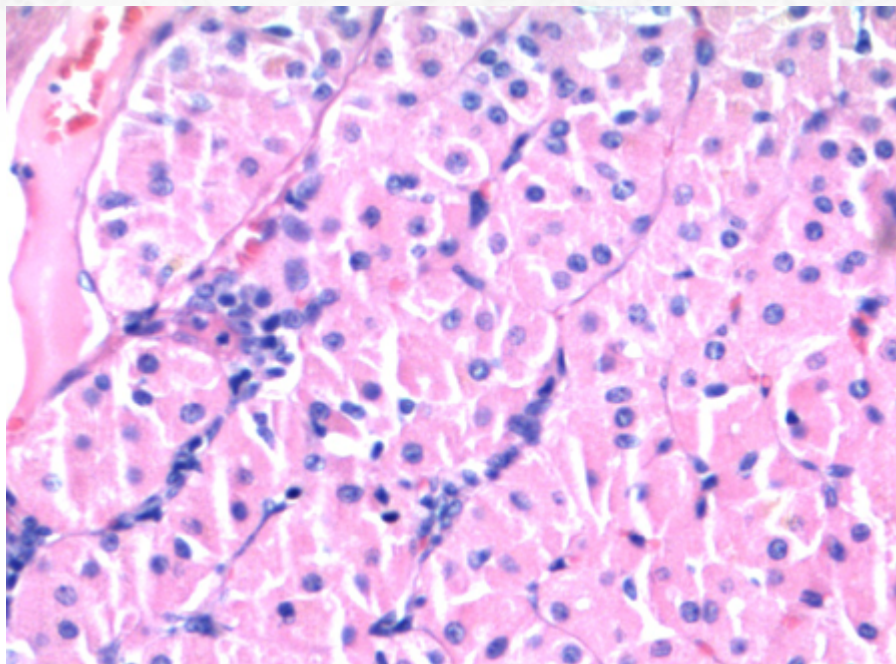


Figura 52: Células de citoplasma amplo e granular.

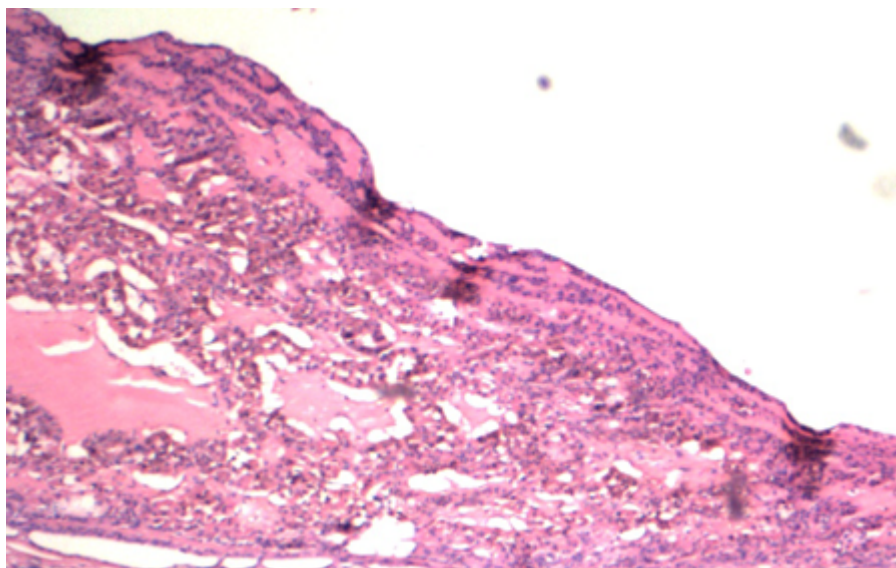


Figura 53: Alguns tumores têm aspecto cístico.

A imuno-histoquímica revela positividade para citoceratina e antígeno epitelial de membrana (EMA). Há positividade para proteína p63 em núcleo de células mioepiteliais/basais periféricas (Figura 54).

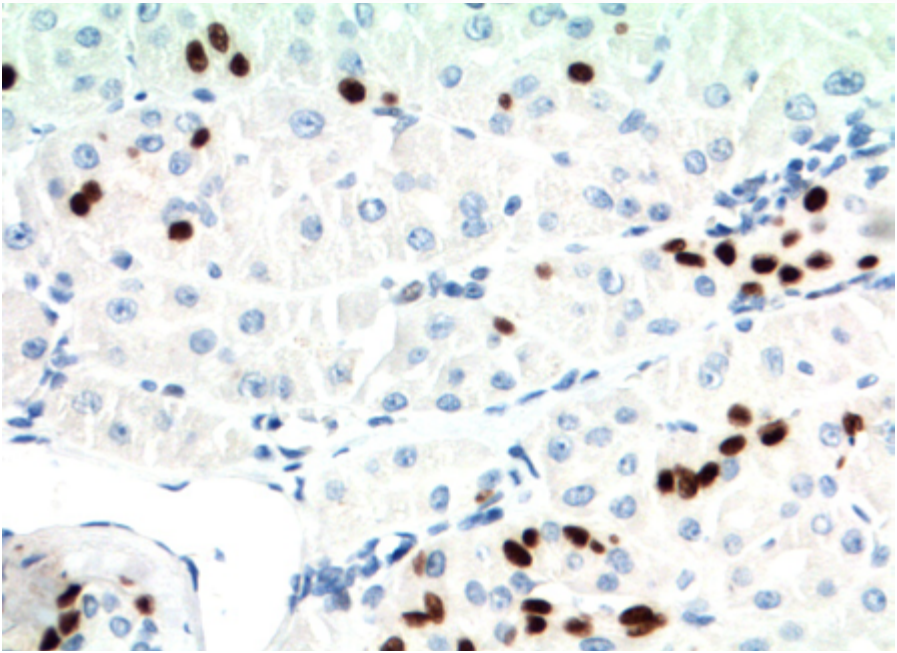


Figura 54: Células com positividade esparsa em células basais para proteína p63.

- ***Oncocitose de glândula salivar (hiperplasia adenomatosa oncocítica)***: trata-se de processo benigno. Pode estar relacionada a idade e criar aspecto tumoral à microscopia (cl clinicamente, contudo, é assintomática na maioria dos casos). Contudo, tende a ser multifocal e apresentar ductos benignos da glândula salivar intercalados, sem cápsula verdadeira. Raramente, pode ser processo difuso (Figura 55 e 56).

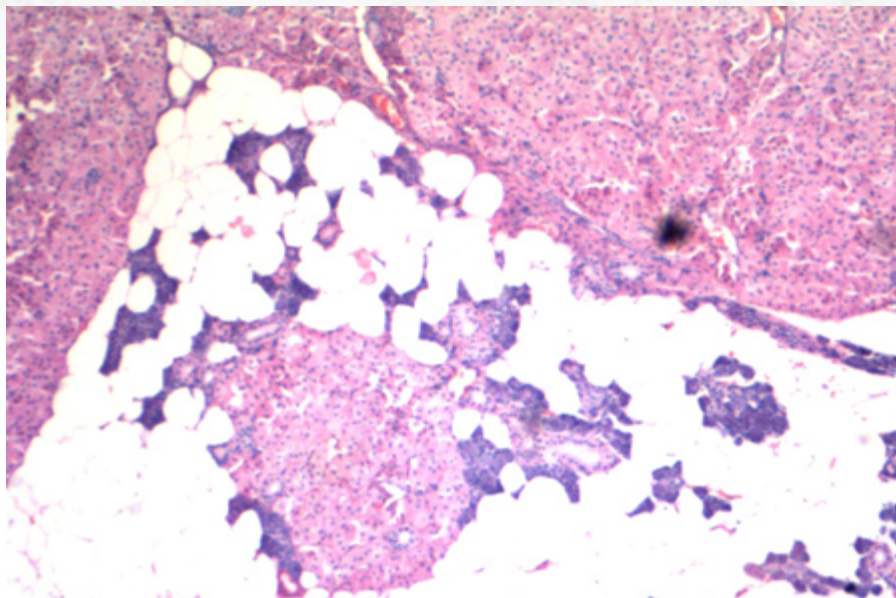


Figura 55: Oncocitose de glândula salivar: note a presença de áreas nodulares oncocíticas entremeadas por parênquima de glândula salivar.

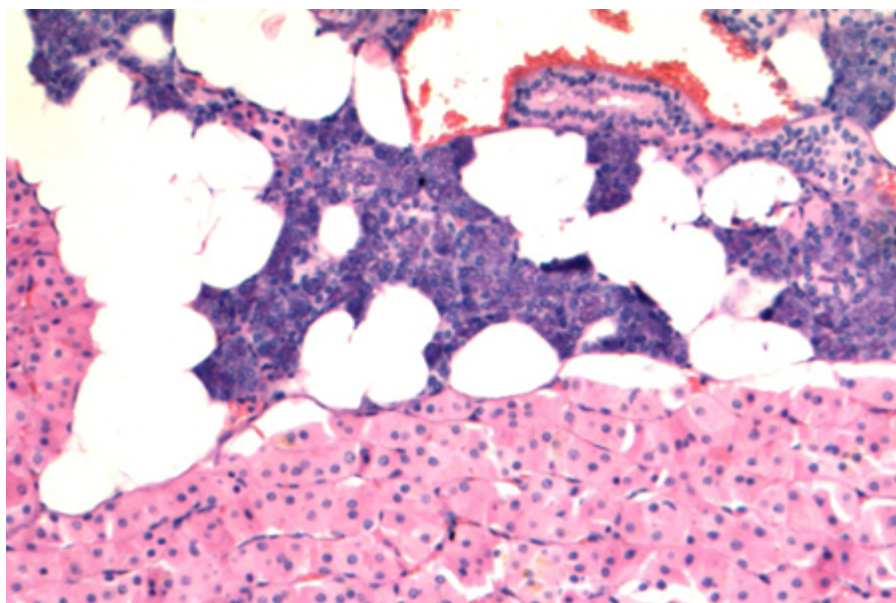


Figura 56: Ausência de cápsula delineando as células da lesão.

20.4.5.3 Aspectos clínicos e prognósticos

Tratamento de escolha é cirurgia com margens. Prognóstico é excelente.

20.4.6 Adenoma Canalicular

20.4.6.1 Apresentação clínica da doença

O adenoma canalicular representa neoplasia pouco frequente da glândula salivar (aproximadamente 1% dos tumores dessa região), com predileção por cavidade oral, especialmente lábio superior. Apesar de extremamente infrequente, acometimento de parótida é descrito. Há pico na 7ª década de vida, porém pode ser visto da 3ª à 9ª décadas. Geralmente cursa com massa indolor, indolente, com duração de anos de sintomatologia.

20.4.6.2 Etiologia e patogênese

A macroscopia do tumor demonstra massa nodular, bem delimitada, com aspecto gelatinoso ao corte.

À microscopia óptica, nota-se tumor bem circunscrito ou encapsulado formado por cordões interconectantes e ramificantes de células cilíndricas, com núcleos arredondados a ovais, hipercromáticos e sem atípias, formando estruturas ductais-símile. Áreas alternadas de túbulos separados por túbulos apostos produzem um aspecto “ensartado” de “colar em pérolas” (Figura 57 e 58). O estroma é paucicelular, edematoso e possui vascularização abundante.

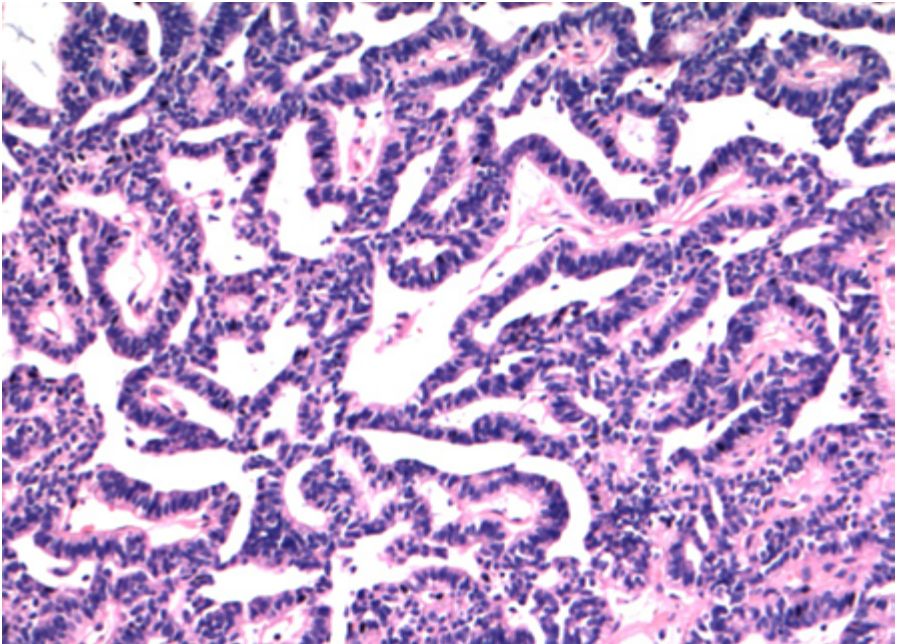


Figura 57: Adenoma canalicular no menor aumento revela neoplasia sem áreas de invasão.

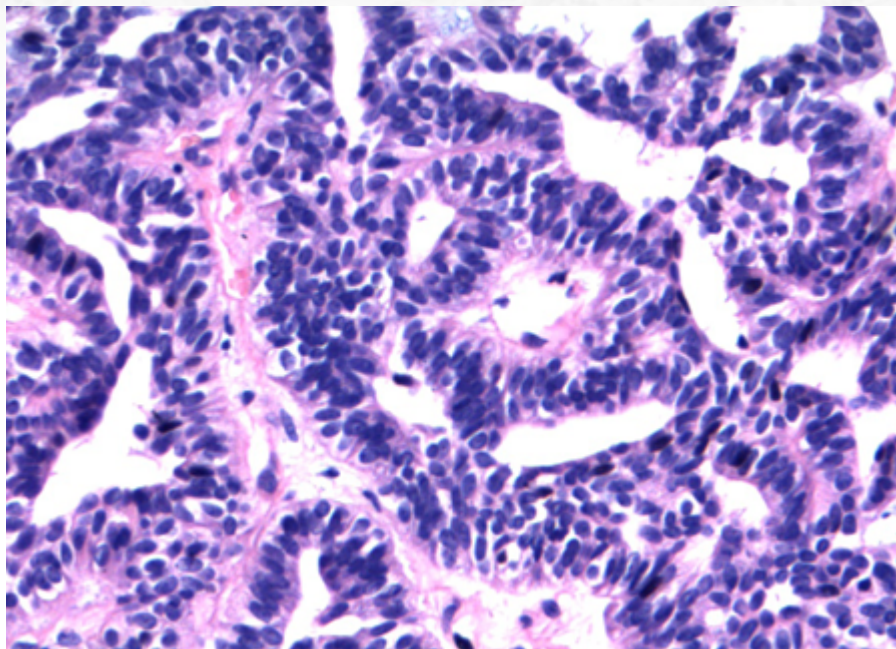


Figura 58: Ao menor aumento, áreas alternadas de túbulos separados por túbulos apostos produzem um aspecto "ensartado" de "colar em pérolas".

O estudo imuno-histoquímico revela positividade para citoceratina (Figura 59) e proteína S-100 (Figura 60). Como é tumor com única população celular, há negatividade ou apenas positividade em raras células para marcadores basais/mioepiteliais, como proteína p63, calponina e actina de músculo liso.

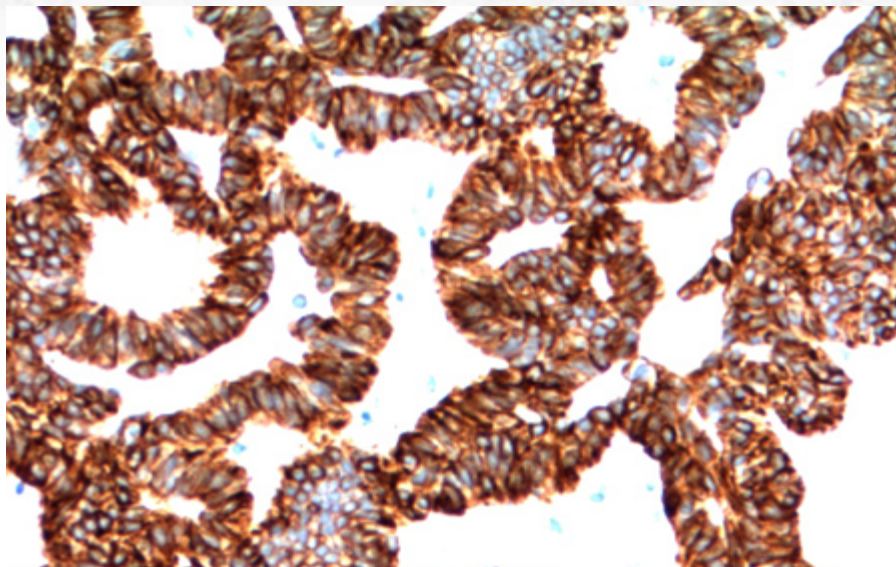


Figura 59: O estudo imuno-histoquímico não exibe dupla população. Positividade para citoceratina.

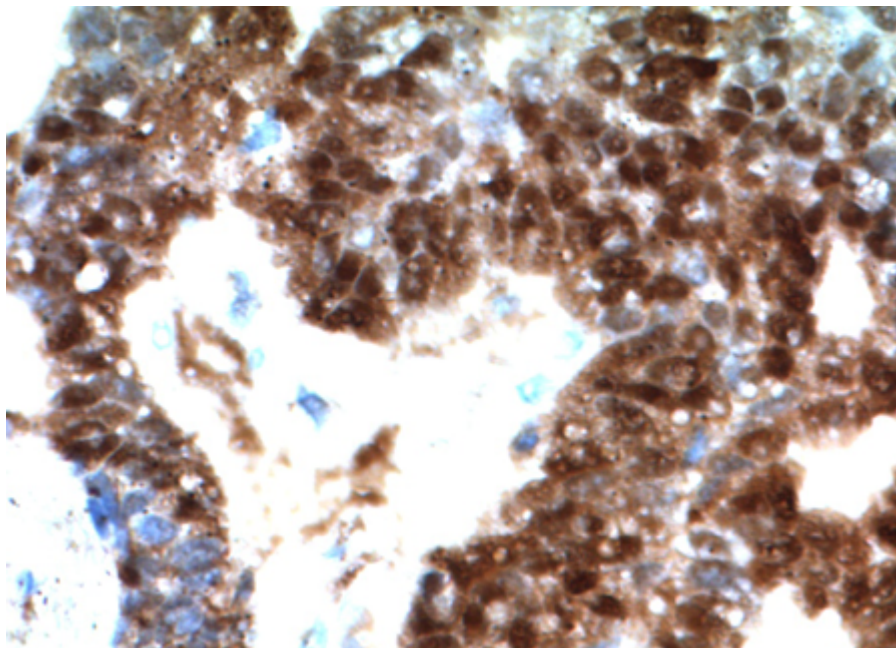


Figura 60: Positividade para proteína S-100 difusa, em citoplasma e núcleo.

20.4.6.3 Aspectos clínicos e prognósticos

Exérese da lesão com margens livres é o tratamento adequado. Recorrência é incomum.

20.4.7 Adenose (Adenoma) Policística Esclerosante

20.4.7.1 Apresentação clínica da doença

A adenose policística esclerosante (ACE) é lesão de rara incidência, mais comum em mulheres, com variabilidade na idade de apresentação, mas com média na quarta década de vida. O sítio de acometimento mais comum é em parótida. Geralmente apresenta-se como massa assintomática de crescimento lento. Alguns casos acontecem após processo de parotidite de repetição, apesar da maioria ocorrer *de novo*.

20.4.7.2 Etiologia e patogênese

Trata-se de neoplasia bem circunscrita à macroscopia, que pode apresentar-se de aspecto multinodular (Figura 61).

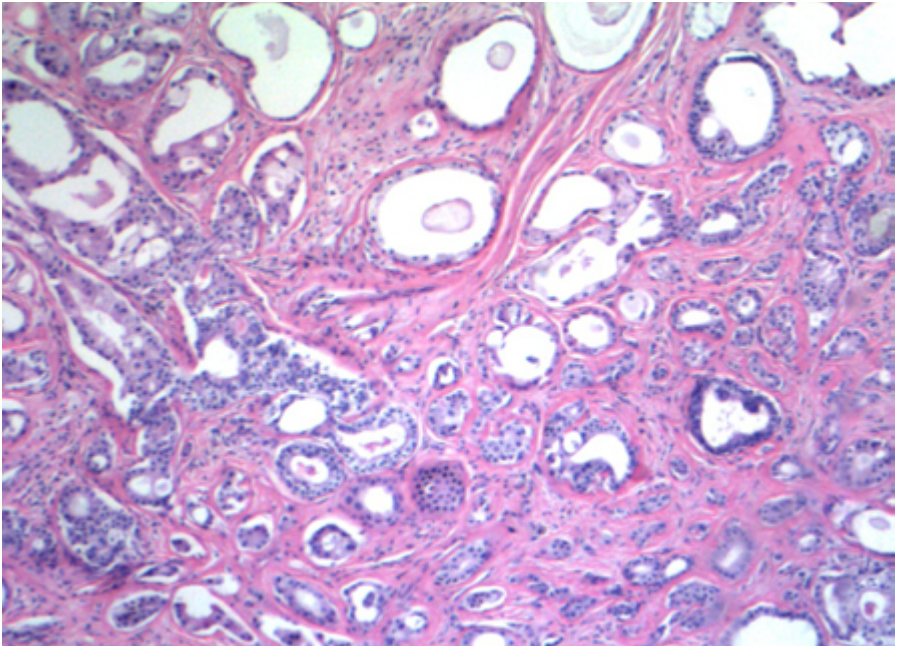


Figura 61: Ao menor aumento, há áreas de extenso estroma colagenoso e proliferação glandular e ductal. Note a relativa preservação da arquitetura lobular.

À microscopia, nota-se lesão circunscrita, porém não encapsulada. Há extensas áreas de estroma colagenoso esclerótico, com proliferação lobular de células epiteliais com diferenciação tubular e ductal (Figura 62). Eventualmente, pode haver a formação de espaços cistificados, além de formações cribriformes e papilares. A presença de glóbulos hialinos do tipo “esferulose colagenosa” é descrita. As células que revestem os ductos podem

ser cuboidais, cilíndricas, do tipo apócrinas ou, ainda, mucinosas (Figura 63 e 64). Áreas de metaplasia escamosa também são descritas. Menos frequentemente, hiperplasia ductal ou até carcinoma *in situ* (análogo ao mamário) podem ocorrer.

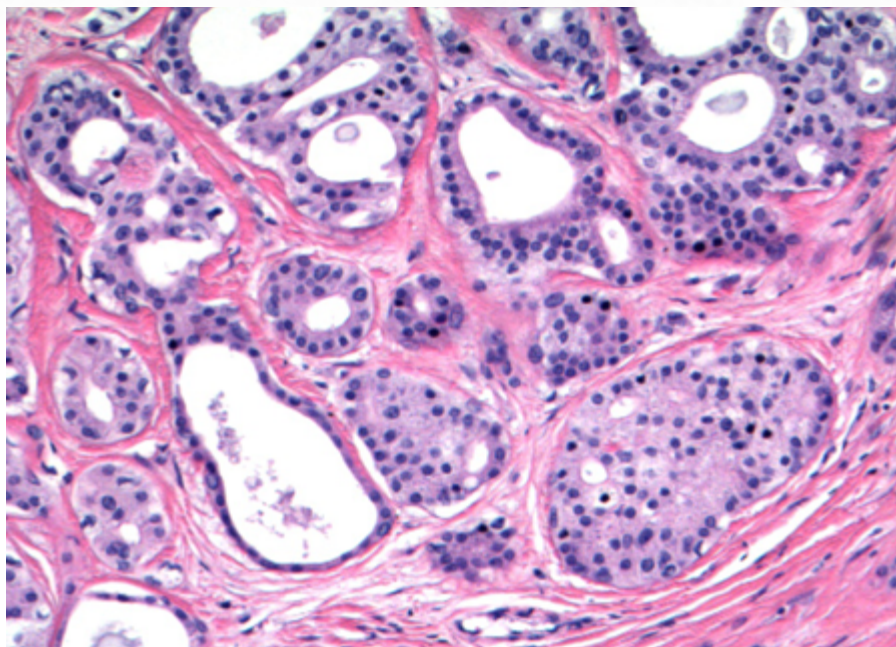


Figura 62: Glândulas organizadas em estroma colagenoso.

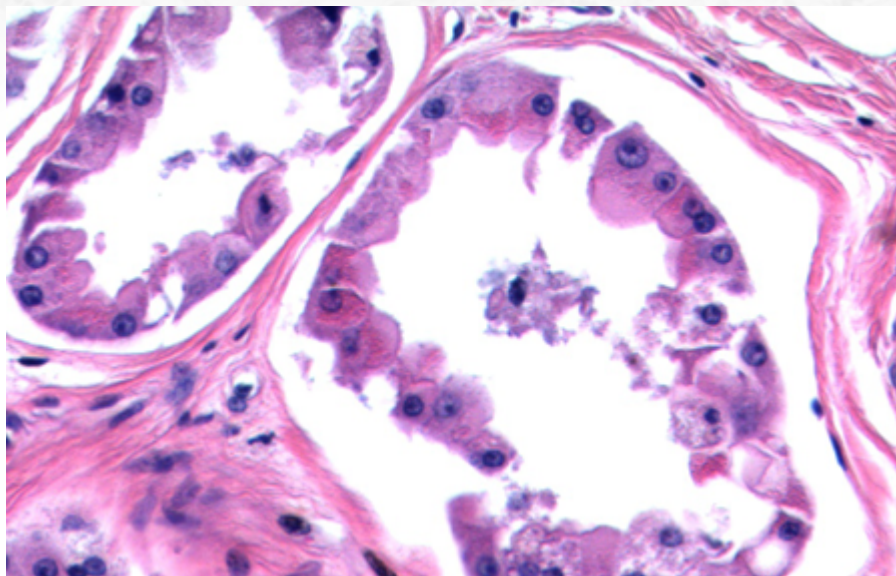


Figura 63: Presença de áreas de metaplasia apócrina é comum.

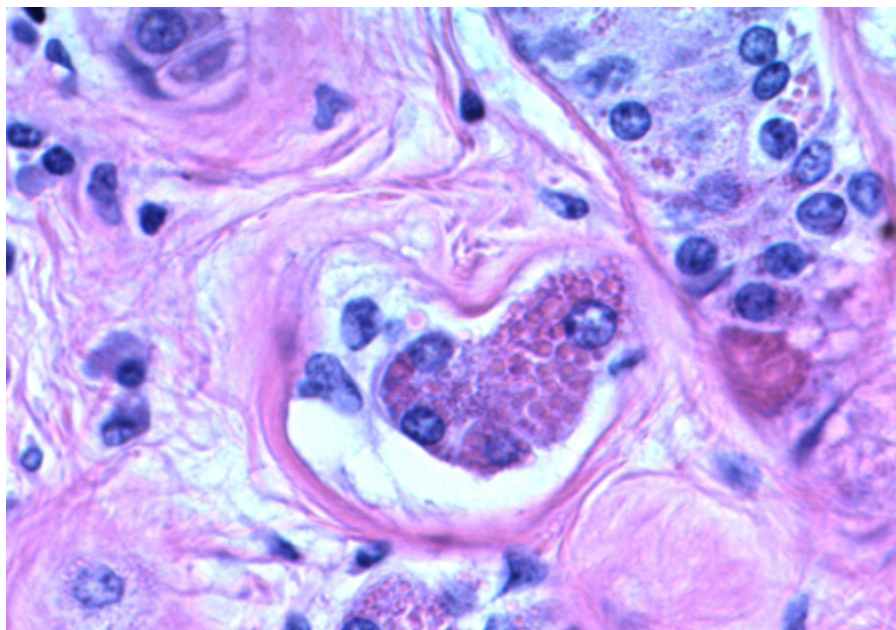


Figura 64: Focos de células com citoplasma granular e glóbulos hialinos é característica (mas não patognomônica).

O estudo imuno-histoquímico revela dupla população celular, com camada mioepitelial íntegra (Figura 65). As células luminiais podem exibir positividade para receptor de estrógeno (20%) ou progesterona (80%).

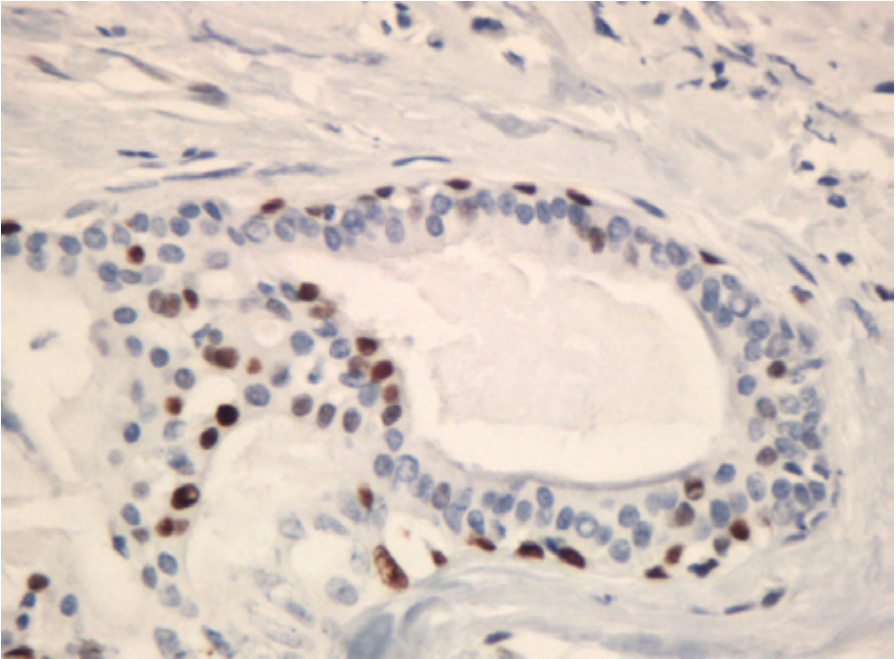


Figura 65: O estudo imuno-histoquímico revela positividade para proteína p63 em células basais.

A presença de áreas de carcinoma in situ superposto, além da presença de monoclonalidade por análise de PCR usando o locus HUMARA, sugere tratar-se de lesão neoplásica, em vez de processo reacional.

20.4.7.3 Aspectos clínicos e prognósticos

Tratamento cirúrgico com retirada de margens é a terapia de escolha. A presença de recorrência é descrita em até 1/3 dos casos.

20.4.8 Linfadenoma Sebáceo

20.4.8.1 Apresentação clínica da doença

O linfadenoma sebáceo é uma neoplasia rara que acomete mais comumente região de parótida (mais de 90% dos casos). Apresenta-se como massa indolor de crescimento lento. Relação com histórico de imunossupressão é descrita.

20.4.8.2 Etiologia e patogênese

Apesar de historicamente acreditar-se que poderia acontecer por inclusão de glându-

las sebáceas em linfonodo intraglandular, atualmente não há dados inequívocos de que essa seja a etiologia, e a ausência de seio linfonodal argumenta contra essa hipótese.

A microscopia revela lesão circunscrita, encapsulada. Há importante componente linfoide (Figura 66), ocasionalmente com centros germinativos, que permeiam o componente epitelial, com formação de ninhos epiteliais e cistos. O epitélio exibe diferenciação escamosa e sebácea (Figura 67); quando não é o caso dessa última estar presente, a denominação linfadenoma é utilizada. Células colunares também são identificadas. Não há atipias citológicas.

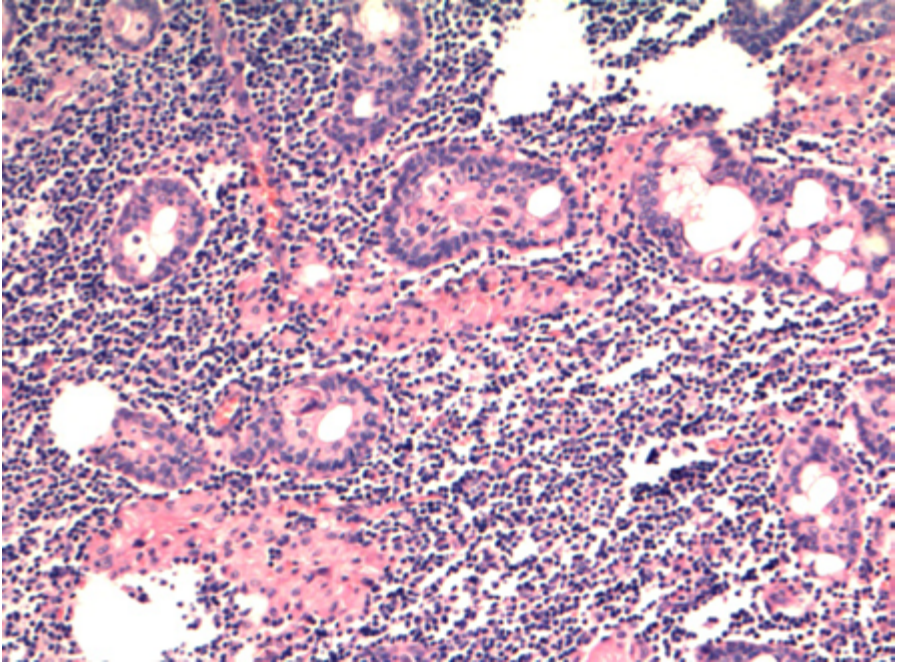


Figura 66: Presença de blocos de células epiteliais em estroma linfoide no linfadenoma sebáceo.

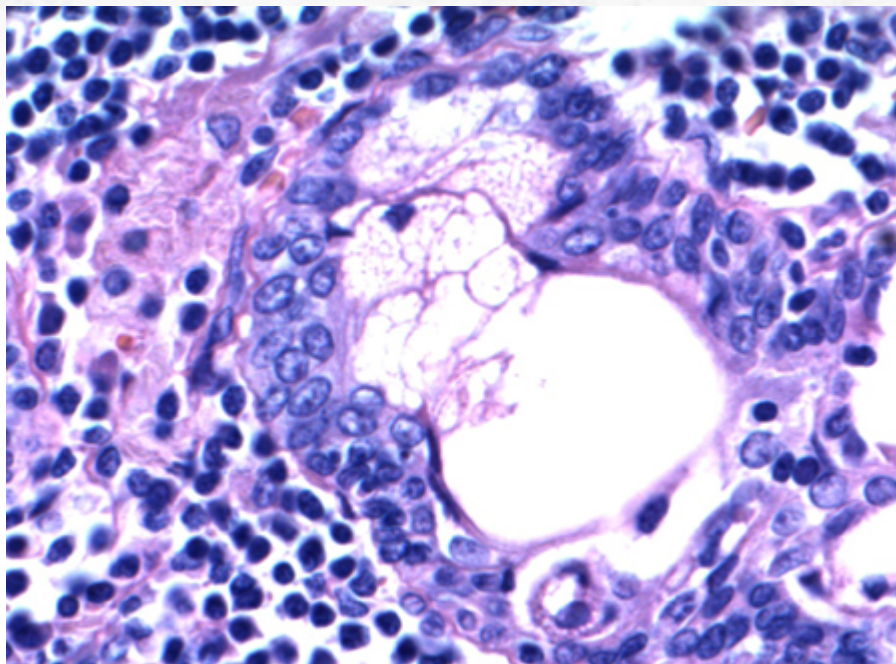


Figura 67: Ao maior aumento, presença de focos de diferenciação sebácea.

A imuno-histoquímica pode revelar células sebáceas positivas para EMA. As células epiteliais exibem marcação para citoceratinas (incluindo CK5/6) e proteína p63. Mais recentemente, a adipofilina tem sido utilizada como marcador para diferenciação sebácea (Figura 68).

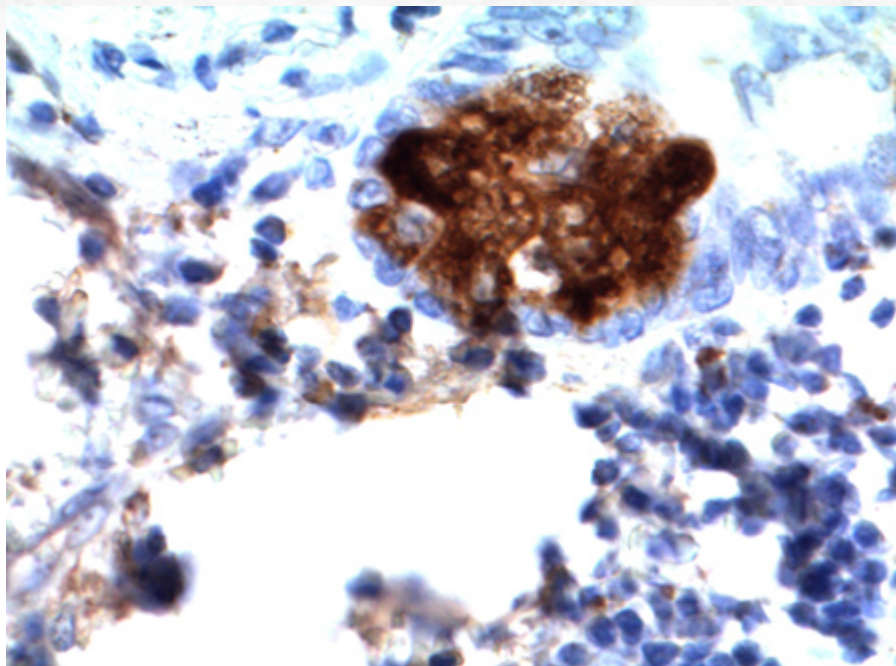


Figura 68: Positividade para adipofilina à imunohistoquímica, em padrão microvesicular, auxilia na confirmação de focos de diferenciação sebácea.

20.4.8.3 Aspectos clínicos e prognósticos

Trata-se de neoplasia de excelente prognóstico. Ressecção com margens é a terapia recomendada. Raramente, transformação maligna é documentada, com possibilidade de surgimento de carcinoma sebáceo ou carcinoma basaloide (para isso, é fundamental a detecção de áreas de linfadenoma benigno adjacente).

20.5 Papiloma Ductal

20.5.1 Sialadenoma Papilífero

20.5.1.1 Apresentação clínica da doença

Trata-se de tumor raro, com maior incidência na oitava década de vida. O sítio mais comum de acometimento é o palato, na transição do palato mole com o palato duro. Sintomatologia mais típica é de tumor de crescimento indolente e aspecto papilífero, frequentemente confundido com um papiloma escamoso. Contudo, envolvimento de outros sítio de glândula salivar menor oral e parótida também é descrito.

20.5.1.2 Etiologia e patogênese

O aspecto microscópico é de lesão que exhibe envolvimento de mucosa e submucosa. A mucosa exhibe áreas de hiperplasia papilífera e verrucosa, com acantose e paraceratose (Figura 69 E 70). A proliferação endofítica submucosa exhibe túbulos e estruturas ductais com dupla população celular, composta por células luminais, de citoplasma eosinofílico e granular, e camada basal com células cuboidais.

Há abrupta transição do componente escamoso exofítico para o colunar endofítico. Esse último componente pode exhibir projeções papilares e estruturas tubulares tortuosas, por vezes císticas. O componente glandular não é encapsulado e pode não haver circunscrição completa. O estroma exhibe componente inflamatório reacional linfoplasmocítico.

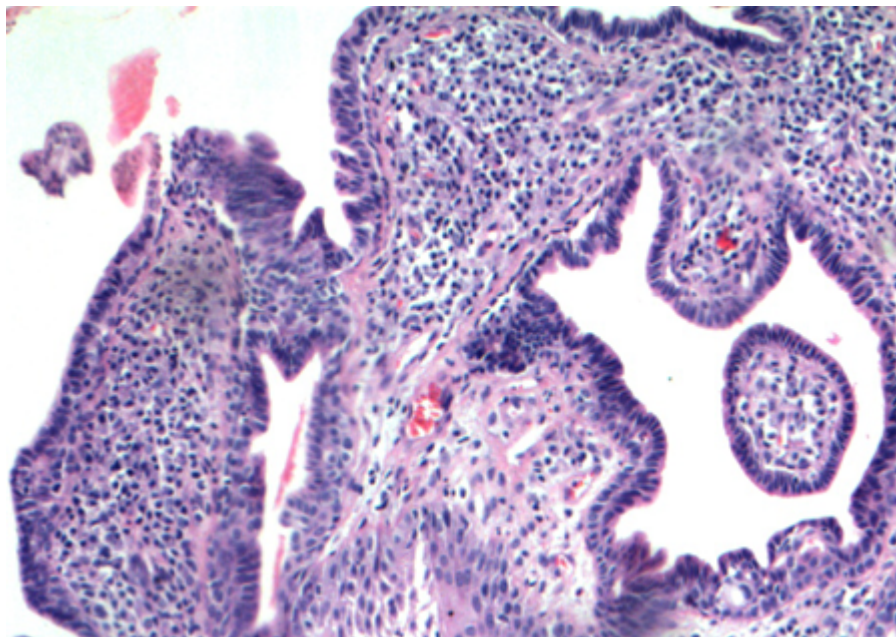


Figura 69: Sialadenoma papilífero.

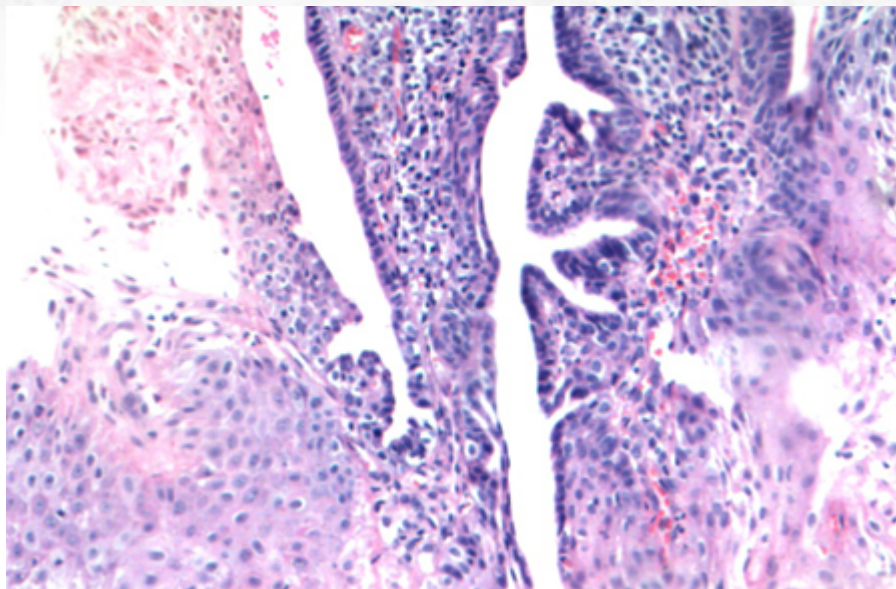


Figura 70: Presença de áreas de continuidade entre a lesão.

O estudo imuno-histoquímico revela positividade para citoceratina, CEA e EMA em componente luminal, com células basais positivas para CK-7, CK-14 e proteína S-100.

20.5.1.3 Aspectos clínicos e prognósticos

Trata-se de lesão benigna, cujo tratamento consiste em ressecção. Recorrência e transformação maligna são raras.

20.5.2 Papiloma Intraductal

20.5.2.1 Apresentação clínica da doença

O papiloma intraductal é neoplasia incomum, geralmente presente em adultos (22-77 anos). Apresenta-se mais comumente como massa de crescimento indolente em região de mucosa bucal e lábios. Assoalho da boca, palato e língua também podem ser afetados.

20.5.2.2 Etiologia e patogênese

Os cortes microscópicos exibem lesão unicística com projeções papilares intraluminais de células cuboidais com única ou dupla camada, sem atipias, eventualmente com células produtoras de mucina (Figura 71). As projeções papilares exibem continuidade com a parede da lesão. As papilas exibem *core* fibrovascular.

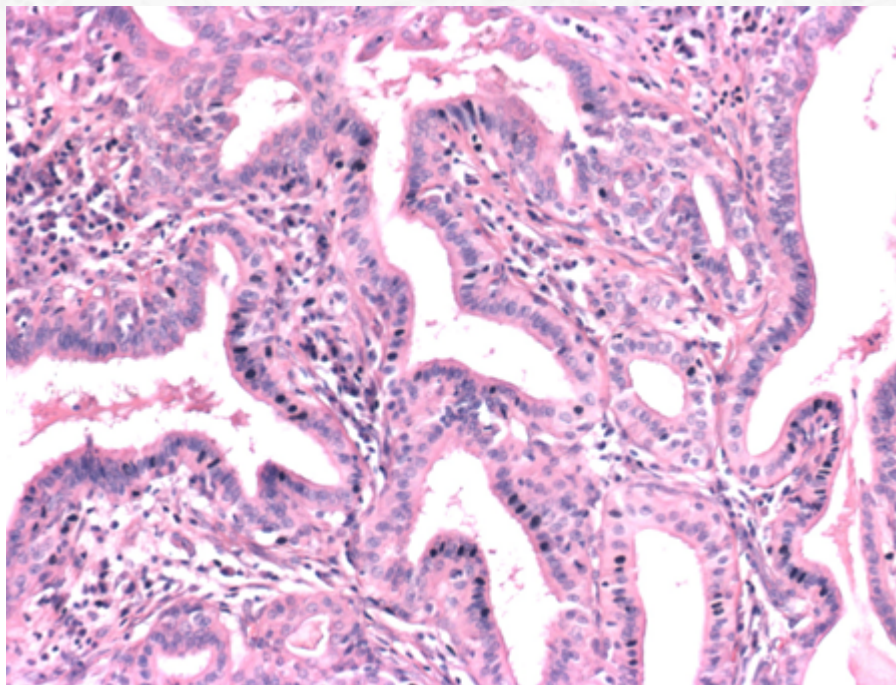


Figura 71: Papiloma intraductal: lesão papilar com core fibrovascular e dupla população celular sem atipias.

20.5.2.3 Aspectos clínicos e prognósticos

Tratamento conservador, com exérese da lesão, é a terapia de escolha. Não há casos de transformação maligna relatada.

20.5.3 Papiloma ductal invertido

20.5.3.1 Apresentação clínica da doença

Trata-se de tumor benigno, com maior incidência na sexta década de vida. O sítio de acometimento mais frequente é mucosa bucal e lábios.

20.5.3.2 Etiologia e patogênese

Exibe microscopia similar à sua contraparte sinonasal (vide papiloma sinonasal invertido).

20.5.3.3 Aspectos clínicos e prognósticos

Apesar de lembrar em seus aspectos morfológicos o papiloma sinonasal invertido (Schneideriano), apresenta comportamento benigno sem recorrências. Ressecção conservadora da lesão é curativa.

20.5.4 Hemangioma (hemangioma do tipo capilar ou hemangioma juvenil)

20.5.4.1 Apresentação clínica da doença

O hemangioma do tipo infantil corresponde a menos de 0,5% dos tumores de glândula salivar; contudo é a neoplasia mais frequente na faixa etária pediátrica nessa localização.

É um tumor vascular de partes moles situado em região de cabeça e pescoço em mais da metade dos casos (pele ou glândula salivar). Mais de 90% dos casos de glândula salivar ocorrem em parótida e se apresentam nas primeiras duas décadas de vida, sendo até 25% dos casos bilaterais.

Apresenta fases de crescimento definidas: começa como uma massa com crescimento após as primeiras semanas de vida, geralmente conferindo uma coloração azulada à pele sobrejacente, especialmente após o choro (devido à isquemia). Aproximadamente aos seis meses, há fase proliferativa, com crescimento rápido e ulceração da pele; eventualmente, deformidade facial pode estar presente. Após o primeiro ano, há regressão lenta da lesão.

20.5.4.2 Etiologia e patogênese

O estudo histológico revela tumor de crescimento intralobular em glândula salivar, com padrão lobulado de crescimento, não encapsulado, composto por células endoteliais redondas a epitelioides revestindo espaços vasculares (Figura 72, 73 e 74). Esses últimos podem ser inconspícuos, por compressão, devido à alta celularidade tumoral. Apesar do caráter expansivo da lesão, com substituição do parênquima da glândula pelo tumor, ainda há remanescentes de ductos em meio à neoplasia. Caracteristicamente, notam-se áreas de “pseudoinfiltração” neural (Figura 75). Figuras de mitose são frequentes, mas sem formas atípicas. Áreas de trombo, fibrose e infarto podem ser vistas.

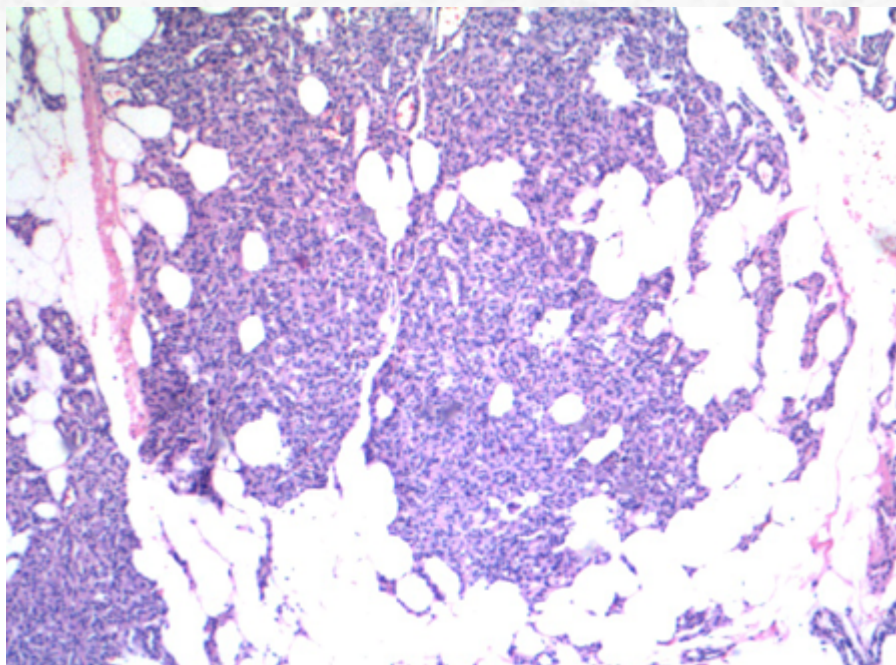


Figura 72: Hemangioma juvenil.

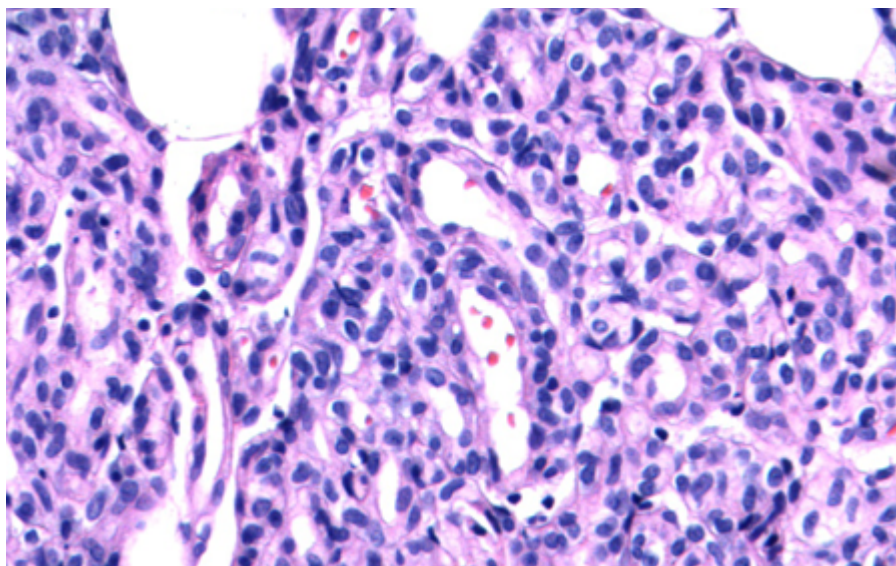


Figura 73: Presença de células endoteliais de aspecto epitelioide.

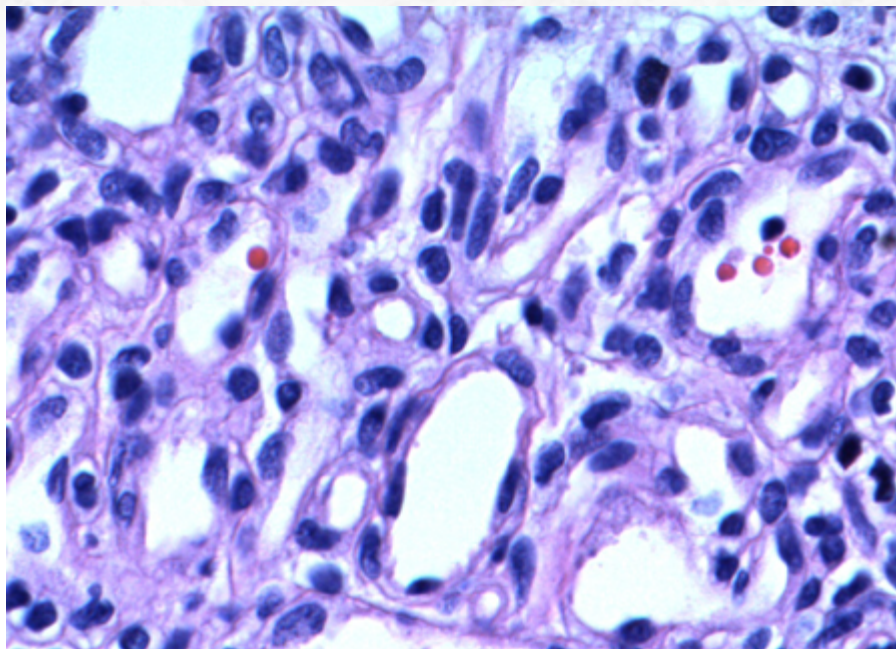


Figura 74: Maior aumento.

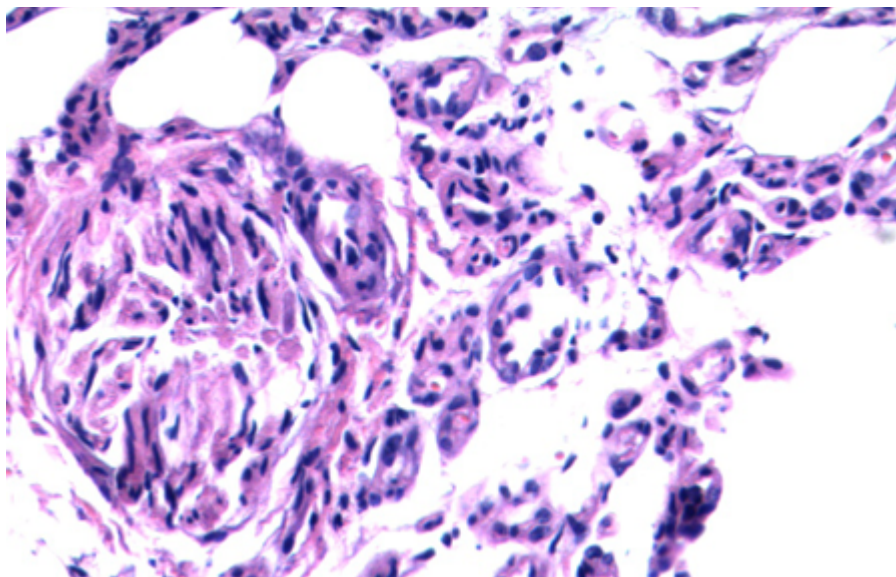


Figura 75: Presença de áreas de pseudoinfiltração neural.

O estudo imuno-histoquímico revela positividade para GLUT1 (Glucose transporter protein isoform 1) nas células endoteliais é identificada, conferindo um fenótipo “placentário” às células da lesão (Figura 76). Marcadores endoteliais como CD31, CD34 e ERG também podem ser utilizados para confirmação da natureza vascular da lesão.

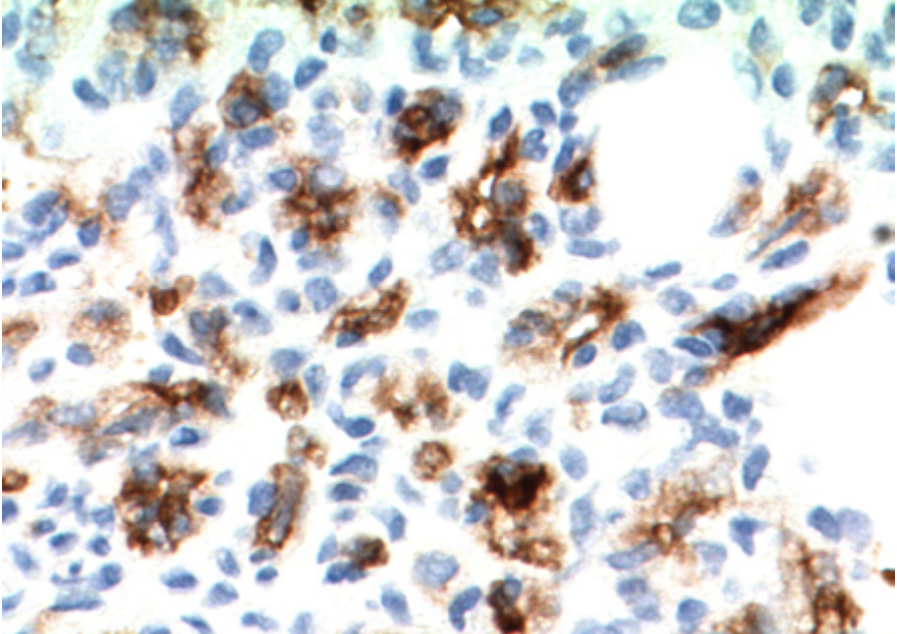


Figura 76: Presença de positividade para GLUT-1 à imuno-histoquímica.

20.5.4.3 Aspectos clínicos e prognósticos

Mais de 2/3 dos casos apresentam involução espontânea da lesão, inicialmente com regressão lenta nos primeiros cinco anos: portanto, conduta inicial expectante pode ser adotada, com programação cirúrgica para idade mais avançada. O uso de beta-bloqueadores (propranolol) tem sido um recurso de primeira linha nesses tumores, incluindo formas tóxicas (timolol). A resposta a uso de corticosteroides e interferon é variável. Cirurgia, embolização por álcool ou terapia com laser podem ser realizadas de forma precoce em pacientes que exibem tumores que exibem potencial risco para a vida ou, ainda, em casos de deformação.

20.5.5 Carcinoma Mucoepidermoide

20.5.5.1 Apresentação clínica da doença

O carcinoma mucoepidermoide (CME) é a neoplasia maligna primária de glândula salivar mais comum, representando até 1/3 dos tumores malignos dessa região, sendo o segundo tumor mais frequente de glândula salivar, perdendo apenas para o adenoma pleomórfico. A idade média de apresentação é na quinta década de vida, mas tem amplo espectro de incidência, sendo também o tumor maligno mais comum em paciente pediátricos (especialmente na segunda década de vida).

Apesar de uma leve predileção de acometimento em glândulas salivares maiores, especialmente a parótida, também apresenta-se em glândulas salivares menores, como as do palato e mucosa bucal.

A clínica é variável: os casos de massa de crescimento indolente e assintomáticas, que são a maioria, podem evoluir em um prazo de seis meses a um ano, geralmente representando tumores de menor grau. Contudo, os casos de CME de alto grau podem cursar com lesão dolorosa, de crescimento rápido. Disfagia, trismo e paralisia de nervo facial também pode ser relatadas.

20.5.5.2 Etiologia e patogênese

Histórico de radiação ionizante na região pode ser um fator de risco.

A macroscopia pode exibir lesão bem circunscrita a invasiva, com focos de áreas císticas em lesões de baixo grau.

À microscopia, nota-se lesão sólida a cística (Figura 77 e 78), não encapsulada, com áreas periféricas de infiltração. A neoplasia é caracteristicamente composta por três tipos celulares: células epidermoides, com citoplasma amplo e eosinofílico; células intermediárias, com maior relação núcleo-citoplasmática e núcleos cubitais a ovais, hiper-cromáticos; células mucoides, com material PAS-díastase resistente intraluminal, com deslocamento periférico do núcleo (Figura 79, 80, 81 e 82).

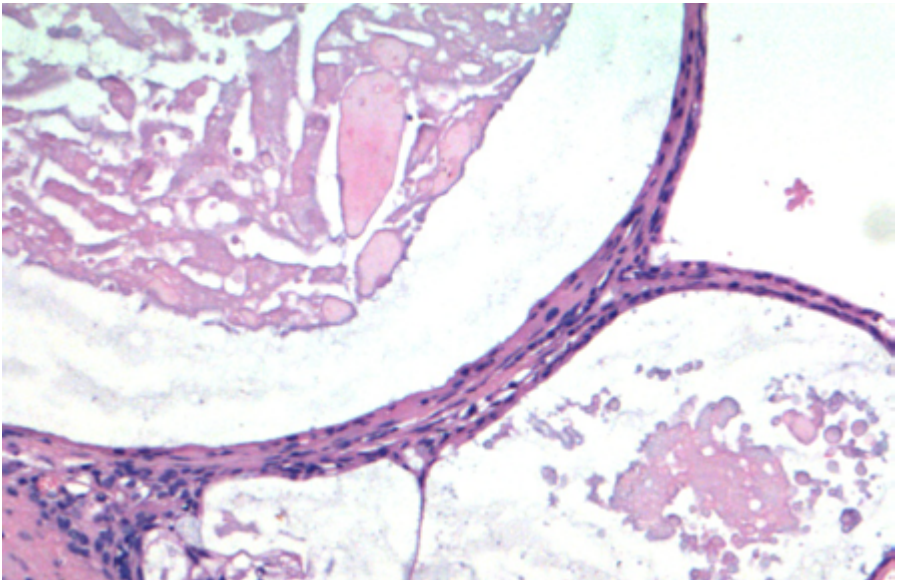


Figura 77: A presença de áreas císticas é mais frequente em lesões de baixo grau.

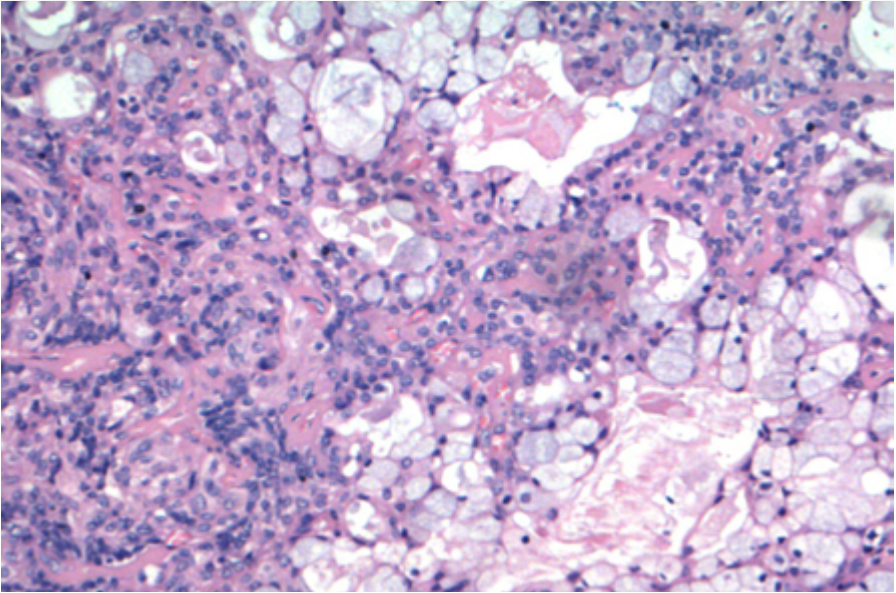


Figura 78: Células mucossecretoras são mais visíveis em carcinomas de baixo grau; em carcinoma de alto grau, esse achado pode ser inconspícuo.

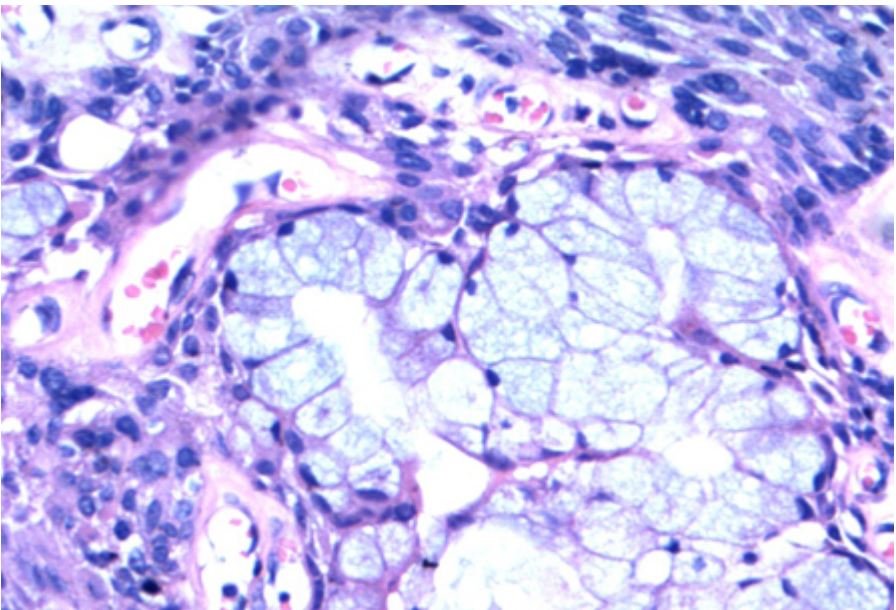


Figura 79: Células mucossecretoras.

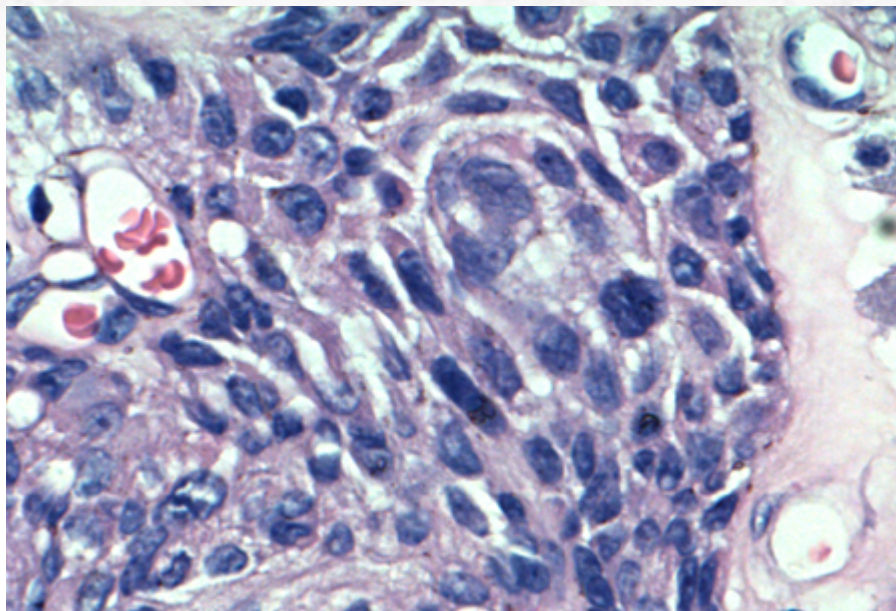


Figura 80: Células escamosas.

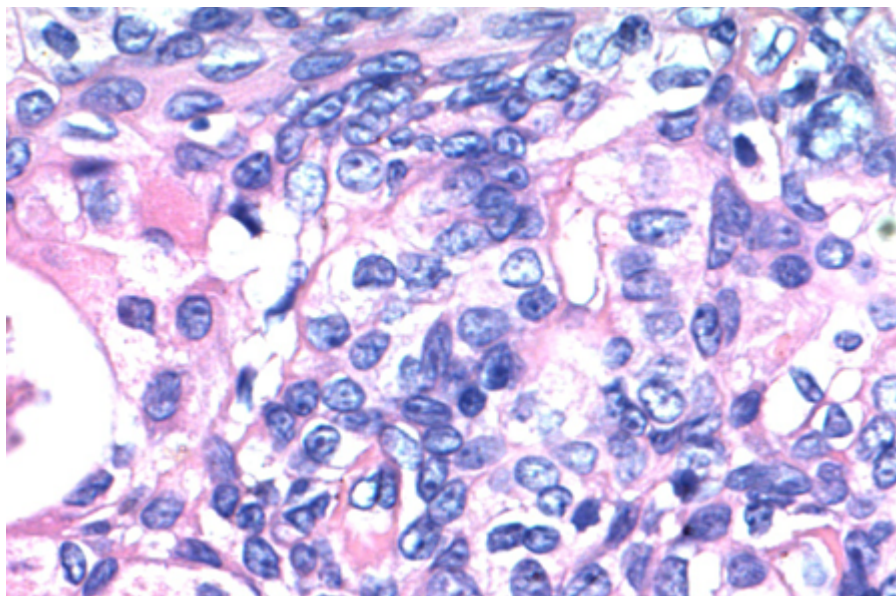


Figura 81: Células intermediárias.

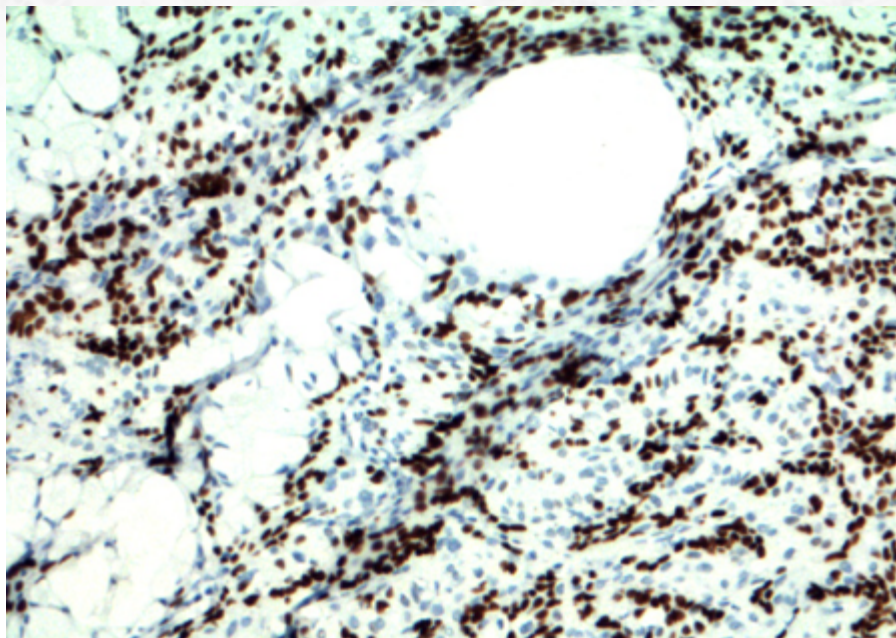


Figura 82: Estudo imuno-histoquímico com positividade para proteína p63.

Mais importante, as células mucoides podem ser raras; portanto, uma procura diligente é recomendada nesses casos.

Adicionalmente, é relevante ressaltar que as células escamosas não exibem ceratinização, como pérolas córneas, ou pontes intercelulares evidentes; quando isso acontece, mais provavelmente trata-se de um carcinoma de células escamosas infiltrando a região por contiguidade (pele/mucosa) ou, ainda, metastático. É importante o patologista ter em mente que o tumor que mais frequentemente infiltra glândula salivar ainda é o carcinoma de células escamosas originário de outro sítio externo à glândula salivar, portanto com incidência maior que o CME.

A presença de alterações de células claras e oncocíticas também é descrita, esta última fazendo diagnóstico diferencial com oncocitoma (nesses casos, procurar células mucoides). A variante esclerosante pode apresentar extensa hialinização, com ocasional infiltrado eosinofílico associado.

Há, menos frequentemente, neoplasias que exibem aspecto mais circunscrito, especialmente as de baixo grau. Nesses casos, é sempre importante ressaltar que a suspeição de CME deve ser alta quando encontramos uma lesão com células mucoides e de aspecto intermediário, mesmo sem infiltração evidente.

Outra característica é a presença de exuberante infiltrado inflamatório linfocítico, por vezes com formação de centros germinativos, associado ao tumor (do inglês TALP). O mais importante, nesses casos, é não confundir o tumor com metástase linfonodal (dessa

forma, procurar outras características de linfonodo, como a presença de seio linfonodal, ajuda a resolver o impasse).

Ainda é descrita, em tumores de baixo grau, a presença de neoplasias com extensos “pools” de mucina, que podem simular mucocele: mais uma vez, a pesquisa cuidadosa dos tipos celulares descritos acima é fundamental para o diferencial.

Há, atualmente, dois sistemas de graduação mais utilizados, ambos dividindo o tumor em baixo grau, grau intermediário e alto grau: o da AFIP e o de Brandwein. As características mais importantes para separação dos grupos numa análise prática para o patologista incluem:

- CME de baixo grau: predominância de áreas císticas, baixo índice mitótico, abundância de células mucoides, ausência de infiltração perineural.
- CME de grau intermediário: predominantemente sólido, mas ainda com áreas císticas, maior grau de pleomorfismo e de células epidermoides em relação ao baixo grau.
- CME de alto grau: sólido, alto índice mitótico, presença de infiltração perineural, mucócitos raros.

O estudo imuno-histoquímico revela positividade para proteína p63 (em células intermediárias e escamoides) e citoceratinas (Figura 83). Há negatividade para marcadores mioepiteliais, proteína S-100, HER2 e receptor de andrógeno. Quando há positividade para GATA3, é apenas em raras células.

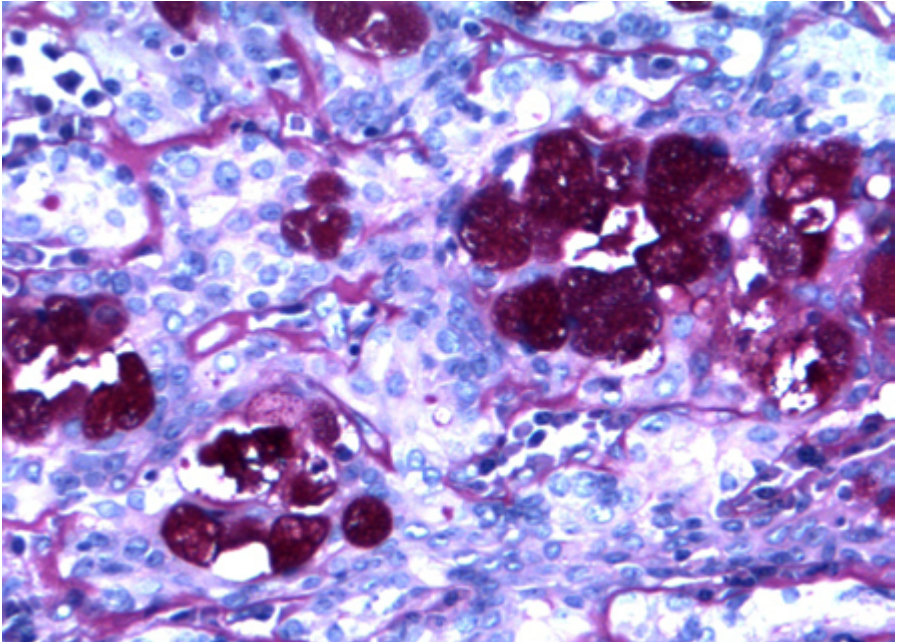


Figura 83: PAS com diastase demonstra muco intracelular.

O CME exibe, ao estudo molecular, específico rearranjo CRT1-MAML2, com genes localizados no cromossomo 19p13 e 11q21, podendo ser detectado pelo método de PCR ou FISH. A translocação é mais frequente em tumores de baixo grau a grau intermediário. CME de alto grau apresenta menor frequência de alteração, o que levanta, segundo a literatura atual, a ideia de que tais tumores negativos para o rearranjo possam na verdade tratar-se de outra neoplasia (ex. carcinoma de células escamosas) erroneamente classificada como CME. Alternativamente, pode haver rearranjo com gene CRT3, no 15q26, possivelmente com melhor prognóstico.

Apesar da positividade para p16 ser relatada nesses tumores, até o momento não há dados que comprovem relação causal com HPV.

20.5.5.3 Aspectos clínicos e prognósticos

O objetivo terapêutico é exérese da lesão com margens cirúrgicas. A presença de margens cirúrgicas livres é o fator prognóstico mais relevante.

A graduação da neoplasia impacta o prognóstico. Em tumores de baixo grau com estágio I e II, a retirada da lesão, com preservação de nervo facial em tumores de parótida, é terapia de escolha.

A presença de metástases linfonodais em tumores de menor grau é pouco frequente, não justificando esvaziamento linfonodal radical.

CME de baixo grau e grau intermediário não exibem diferença prognóstica relevante entre si, o que justifica, para alguns autores, a possibilidade de graduação desses tumores em baixo e alto grau, apenas.

Tumores em glândula submandibular exibem pior prognóstico independente da graduação.

Radioterapia não confere melhores resultados em pacientes com CME de baixo grau e grau intermediário, em baixo estágio, em relação à retirada da lesão com margens. Pacientes com tumores de alto grau com estágio avançado, contudo, podem ser beneficiados por radioterapia adjuvante.

Como discutido acima, a presença de rearranjo do CRT1/3-MAML2 confere melhor prognóstico em relação aos pacientes sem a translocação.

20.5.6 Carcinoma Adenoide Cístico

20.5.6.1 Apresentação clínica da doença

O carcinoma adenoide cístico (CAC) é a quarta neoplasia maligna mais comum de glândula salivar, representando cerca de 10% dos tumores malignos dessa região. Exibe pico de incidência na sexta década de vida, com raros casos na faixa etária pediátrica.

A sintomatologia mais comum é de massa dolorosa, com casos de paralisia do nervo periférico. Acomete com igual incidência glândulas salivares maiores e menores, com predileção por parótida e glândula submandibular no primeiro caso, e mucosa oral, especialmente palato, no segundo caso.

20.5.6.2 Etiologia e patogênese

À macroscopia apresenta-se como massa não delimitada, de aspecto infiltrativo.

O estudo microscópico revela neoplasia infiltrativa, não encapsulada, formada por dupla população celular: uma luminal, com citoplasma eosinofílico a claro, e uma basal, com núcleos hiper cromáticos.

O padrão de crescimento pode ser em túbulos bem formados (grau 1)(Figura 84), estruturas cribriformes (em “queijo suíço” - grau 2)(Figura 85), com espaços microcísticos, ou sólido (Figura 86); quando esse último apresenta, no mínimo, 30% de áreas de crescimento desse padrão, o termo “variante sólida” pode ser utilizado. O padrão sólido ainda apresenta mais frequentemente aumento da atividade mitótica e áreas de necrose.

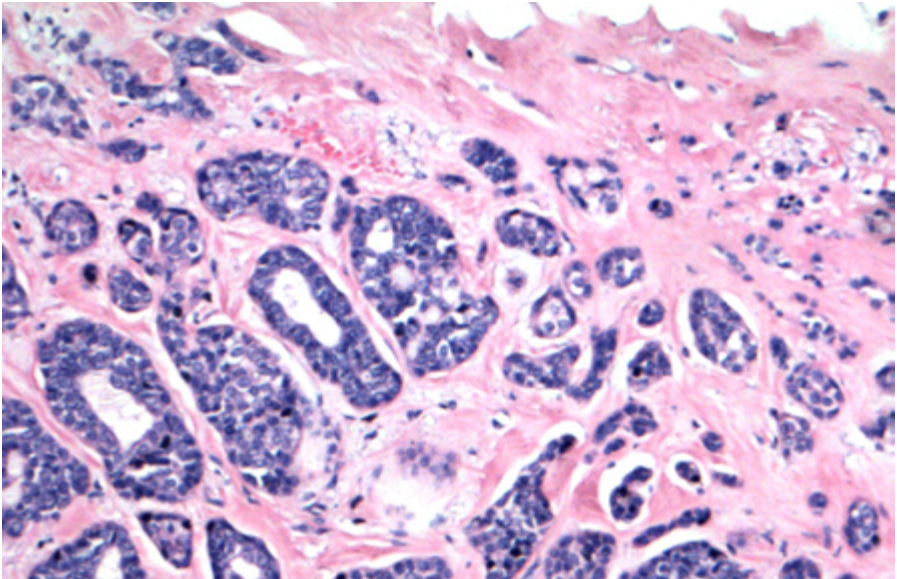


Figura 84: Componente de diferenciação tubular.

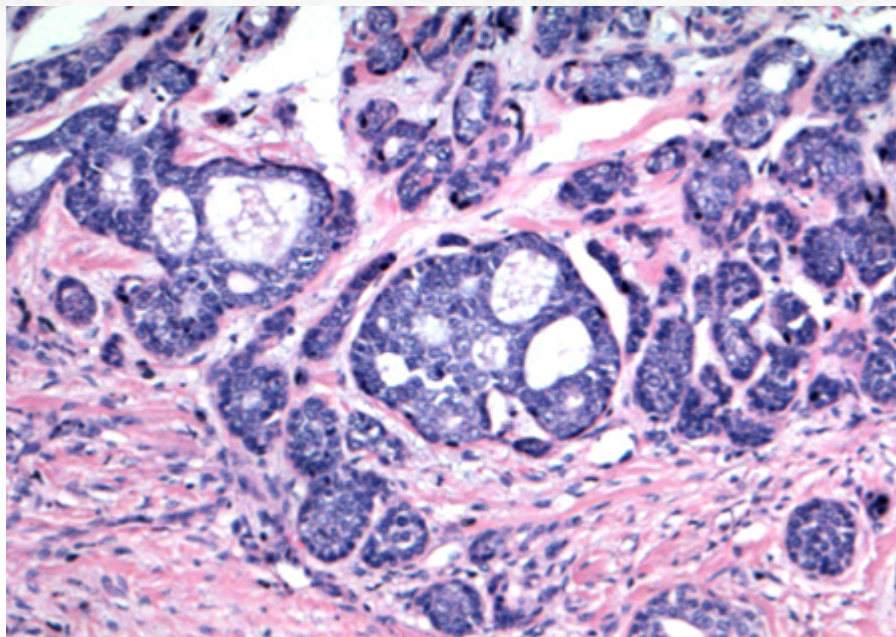


Figura 85: Componente de diferenciação cribriforme.

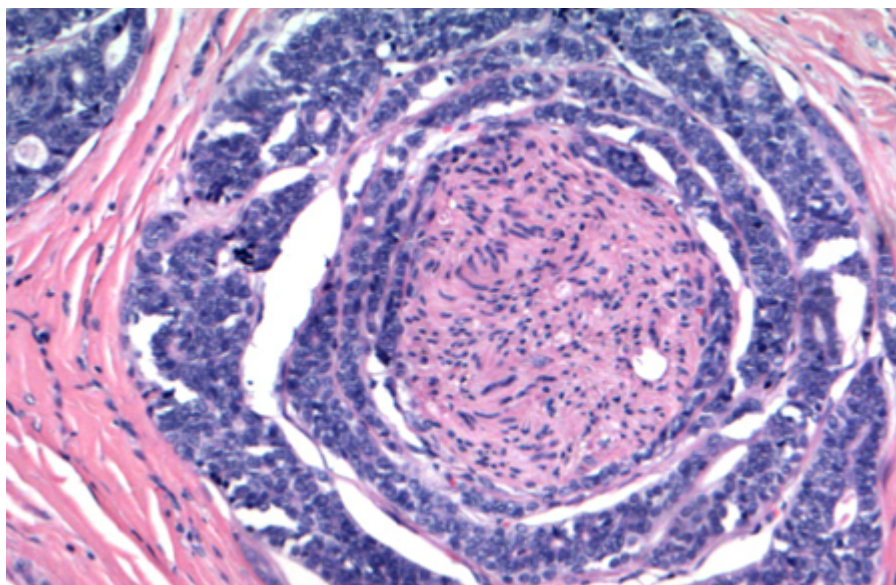


Figura 86: Infiltração perineural é comum.

A presença de infiltração perineural é regra nessas neoplasias (Figura 87).

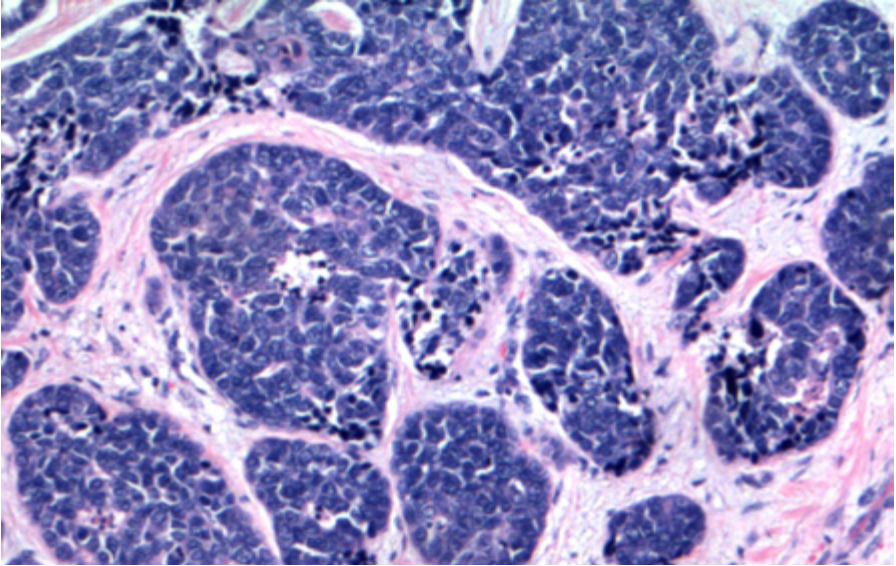


Figura 87: Componente de diferenciação sólida, que pode apresentar aumento de mitoses e focos de necrose.

O estroma intersticial pode variar de mixoide a marcadamente colagenizado.

O estudo imuno-histoquímico revela positividade dupla população: células luminais exibem positividade forte para citoceratinas (diferente da positividade fraca em células basais), enquanto que as células basais têm padrão “arregimentado” de marcação para proteína p63/p40 (diferente da forma mais “anárquica”, não organizada, p40-negativa, do adenocarcinoma polimorfo de baixo grau)(Figura 88), proteína S-100 e marcadores mioepiteliais. A presença de marcação de GATA-3, DOG1 (padrão membrana mioepitelial ou apical), mamaglobina e SOX10 (em células basais/mioepiteliais) é descrita em maior ou menor grau, mas geralmente focal ou em raras células.

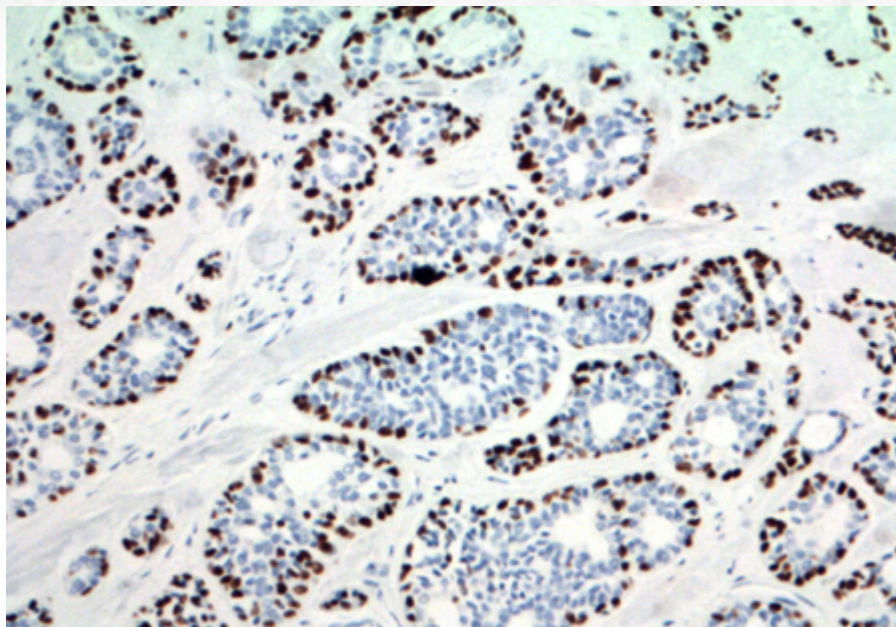


Figura 88: Estudo imuno-histoquímico com positividade em padrão arregimentado para proteína p63.

É importante ressaltar que, apesar de classicamente utilizado, o CD117 (c-kit) em células epiteliais luminais não exibe especificidade para esse tumor, não podendo ser utilizado de forma isolada para estabelecer diferencial.

A presença de translocação $t(6;9)(q22-23; p23-24)$, envolvendo os genes MYB e NFIB, é considerada característica e diagnóstica desses tumores, independente do sítio de acometimento. Alguns casos negativos podem exibir, alternativamente, $t(8;9)(q13;p22)$, com fusão MYBL1-NFIB. Recentemente desenvolvida como marcador, a expressão de proteína MYB por imuno-histoquímica apresenta alta sensibilidade, sendo expressa em mais de 80% dos casos; contudo, a especificidade ainda deixa a desejar, sendo expressa em até aproximadamente 15% dos casos negativos para fusão.

Perda do 1p ou do 6q tem sido associada a tumores de crescimento sólido e comportamento mais agressivo.

Mutações germline do BRCA são fatores de predisposição e têm relação com maior incidência desses tumores.

Outro conceito relevante é a presença de **desdiferenciação (transformação de alto grau)** desses tumores. Considerado fator prognóstico adverso, cursa com áreas sólidas de adenocarcinoma cribriforme e indiferenciado, com pleomorfismo nuclear (geralmente não visto em tumores diferenciados), aumento de contagem mitótica e áreas de comedonecrose. O principal diferencial é com a forma sólida (grau 3) do CAC; contudo, essa última ainda conserva dupla população (Figura 89 e 90), melhor evidenciada à imuno-histoquímica.

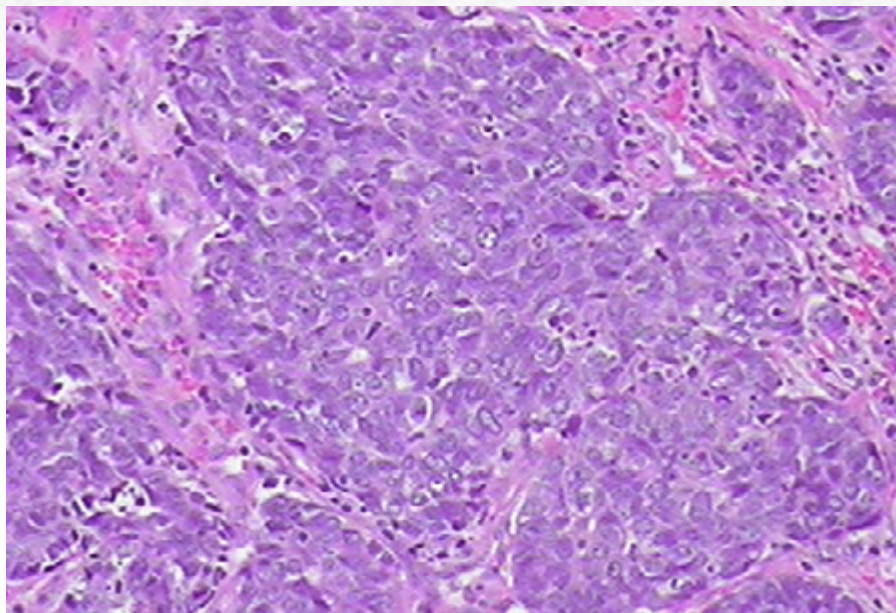


Figura 89: Presença de área de dedifereciação.

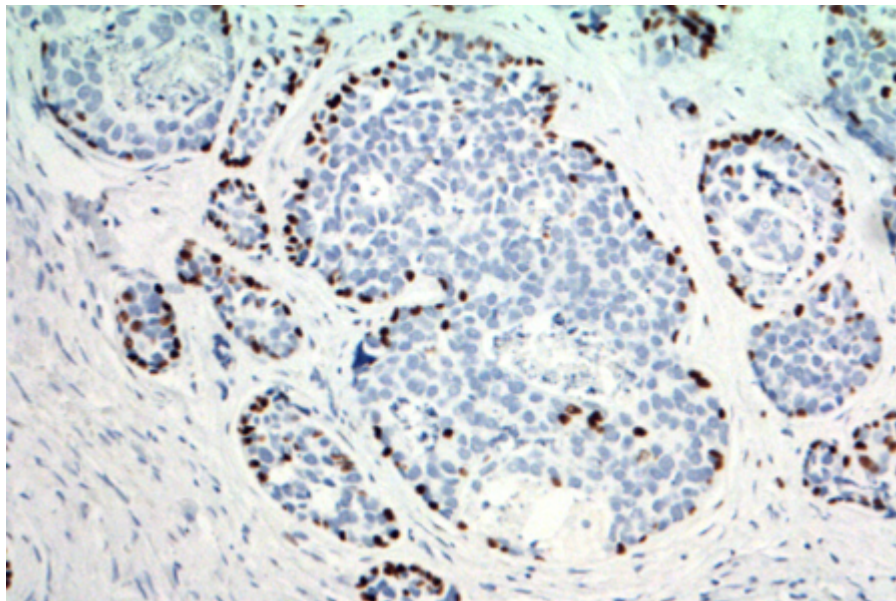


Figura 90: Positividade para p63 preservada em áreas de componente sólido, não dedifereciado.

20.5.6.2 Aspectos clínicos e prognósticos

O tratamento é altamente dependente de estadiamento e do sítio de acometimento, especialmente, nesse último caso, devido a questões estéticas.

Idealmente, opta-se por exérese total da lesão com margens; contudo, a presença de frequente comprometimento de nervo facial dificulta uma retirada “limpa”, ainda que em tumores mais circunscritos.

Radioterapia pode ser utilizada em casos para controle de doença residual microscópica ou recorrente, apesar de ter resultados conflitantes. Quimioterapia tem papel mais limitado, especialmente em tratamento paliativo.

A presença de recorrência da lesão é altamente dependente da quantidade de tumor ressecado.

Metástase linfonodal é incomum, não sendo recomendado, usualmente, o esvaziamento. Contudo, a presença de metástase à distância é relativamente frequente, podendo ser vista em até 50% dos casos, em pulmão, osso, fígado e sistema nervoso central.

O CAC, apesar de agressivo, tem comportamento indolente, com sobrevivência média após 5 anos de 60-90%. A sua forma desdiferenciada, contudo, é mais agressiva, com sobrevivência média de 12 meses.

Outros fatores prognósticos: tamanho, localização (região submandibular e glândula salivar menor, com pior comportamento), grau histológico (grau 3 tem pior prognóstico), margens cirúrgicas acometidas, invasão óssea.

20.5.7 Adenocarcinoma Polimorfo de Baixo Grau

20.5.7.1 Apresentação clínica da doença

O adenocarcinoma polimorfo de baixo grau (APBG) é uma neoplasia que acomete preferencialmente as sexta e oitava décadas de vida. É raramente descrito em crianças.

O sintoma mais frequente é de massa indolor de crescimento indolente, com média de início de sintomas até diagnóstico de dois anos. Menos frequentemente, ulceração, dor e sangramento podem ser sinais e sintomas relatados.

É uma neoplasia que acomete quase que exclusivamente sítio intraoral. O local mais comum é a área de junção entre palato mole e duro. Contudo, virtualmente qualquer glândula salivar menor pode ser afetada, especialmente mucosa oral e lábio. APBG que surge de adenoma pleomórfico (i.e. carcinoma ex-adenoma) pode ter a parótida como sítio primário.

20.5.7.2 Etiologia e patogênese

O exame clínico e macroscópico revela lesão nodular a polipoide, circunscrita ou não, com aspecto esbranquiçado a amarelado. A mucosa sobrejacente é geralmente intacta, mas áreas de ulceração podem ser vistas.

O estudo microscópico revela, como proposto pelo nome, uma neoplasia infiltrativa (Figura 91), não encapsulada, com padrão heterogêneo de invasão. De forma característica, a lesão infiltra glândula salivar, permeando e aprisionando os elementos glandulares, sem

lesão expansiva destrutiva. Focos de invasão de tecido de partes moles podem ser vistos na periferia.

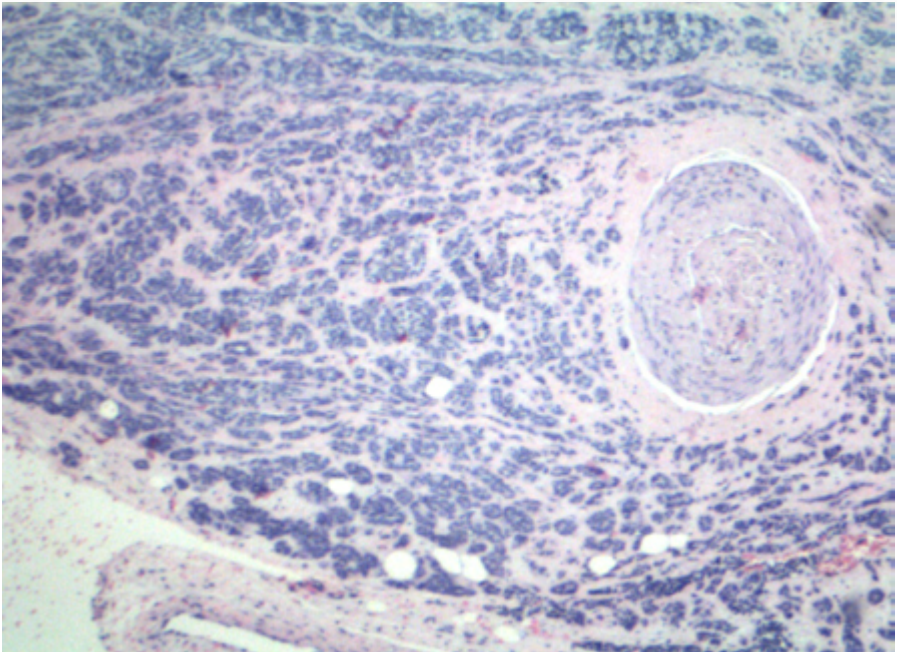


Figura 91: Presença de áreas de infiltração em neoplasia não encapsulada.

O padrão de invasão pode ser: tubular (Figura 92 e 93), trabecular (Figura 94), insular, "targetoide" ("em alvo", geralmente visto na periferia), cribriforme, em fila indiana ou células isoladas. Pode haver, ainda, focos papilares.

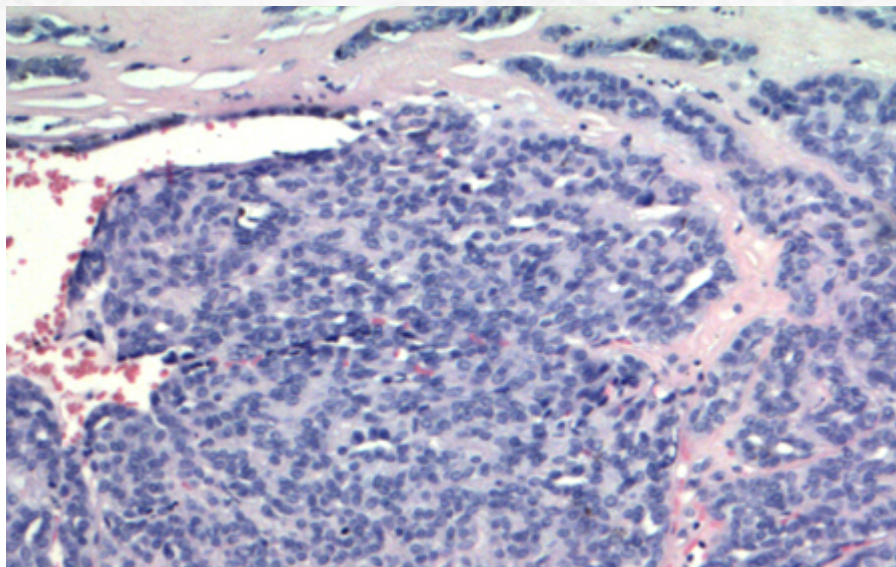


Figura 92: O padrão variegado de crescimento compreende a formação de pequenos ductos.

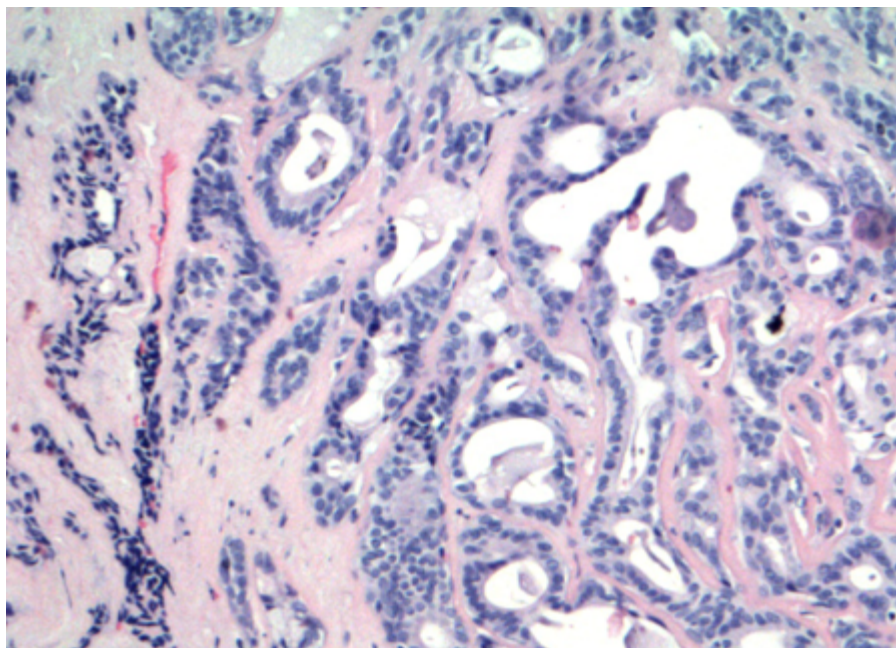


Figura 93: a presença de estruturas tubulares.

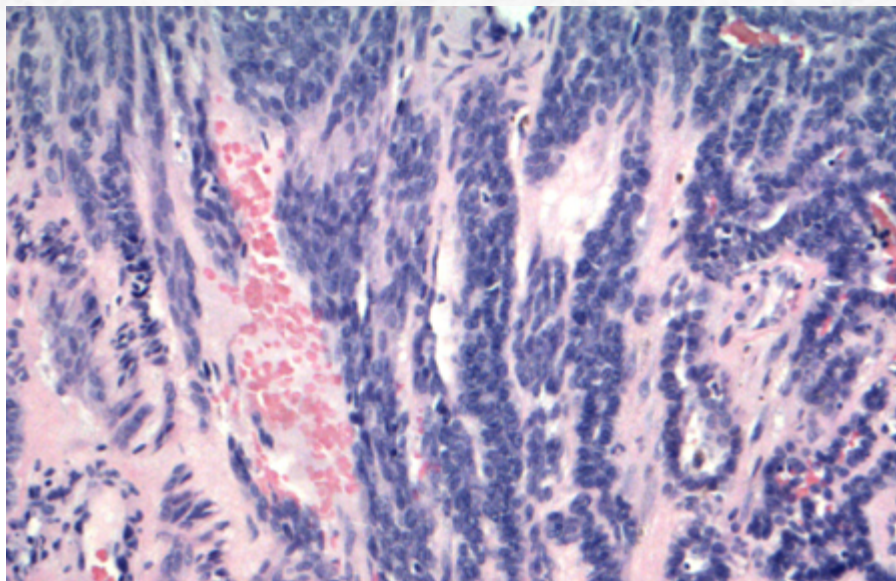


Figura 94: e estruturas trabeculares/cordões na periferia da lesão.

As células da lesão exibem características de atipia brandas, com núcleos cuboidais a colunares, isomórficos e vesiculares, com nucléolos inconspícuos (diferente da hiper-cromasia vista em carcinoma adenoide cístico), com raras figuras de mitose (Figura 95).

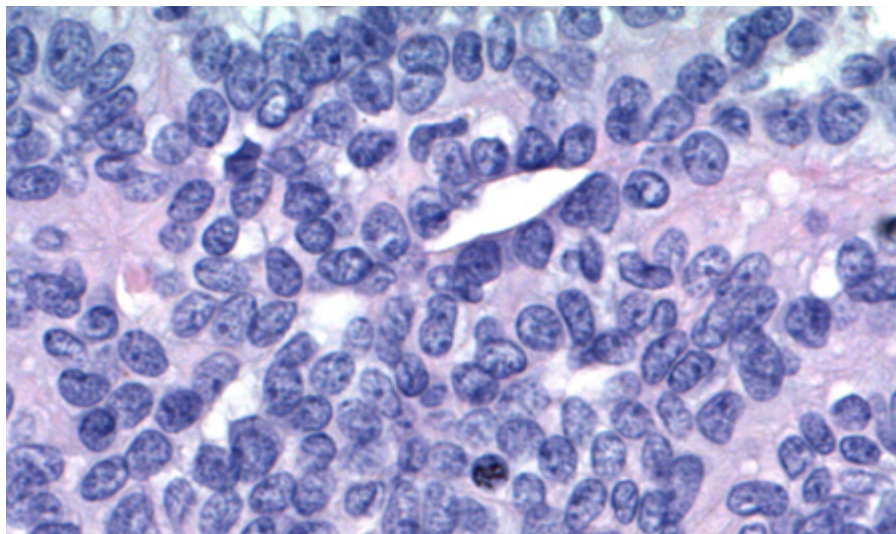


Figura 95: A características citológicas são brandas.

A matriz do estroma é azulada a acinzentada, podendo, por vezes, ter aspecto mais hialinizado. Infiltração perineural é a regra. Necrose é incomum.

O estudo imuno-histoquímico revela a ausência de dupla população, com positividade para citoceratina e EMA (Figura 96). A proteína S-100 é difusa (diferente do CAC, geralmente focal)(Figura 97). A proteína p63 geralmente é positiva, mas de padrão focal e aleatório (no caso do CAC, o padrão é mais arregimentado). Actina de músculo liso pode ser focal. Ainda útil na exclusão de diagnósticos diferenciais, a proteína p40 é geralmente negativa (configurando o imunofenótipo p63+/p40-, diferente do CAC e AP).

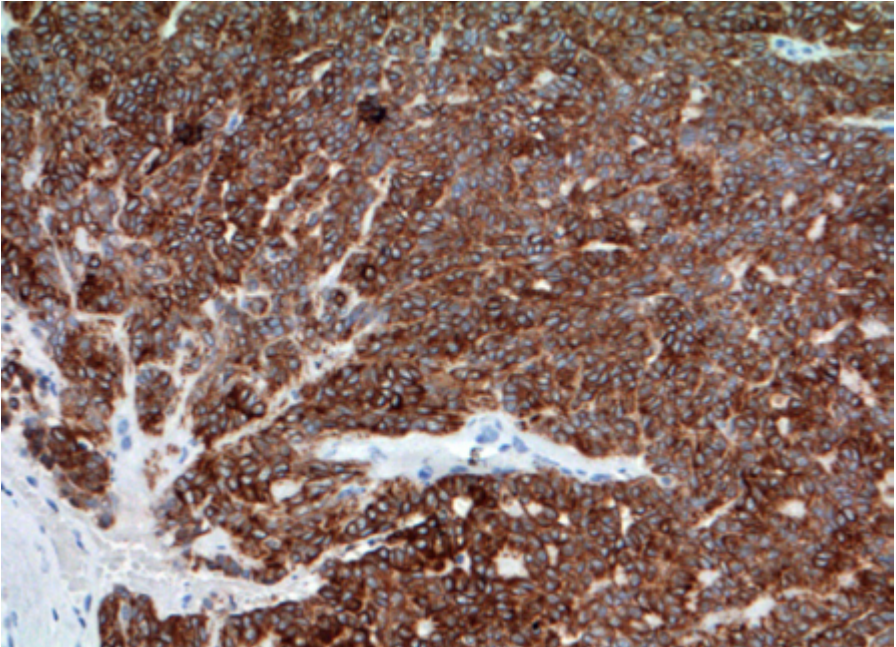


Figura 96: A imuno-histoquímica revela positividade para citoceratina.

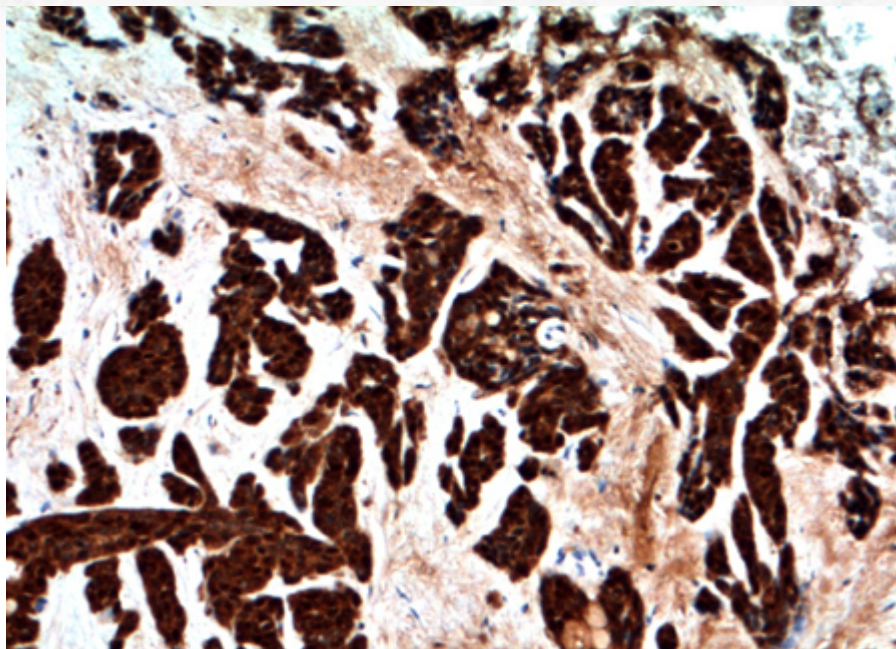


Figura 97: e proteína S-100 em padrão difuso.

O APBG exibe a típica mutação “hotspot” do PRKD1 (p.Glu710Asp, exon 15), que é encontrada em até 75% dos casos desses tumor.

A presença de área de dediferenciação (transformação de alto grau) também é relatada para esses tumores, seguindo os mesmos critérios apontados para o CAC.

20.5.7.3 Aspectos clínicos e prognósticos

Tratamento cirúrgico conservador, com exérese da lesão com mínimo de margens livres, é a terapia de escolha. Apesar de cursar mais frequentemente com metástase linfonodal que o CAC, esvaziamento cervical geralmente não é indicado em caso de linfonodos clinicamente negativos.

O prognóstico é excelente, o que reflete a natureza indolente da lesão, com sobrevida de 10 anos em 95% dos casos.

A presença de recorrência local varia entre 10% e 33% e pode ocorrer após anos.

Metástases à distância são raras.

**ADENOCARCINOMA CRIBRIFORME DE GLÂNDULA SALIVAR MENOR*: classificação da OMS considera temporariamente tratar-se de variante de APBG. Contudo, exibe características próprias, tais como:

- Acometimento mais frequente de base da língua. Outros locais intraorais, como no APBG, também podem ser afetados. Mais raramente, pode acometer glândula salivar maior.
- Presença de metástase linfonodal mais frequente. Apesar de presente em até mais de 50% dos casos, parece não afetar o bom prognóstico.
- Microscopia: neoplasia não encapsulada, infiltrativa, com padrões cribriforme, tubular/glandular, papilar e sólido de crescimento (Figura 98). Por vezes, há um aspecto glomeruloide nas áreas sólidas (Figura 99). O núcleo das células exibe características brandas, com cromatina "lavada", lembrando de certa forma o núcleo do carcinoma papilífero da tireoide (Figura 100). Comedonecrose pode ser vista.
- Apesar da presença de alterações moleculares entre o APBG e o adenocarcinoma cribriforme no mesmo *locus* do PRKD1-3, a presença de rearranjos (em vez de mutações "hot spot", como no APBG) desses genes é mais comum no adenocarcinoma cribriforme.

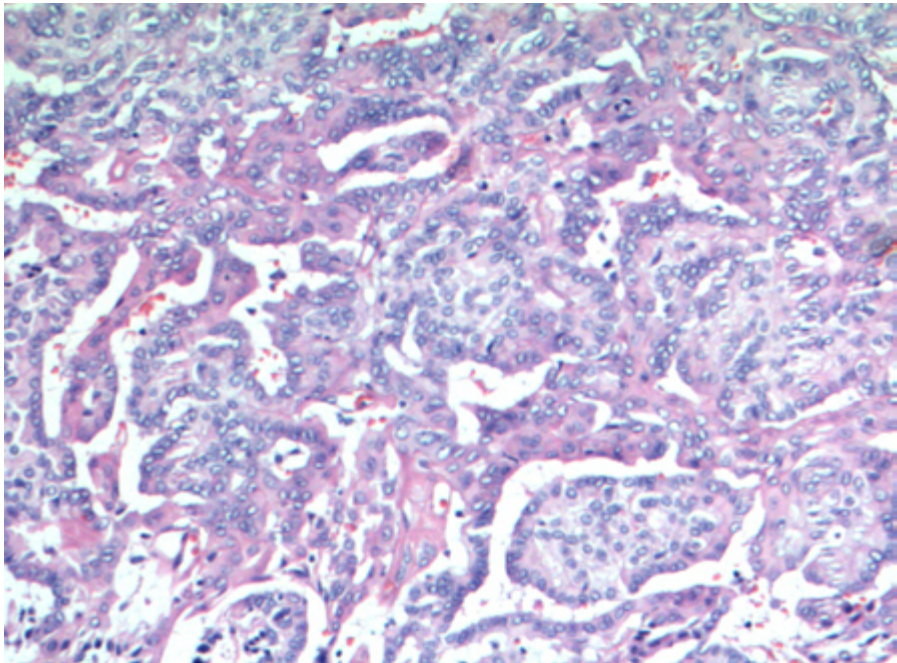


Figura 98: Presença de padrão variegado de crescimento, com áreas papilares e glandulares.

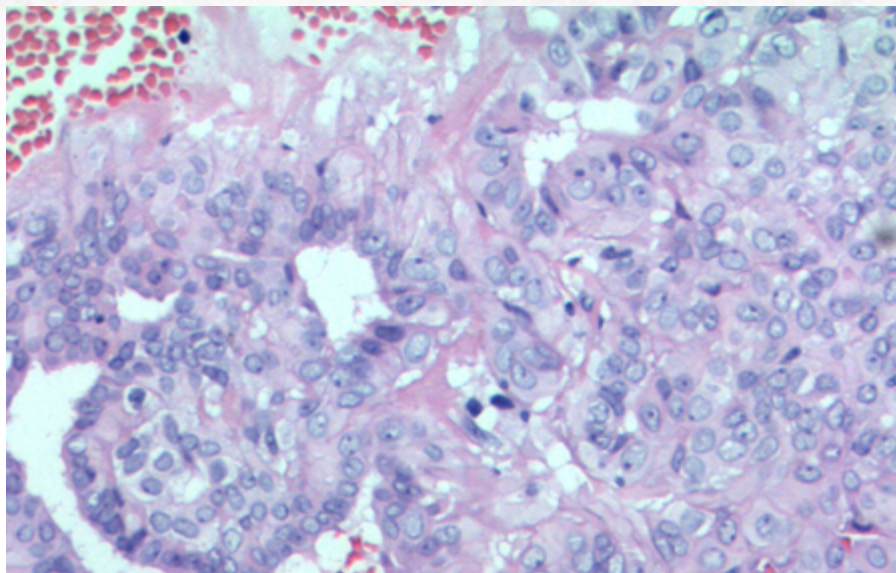


Figura 99: Presença de projeções papilares.

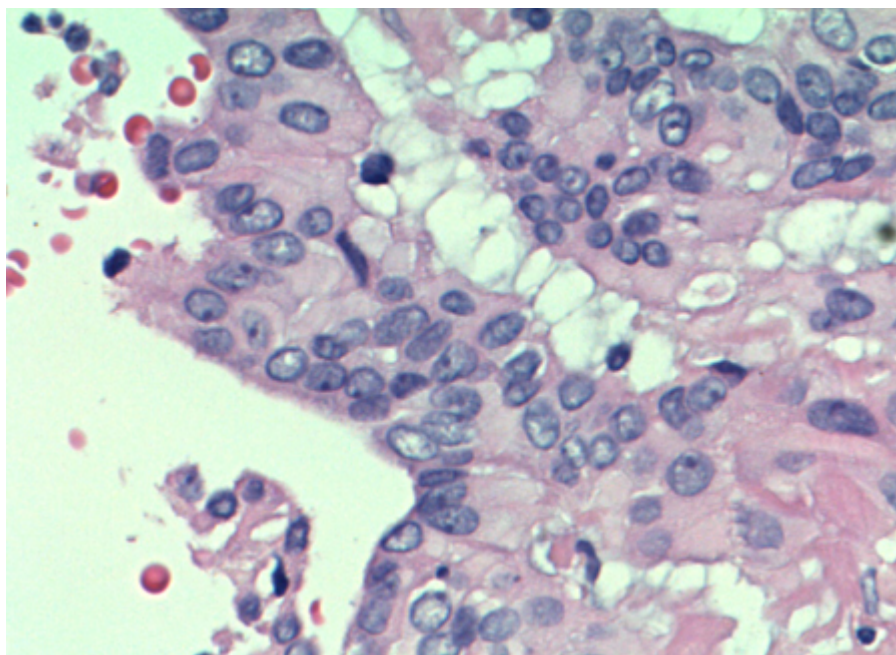


Figura 100: Células de núcleos brandos, de cromatina "lavada" e clara.

20.5.8 Carcinoma Secretor (Carcinoma Secretor Análogo ao da mama - MASC)

20.5.8.1 Apresentação clínica da doença

O MASC é um carcinoma que acomete pacientes desde a infância à nona década de vida, com média de idade na quinta década. Trata-se de uma neoplasia recentemente descrita, antigamente entendida como variante do carcinoma de células acinares, mas com alterações genéticas particularidades. A terminologia “análogo ao da mama” foi retirada pela OMS devido ao fato desse carcinoma ser ainda mais comum que o primário da região mamária, sendo cada vez mais reconhecido na rotina da patologia cirúrgica.

A localização preferencial é em parótida (60-70% dos casos); contudo, o acometimento de glândula salivar menor não é incomum. A apresentação clínica é de massa de crescimento indolor.

20.5.8.1 Etiologia e patogênese

Os cortes macroscópicos exibem uma neoplasia relativamente circunscrita, amarelada a esbranquiçada, com focos de infiltração do parênquima de glândula salivar. Ocasionalmente, são vistos espaços císticos.

O estudo microscópico revela tumor circunscrito, com áreas de invasão limitadas (Figura 101), com espaços microcísticos e formações tubulares com secreções “bolhosas”, PAS-díastase resistentes positivas, além de blocos sólidos. Septos fibrosos dividem as áreas tumorais. Ocasionalmente casos de MASC exibem tumor predominantemente cístico (Figura 102) revestidos por células de caráter apócrino ou “hobnail”.

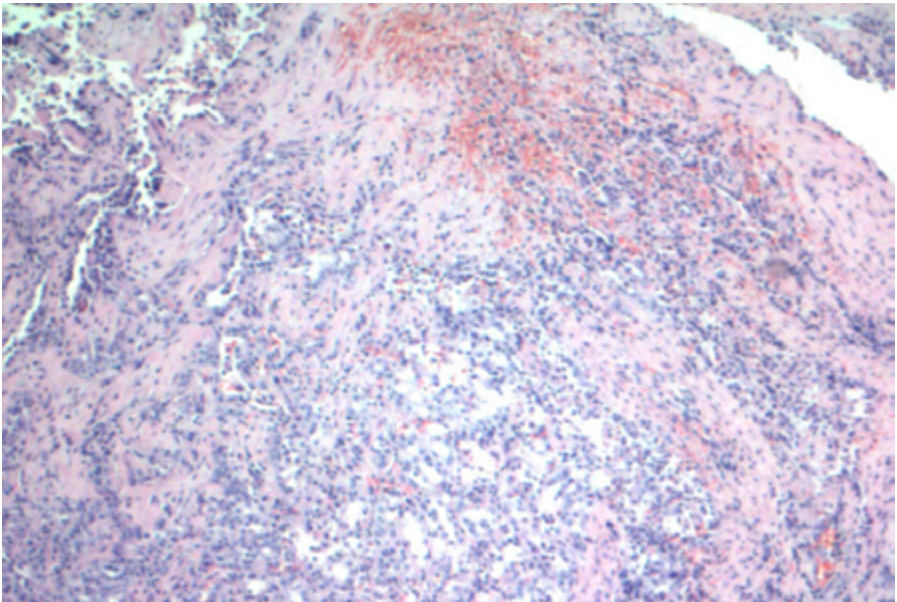


Figura 101: Presença de áreas de invasão no MASC pode ser limitada.

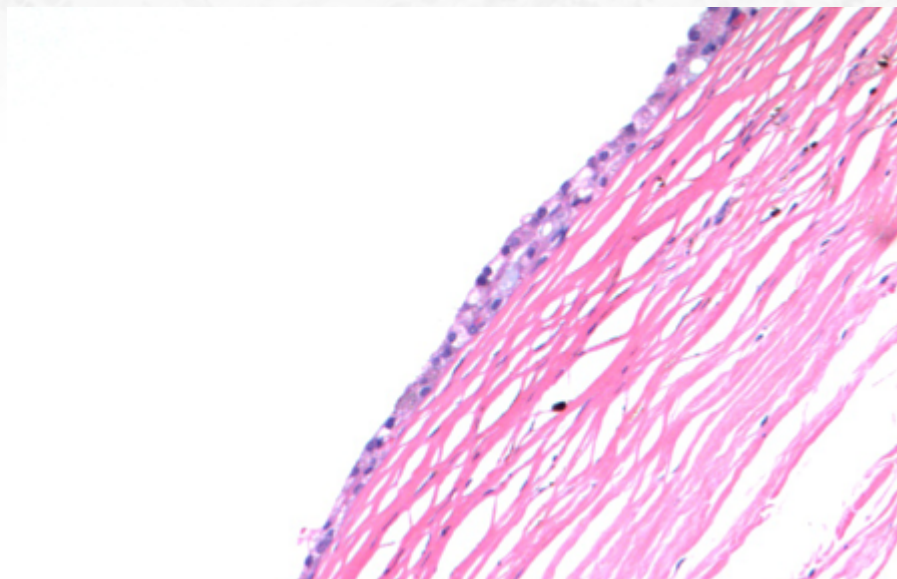


Figura 102: Alguns tumores são predominantemente císticos.

As células tumorais exibem núcleos de baixo grau, ovais a redondos, com cromatina fina. O citoplasma é amplo e granular, de coloração eosinofílica a clara (Figura 103, 104 E 105).

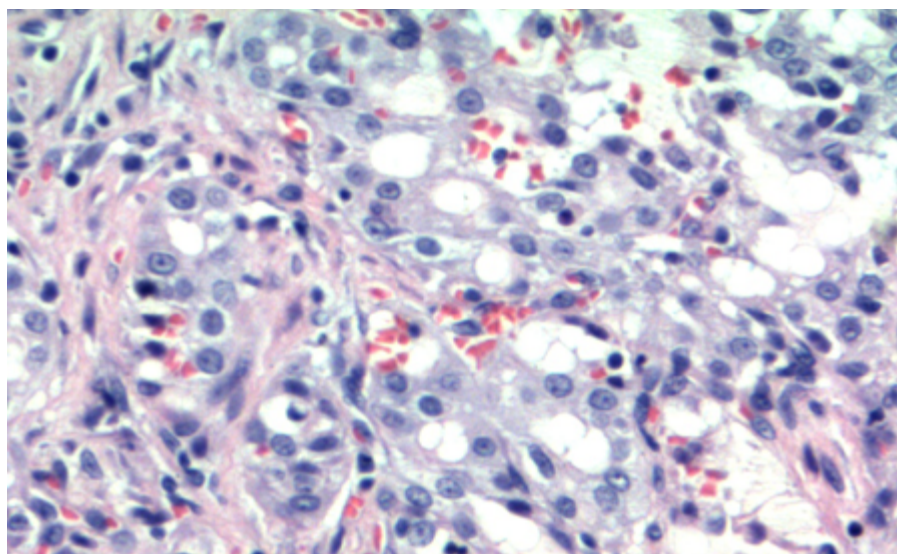


Figura 103: MASC com células de citoplasma amplo e granular, com núcleos arredondados, por vezes formados estruturas microcísticas.

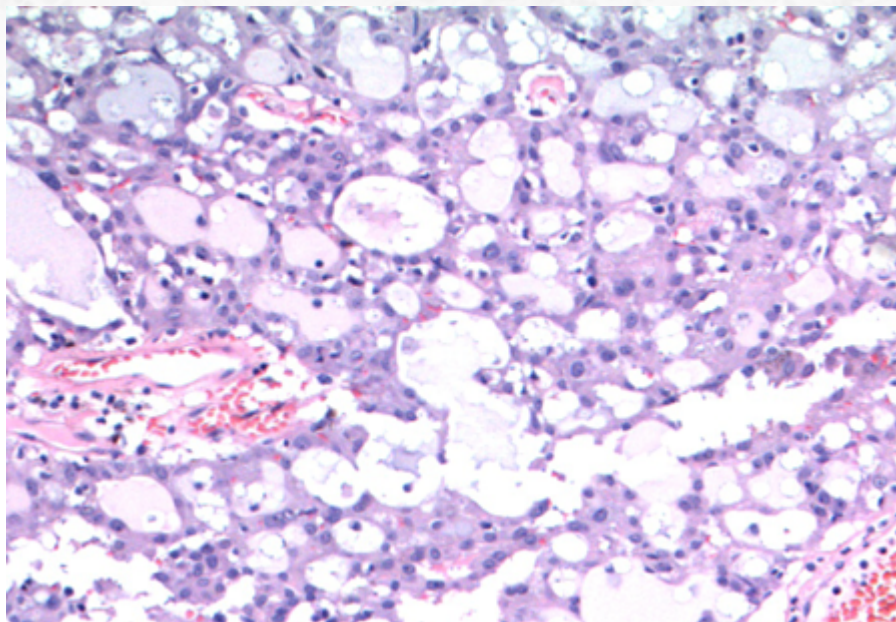


Figura 104: Idem.

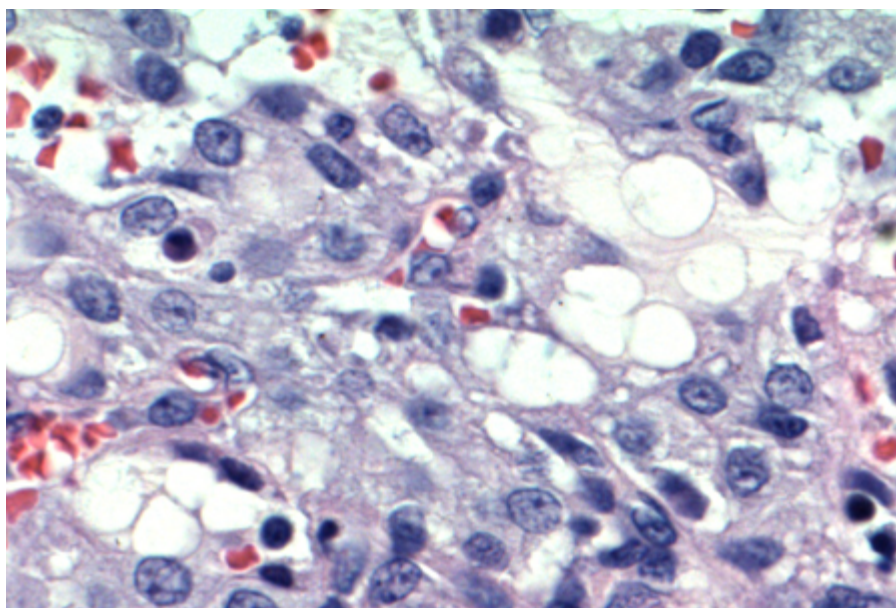


Figura 105: Características citológicas brandas.

Infiltração perineural e infiltração extraparenquimatosa podem ocorrer.

O estudo imuno-histoquímico, em casos de morfologia típica, é suficiente para diagnóstico na maioria dos casos, e revela positividade difusa para citoceratina, proteína S-100 (citoplasma + núcleo) (Figura 106) e GATA-3, com positividade focal a difusa para mamaglobina (Figura 107) e GCDFP15. Há negatividade para proteína p63 (a não ser em raras células) e DOG1. Actina de músculo liso é negativa (não há dupla população).

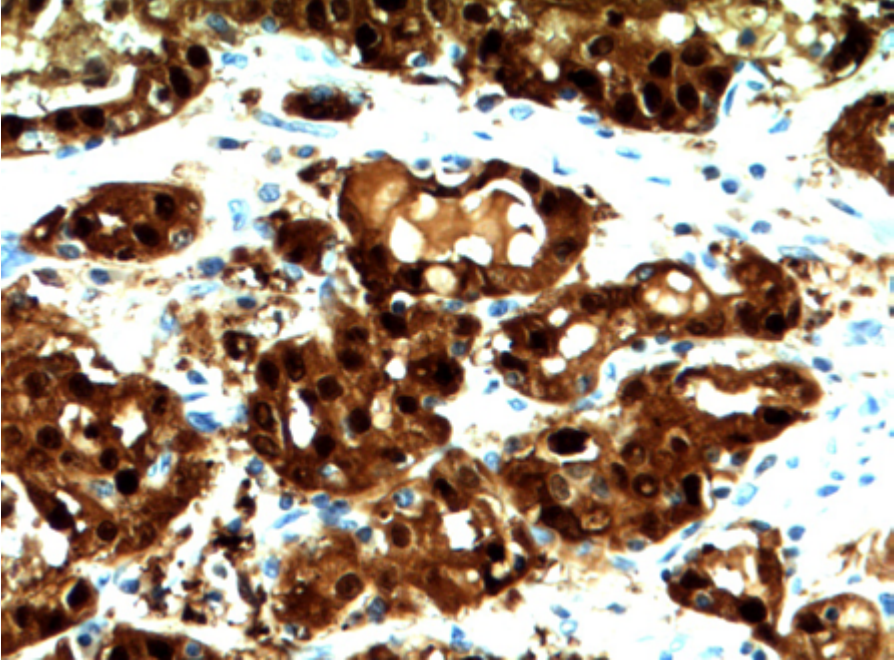


Figura 106: Estudo imuno-histoquímico com positividade difusa para proteína S-100.

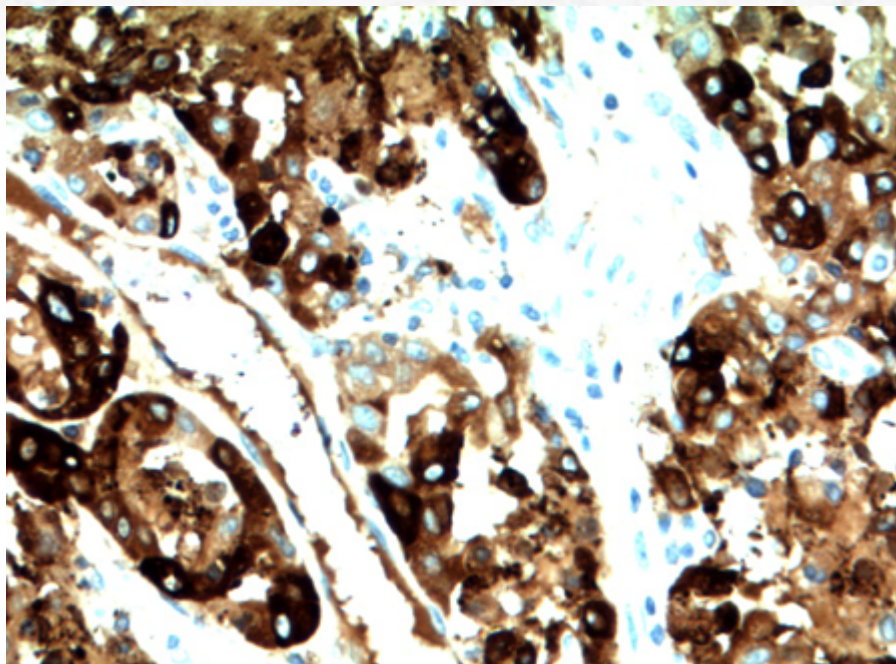


Figura 107: Mamaglobina.

Do ponto de vista molecular, o MASC é caracterizado por $t(12;15)(p13;q25)$, com fusão do gene ETV6 com NTRK, com ativação da cinase e promoção de proliferação e sobrevivência celular, podendo a pesquisa ser realizada através do método de FISH. Apesar de ser específica no contexto das neoplasias de glândula salivar, pode ser positiva em outros tumores, como fibrossarcoma infantil e nefroma mesoblástico congênito. Adicionalmente, o rearranjo de ETV6 pode ser visto em MASC primário de sítio menos típicos, como em carcinomas de tireoide. É importante ressaltar também que, em raros casos, pode haver o rearranjo do gene ETV6 com outros parceiros (ex. RET e MET), com fenótipo exibindo estroma fibroesclerótico com septos fibrosos. Atualmente, há um anticorpo pan-TRK para detecção de tumores com fusão do NTRK, com padrão de marcação variável a depender do parceiro do rearranjo (nuclear, perinuclear, citoplasmático, membranoso ou uma mistura desses padrões) (Figura 108).

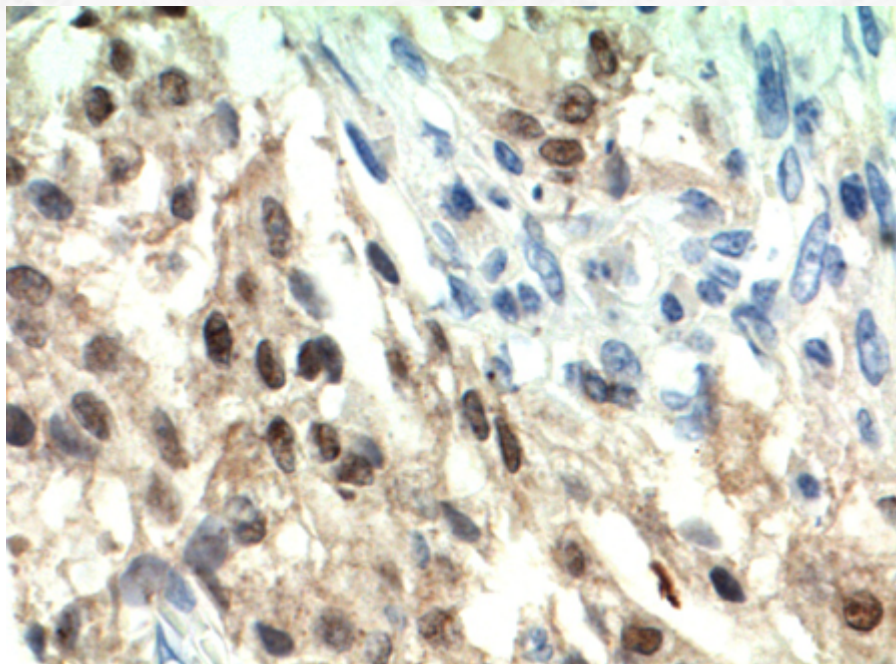


Figura 108: Positividade de padrão nuclear e citoplasmático para pan-TRK. Tal marcação pode variar de acordo com o parceiro da fusão.

Recentemente, outro gene de fusão descrito é o VIM-RET, sem envolvimento do gene ETV6.

A presença de transformação de alto grau também é descrita nesse tumor, com presença de células anaplásicas em arranjo sólido e trabecular, com frequente infiltração perineural e comedonecrose. As células exibem núcleos pleomórficos de nucléolos distintos e figuras de mitose atípicas.

20.5.8.2 Aspectos clínicos e prognósticos

Tratamento cirúrgico com ressecção completa é a terapia de escolha. Apresenta curso clínico indolente (exceto pelos casos com transformação de alto grau (desdiferenciação)), com um tempo médio de sobrevida similar ao carcinoma adenoide cístico, com média de 7,5 anos.

A presença do rearranjo do ETV6-NTRK3 levanta a possibilidade de tratamento com inibidores da tirosina-quinase, que causam bloqueio das proteínas TrkA, TrkB e TrkC, altamente promissor.

20.5.9 Carcinoma Epitelial-Mioepitelial

20.5.9.1 Apresentação clínica da doença

O carcinoma epitelial-mioepitelial (CEM) é neoplasia incomum de glândula salivar, representando cerca de 1% dos tumores dessa região. Acomete, em média, a sexta e sétima décadas de vida. O sítio mais comum é a parótida (70% dos casos), seguido de glândula submandibular; contudo, envolvimento de glândula salivar menor é descrita em uma minoria dos casos.

A sintomatologia mais frequente é de tumor de crescimento indolente e indolor, exceto em casos com transformação de alto grau.

20.5.9.2 Etiologia e patogênese

O CEM exhibe aspecto circunscrito, mas não encapsulado, à microscopia, frequentemente multilobulado. Exibe padrão invasivo em tecido glandular e com extensão para partes moles (Figura 109), incluindo infiltração perineural e intravascular, frequentemente distribuído em ninhos, mas podendo ter padrão sólido, cístico ou papilar de crescimento.

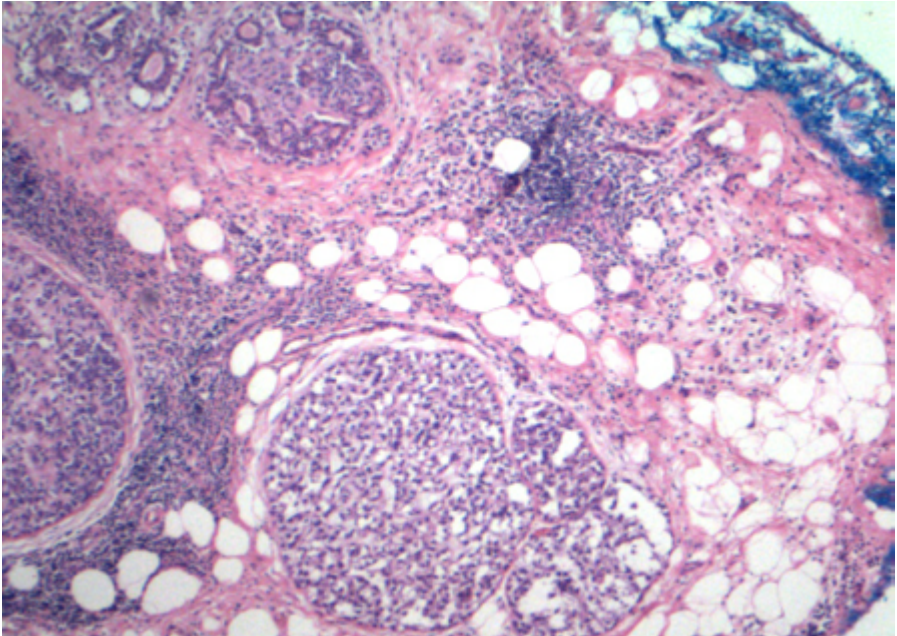


Figura 109: Neoplasia de padrão infiltrativo de partes moles ao menor aumento.

A característica mais evidente desse tumor é a presença de dupla população celular (Figura 110):

- Células luminiais: camada interna, com células cuboidais a colunares, mais hiper cromáticas, com núcleo basal. O lúmen pode exibir material proteináceo.
- Células mioepiteliais: células poligonais, ricas em glicogênio, com citoplasma claro. Eventualmente, podem predominar na lesão.

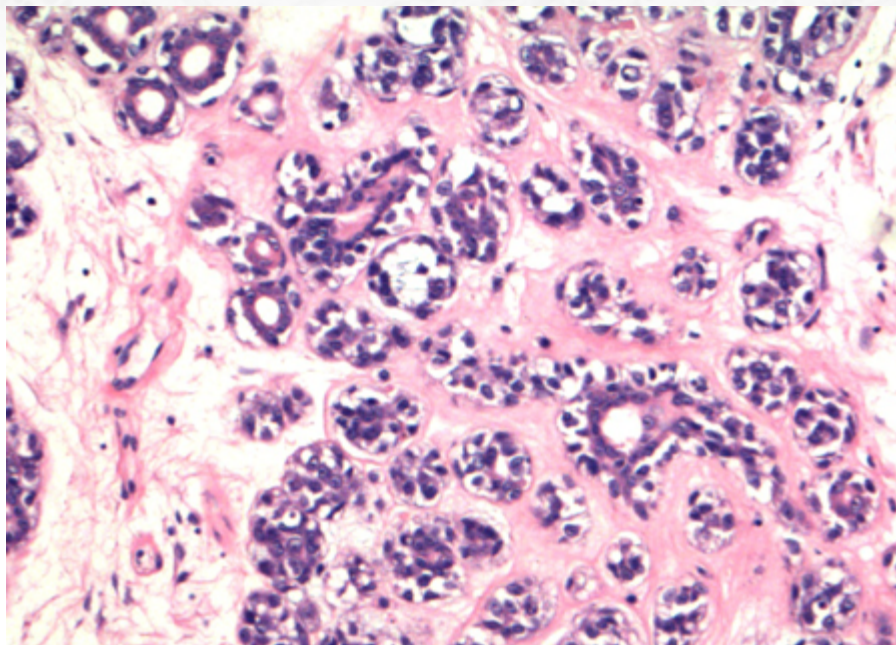


Figura 110: Componente de dupla população celular, com células mioepiteliais de citoplasma claro.

Mitoses são esparsas e pleomorfismo é limitado.

Material do tipo membrana basal pode circundar o lóbulos tumorais.

A variante apócrina é descrita e pode exibir positividade para mamaglobina e GC-DFP15; para diferencial com carcinoma de ducto salivar, importante reconhecer a presença de dupla camada celular típica do CEM.

Outra rara variante é a oncocítica, que pode exibir áreas de projeção papilar e calcificação, além de diferenciação sebácea.

O estudo imuno-histoquímico reflete a dupla população: as células epiteliais luminais exibem positividade forte para citoceratinas (Figura 111) e EMA, com células mioepiteliais com positividade para proteína p63 (Figura 112), calponina, SOX10 e actina de músculo liso.

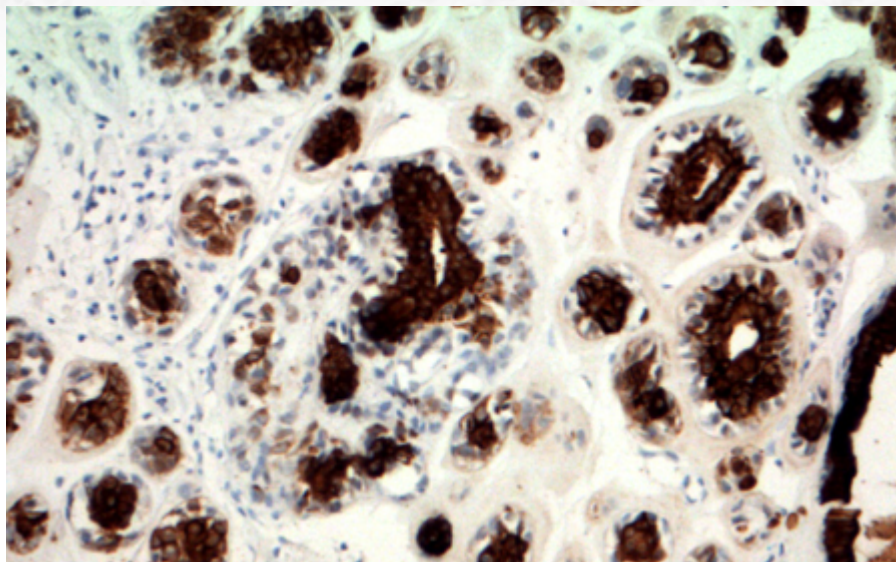


Figura 111: Estudo imuno-histoquímico com positividade para citoceratina mais forte em camada celular luminal.

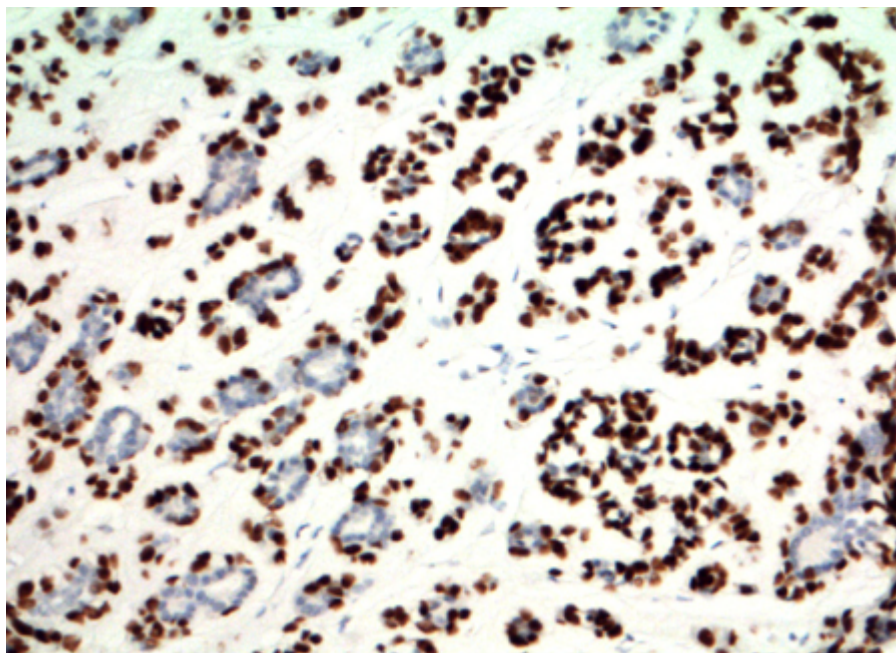


Figura 112: Positividade para proteína p63 em células mioepiteliais.

Convém ressaltar que o CEM pode ser componente de baixo grau de carcinoma ex-adenoma pleomórfico (com possibilidade de detecção das alterações supracitadas do PLAG1 e HMGA2).

Mutações do HRAS têm sido descritas como alterações moleculares típicas desses tumores. Recentemente, um anticorpo foi desenvolvido para detecção (RAS Q61R) dessa mutação. A presença de alterações do TP53, FBXw7 e SMARCB1 têm sido descritas mais frequentemente em CEM com transformação de alto grau.

Apesar de descrito como evento raro, até 1/3 dos casos de CEM pode evoluir para áreas de transformação de alto grau, com necrose, aumento de mitoses e marcado pleomorfismo.

20.5.9.3 Aspectos clínicos e prognósticos

Tratamento cirúrgico (parotidectomia) com retirada de margens cirúrgicas é a terapia indicada. Radioterapia pode ser tentada em casos de ressecção parcial.

A presença de recorrência local pode ser vista em até metade dos casos, a maioria ocorrendo em um prazo de até cinco anos. 3/4 dos casos exibem sobrevida média de 10 anos.

Sítio de metástase mais comum é locorregional, com até 20% dos casos exibindo metástase linfonodal cervical e periparotídea.

A presença de áreas de desdiferenciação confere pior prognóstico.

20.5.10 Carcinoma Ex-adenoma Pleomórfico

20.5.10.1 Apresentação clínica da doença

O carcinoma ex-adenoma pleomórfico representa, a depender da casuística relatada, de 12% a 25% das neoplasias malignas de glândula salivar, podendo afetar até 10% dos adenomas pleomórficos. A faixa etária mais comum é da sexta a oitava décadas de vida.

Parotídea é o sítio de acometimento mais comum (80% dos casos), podendo acometer glândula submandibular e glândulas salivares menores, especialmente palato.

Tipicamente, exibe, como apresentação clínica, massa de crescimento rápido (3-6 meses) em tumor indolente com duração de anos. Paralisia do nervo é comum. Até 1/5 dos casos pode exibir histórico de cirurgia prévia. O tempo médio de surgimento do tumor após diagnóstico do tumor primário benigno é de 20 anos, mas alguns casos pode haver um lapso de até 50 anos.

20.5.10.2 Etiologia e patogênese

As características do tumor à patologia são dependentes do tipo de componente maligno. Em se tratando de carcinomas de alto grau, à macroscopia notam-se áreas mal definidas e infiltrativas, com ocasionais focos de hemorragia e necrose. Periféricamente, pode ser visualizada superfície brilhante mais típica de adenoma pleomórfico.

A microscopia é dependente do componente maligno: o mais frequente tipo de carcinoma é um adenocarcinoma de alto grau que surge de áreas de adenoma pleomórfico típicas (Figura 113, 114, 115, 116 e 117), especialmente o carcinoma de ducto salivar; adenocarcinoma sem outra especificação também é relatado. Menos frequente, a presença

de carcinoma mioepitelial (Figura 118 e 119) e carcinoma epitelial-mioepitelial também é descrita. Alguns autores relatam, ainda, que a maioria dos carcinomas ductais de glândula salivar pode ter surgido em algum componente de adenoma pleomórfico.

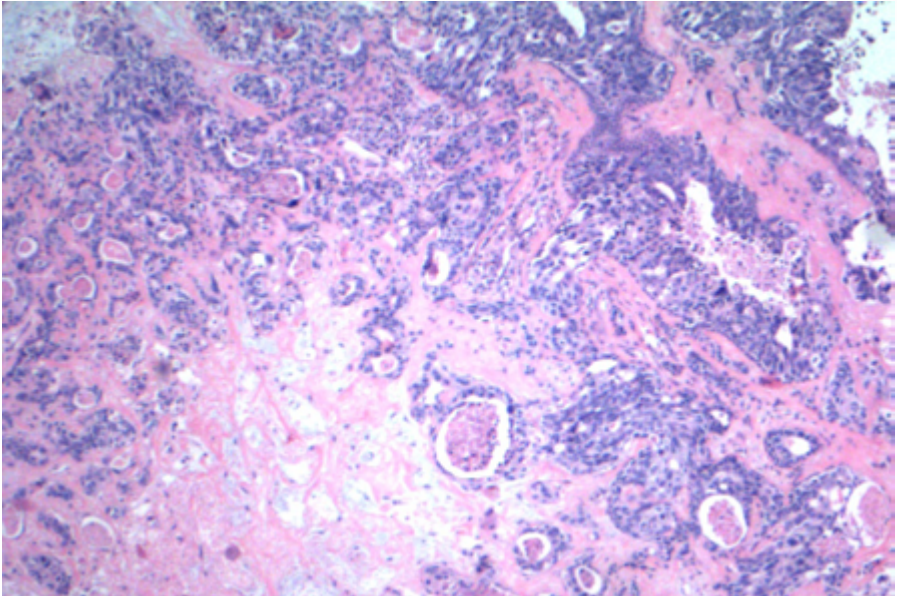


Figura 113: Componente residual de adenoma pleomórfico em carcinoma ex-adenoma.

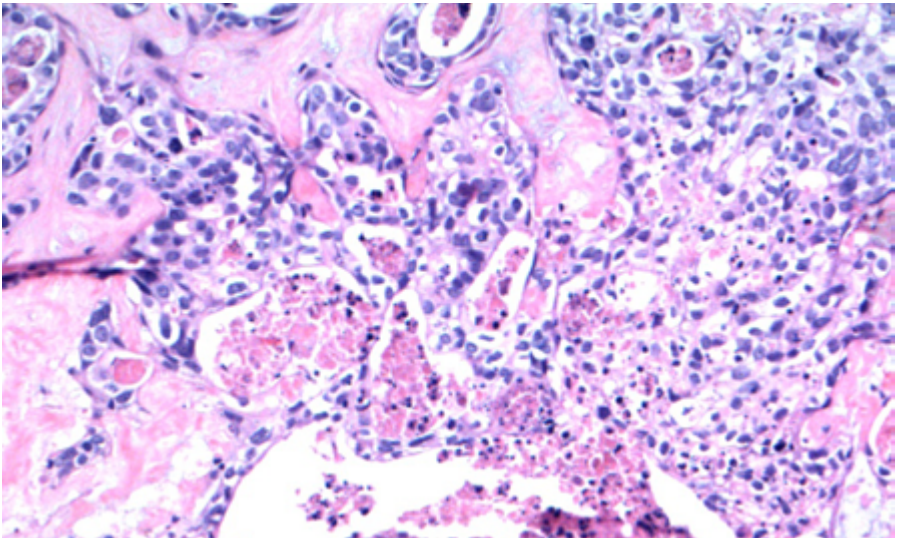


Figura 114: Presença de áreas de transição dentro do componente adenomatoso para carcinoma, com necrose.

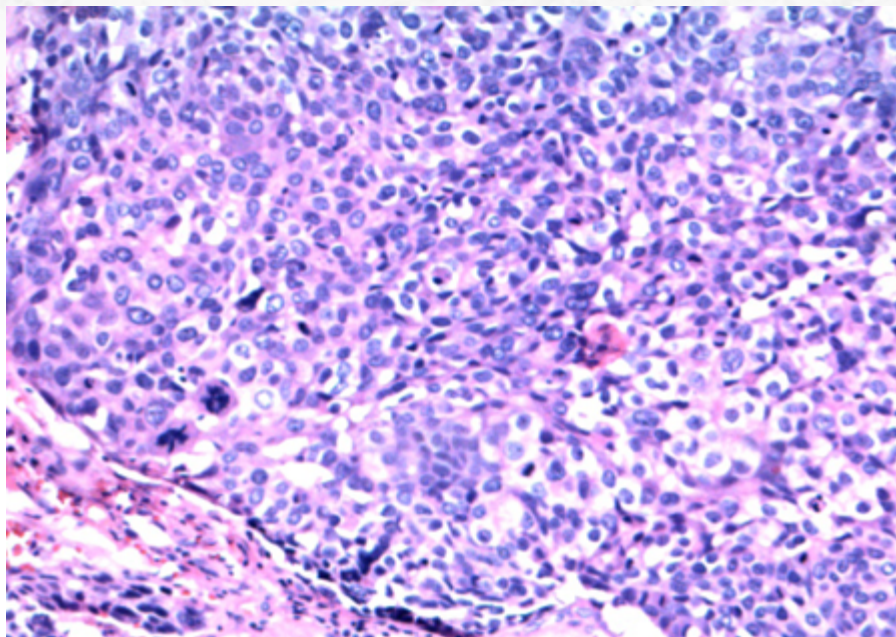


Figura 115: Componente franco de invasão por carcinoma ductal invasivo.

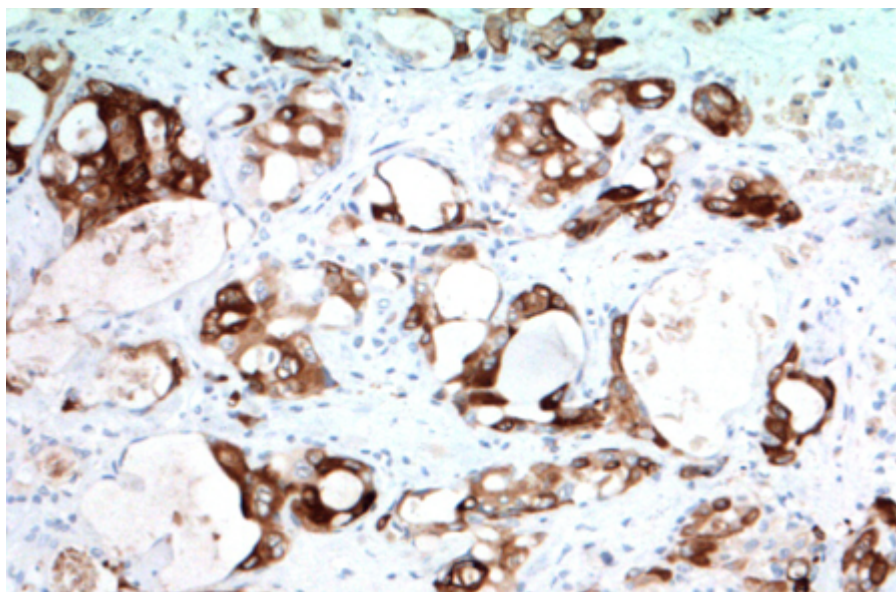


Figura 116: Positividade à imuno-histoquímica para mamaglobina.

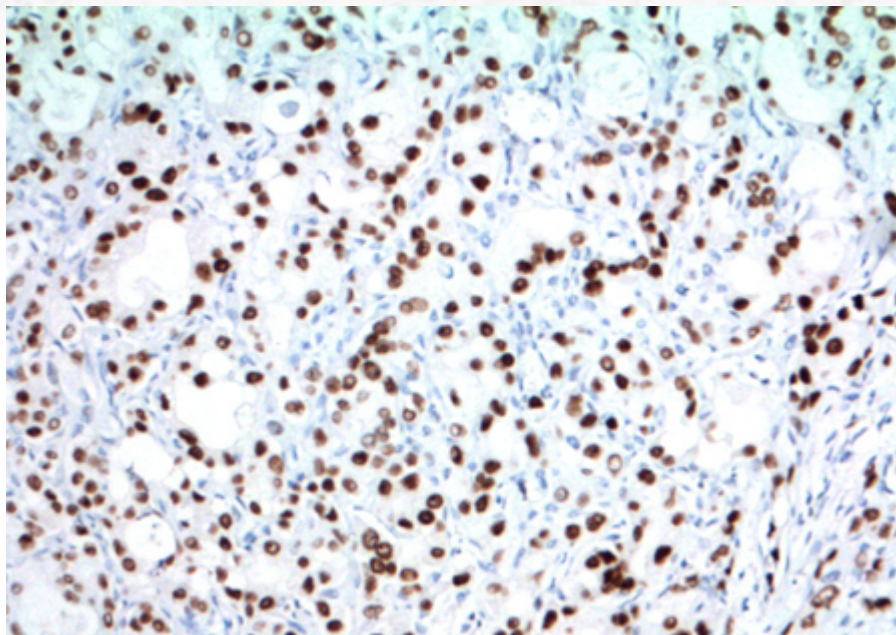


Figura 117: Positividade à imuno-histoquímica para receptor de andrógeno.

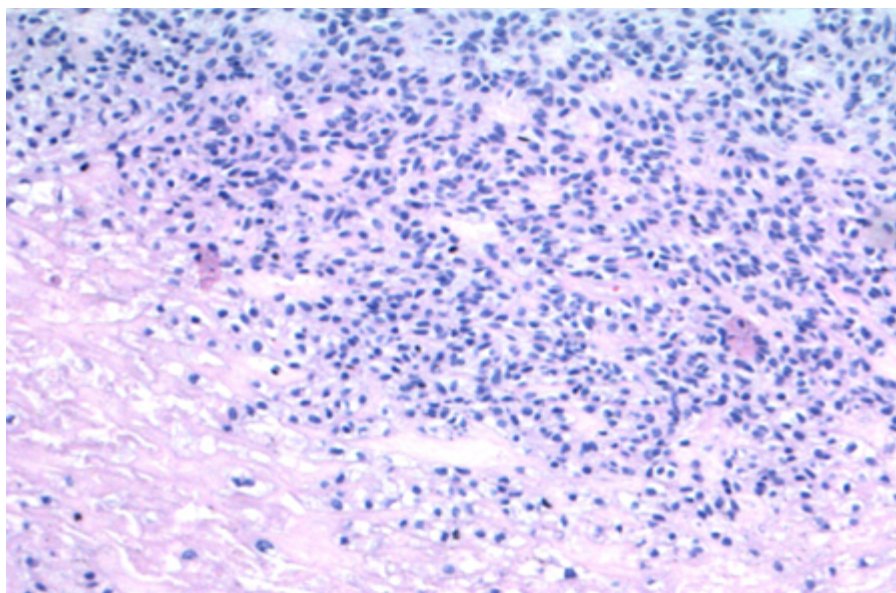


Figura 118: Em casos mais raros, o componente carcinomatoso pode ser um carcinoma mioepitelial.

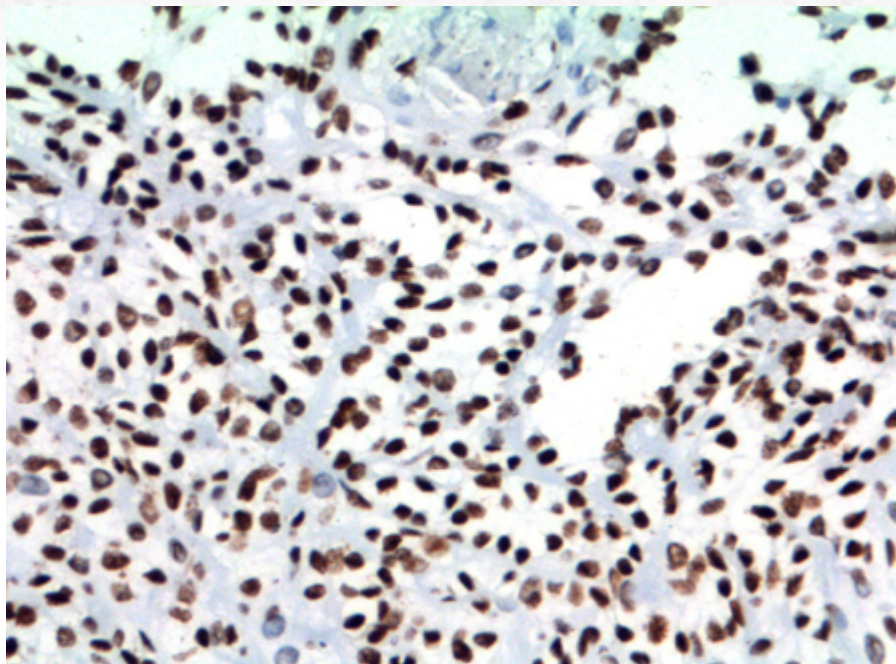


Figura 119: Positividade difusa para SOX10 resalta o caráter mioepitelial da neoplasia maligna.

A presença de componente de adenoma pleomórfico é variável, podendo estar misturado ao componente maligno ou destacado do componente carcinomatoso. Tal componente, ainda, pode ser relativamente acelular, com presença de áreas de hialinização.

O carcinoma ex-adenoma pode ser ainda dividido:

Não invasivo (encapsulado): carcinoma sem evidência de invasão da cápsula. Frequentemente apresenta-se como carcinoma de ducto salivar dentro de componente de adenoma pleomórfico. Pode exibir componente *in situ* do carcinoma, melhor evidenciado pela presença de células mioepiteliais perifericamente (Figura 120, 121 e 122).

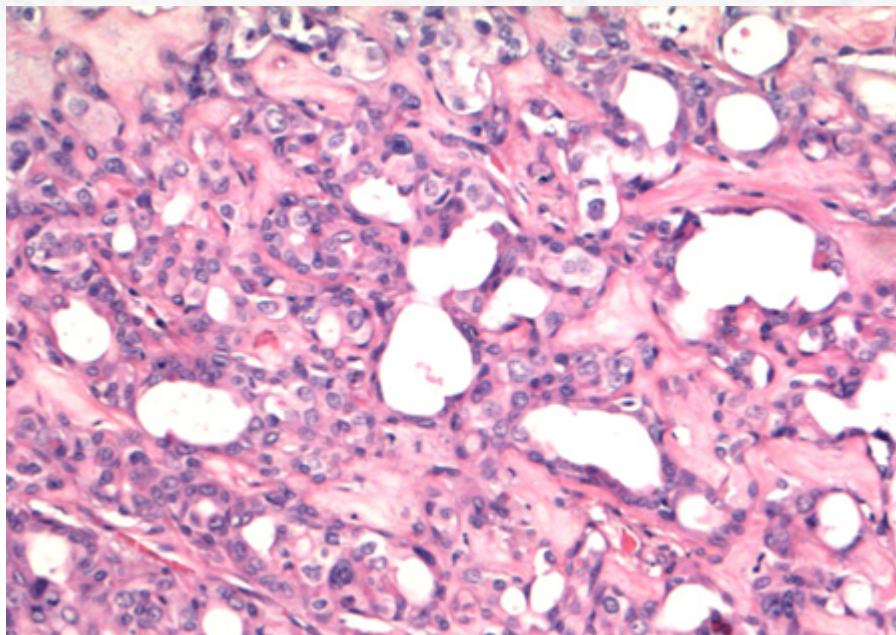


Figura 120: Componente in situ de carcinoma.

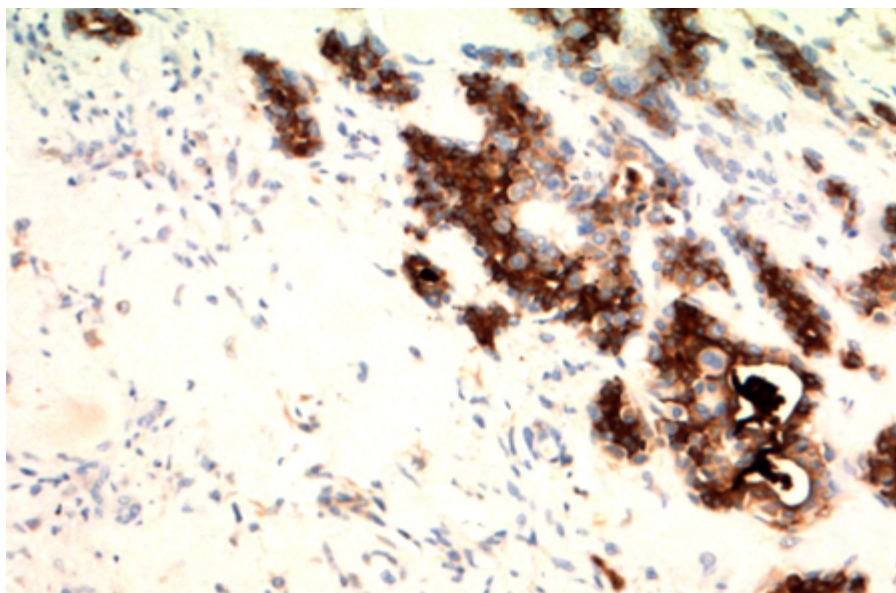


Figura 121: Positividade à imuno-histoquímica para mamaglobina.

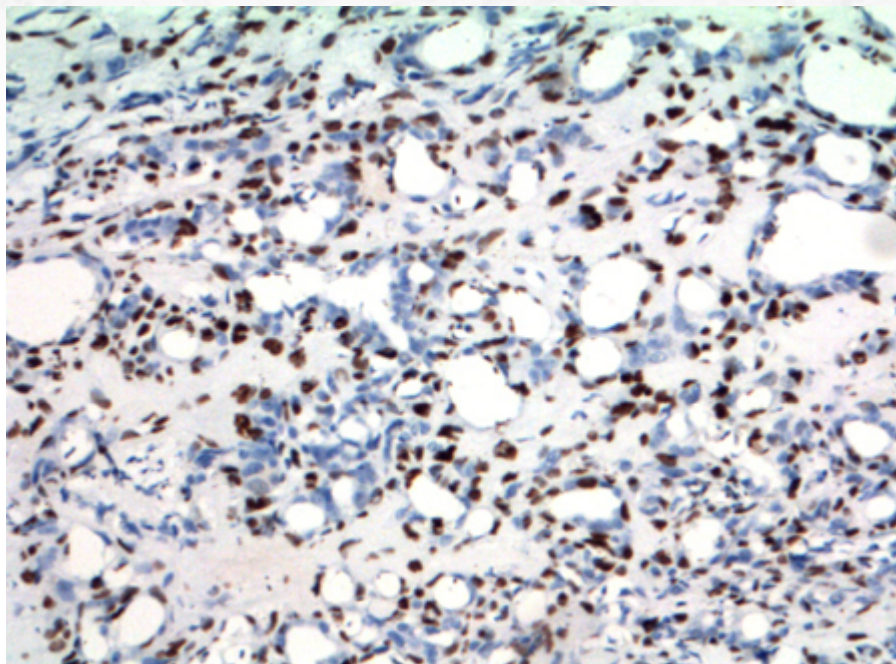


Figura 122: Positividade para proteína p63 nas células basais, reforçando a ideia de neoplasia não invasiva nesse tumor.

Carcinoma minimamente invasivo: distância da cápsula ao tumor é menor ou igual a 1,5mm.

Carcinoma extensamente invasivo: presença de invasão maior que 1,5 mm para além da cápsula. Alguns estudos mostram que a medida em milímetros de invasão capsular pode ser até maior que 1,5mm, podendo corresponder a 4-6mm de extensão.

Casos ocasionais de carcinoma mioepitelial que surgem de adenoma pleomórfico podem ser particularmente desafiadores, com presença de tumores intracapsulares: a presença de nódulos expansivos de células uniformes e a presença de zonas hipocelulares alternando com zonas hipercelulares é uma dica para diferenciar esse tumores dos adenomas pleomórficos celulares, que não exibem capacidade metastática (Figura 123 e 124).

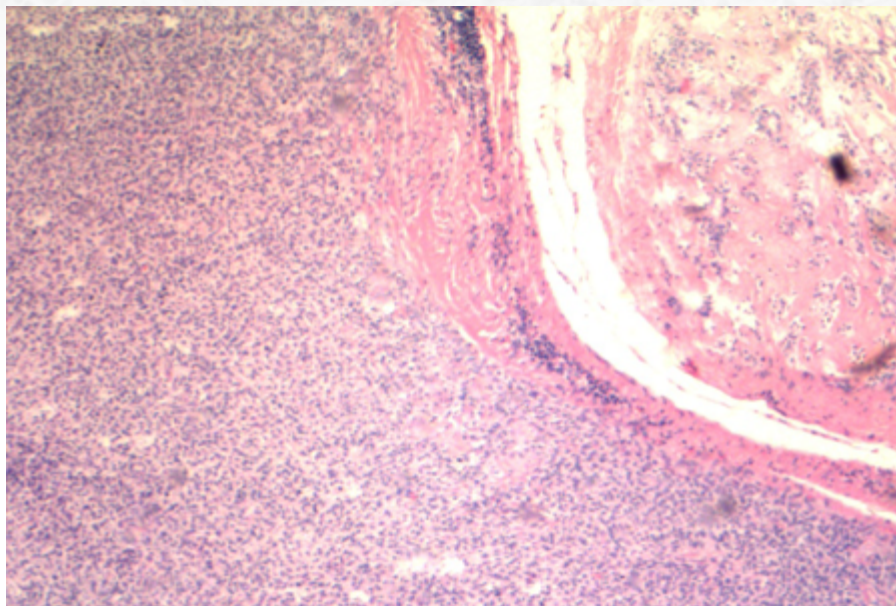


Figura 123: Presença de áreas de expansivas de tumor mioepitelial de baixo grau em adenoma pleomórfico também podem ser consideradas como carcinoma ex-adenoma, mesmo sem invasão franca extracapsular.

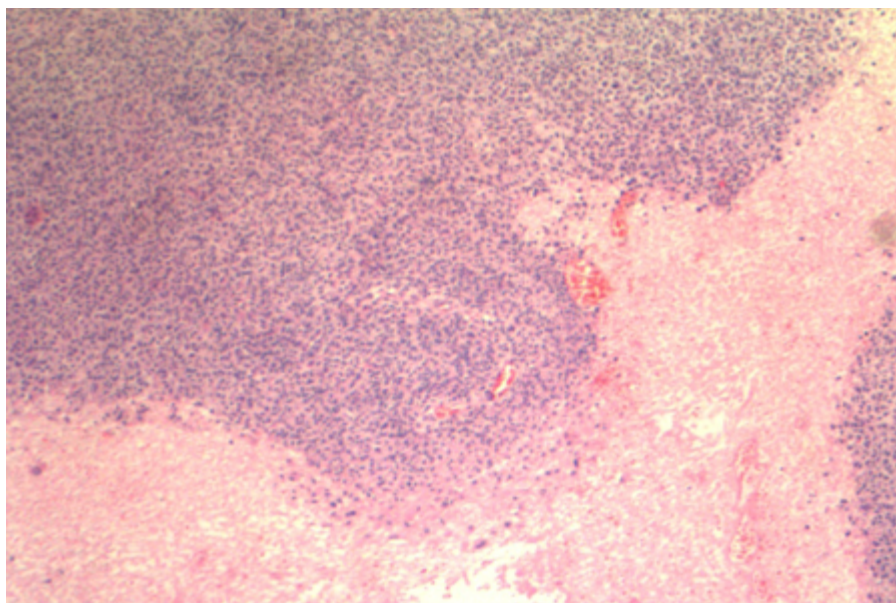


Figura 124: Presença de áreas de necrose.

O estudo imuno-histoquímico reflete o tipo de carcinoma presente na biópsia.

Achados moleculares relevantes em relação a esses tumores consistem em rearranjos e amplificações do PLG1 e HMG2 (detectados por FISH), comuns nos adenomas pleomórficos. A presença de amplificação de HER2 é vista em até 38% dos casos. Há alto grau de instabilidade genômica, com grandes alterações do número de cópias.

20.5.10.3 Aspectos clínicos e prognósticos

De um modo geral, o carcinoma ex-adenoma pleomórfico é um tumor agressivo, com potencial metastático. Contudo, a sobrevida e o comportamento da lesão dependem de alguns critérios patológicos: tumores com comprometimento de mais de dois linfonodos, com morfologia de alto grau, extensamente invasivos, com comprometimento de margem ou infiltração perineural exibem pior prognóstico. Metástase linfonodal é excepcional em casos de carcinoma intracapsular. Carcinomas minimamente invasivos exibem melhor comportamento (sobrevida de 75%-85% em cinco anos), apesar da controvérsia com relação ao *cut-off* da extensão (vide discussão acima).

Tratamento consiste em ressecção cirúrgica do tumor com margens, com provável extirpação do nervo. A presença de frequente metástase linfonodal (até 25% dos casos) geralmente leva à consideração de esvaziamento cervical.

20.5.11 Carcinoma de células acinares

20.5.11.1 Apresentação clínica da doença

O carcinoma de células acinares representa cerca de 6,5% a 10% de todas as neoplasias malignas primárias de glândula salivar. Apesar de mais prevalente em faixa etária adulta, é o segundo tumor maligno primário de glândula salivar mais frequente (perdendo apenas para o carcinoma mucoepidermoide).

Apresenta-se mais comumente como massa de crescimento indolente, fixa ou móvel, dolorosa ou não. Paralisia do nervo facial é vista em até 10% dos casos.

O sítio de acometimento mais frequente é a parótida (cerca de 90% dos casos). Apesar disso, é relatado também em glândula submandibular, sublingual e em glândulas salivares menores. É o tumor maligno com maior incidência de bilateralidade.

20.5.11.2 Etiologia e patogênese

Os cortes macroscópicos da lesão revelam neoplasia circunscrita e não encapsulada, com aparência homogênea, porém eventualmente com focos necróticos ou hemorrágicos. Multinodularidade é infrequente, exceto em tumores recorrentes.

O estudo microscópico revela neoplasia que pode exibir padrão infiltrativo, circunscrito ou, ainda, encapsulado. A presença de cápsula não confere a esse carcinoma comportamento benigno, uma vez que, assim como no carcinoma mucoepidermoide, não existe uma contraparte benigna desses tumores.

Há uma variedade de padrões de crescimento. O mais comum deles é o padrão sólido/lobular e microcístico: tal variante, que recapitula o padrão seroso das glândulas salivares maiores, exhibe frequentemente células de padrão acinar, com grânulos zimogênicos

(PAS-diastase resistentes) que se acumulam na face luminal, conferindo um aspecto caracteristicamente basofílico ao tumor (Figura 125); o núcleo dessas células não exibe grandes atipias e encontra-se deslocado periféricamente. Apesar desse tipo celular predominar na maioria dos tumores e ser diagnóstico, células do tipo ducto intercalado (Figura 126), com citoplasma anfoílico e eosinofílico e núcleos redondos centrais, e células com citoplasma claro/vacuolizado (provavelmente decorrente de artefatos de fixação) podem,, ocasionalmente, predominar em determinadas ocasiões.

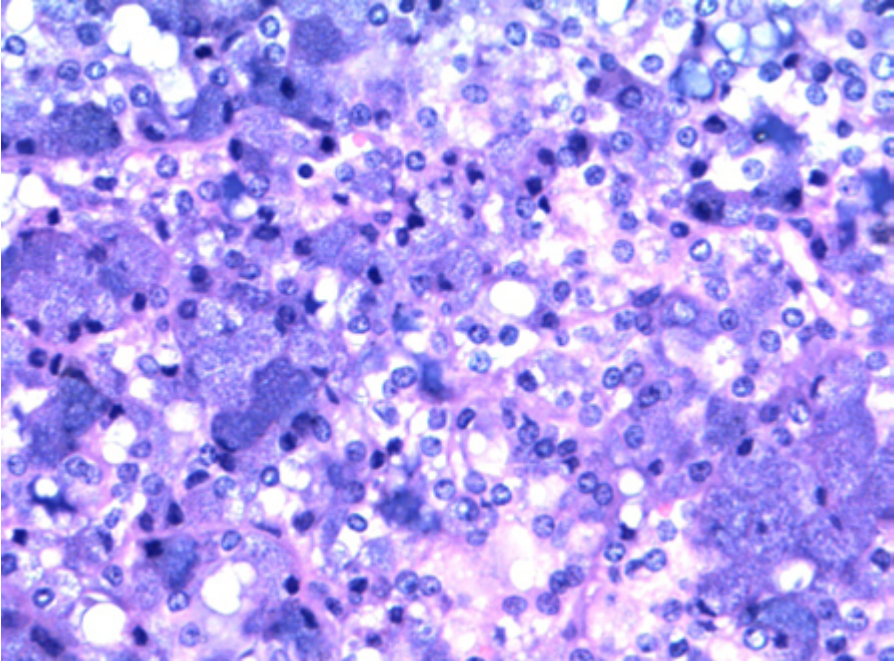


Figura 125: Células de aspecto acinar, com grânulos de zimogênio.

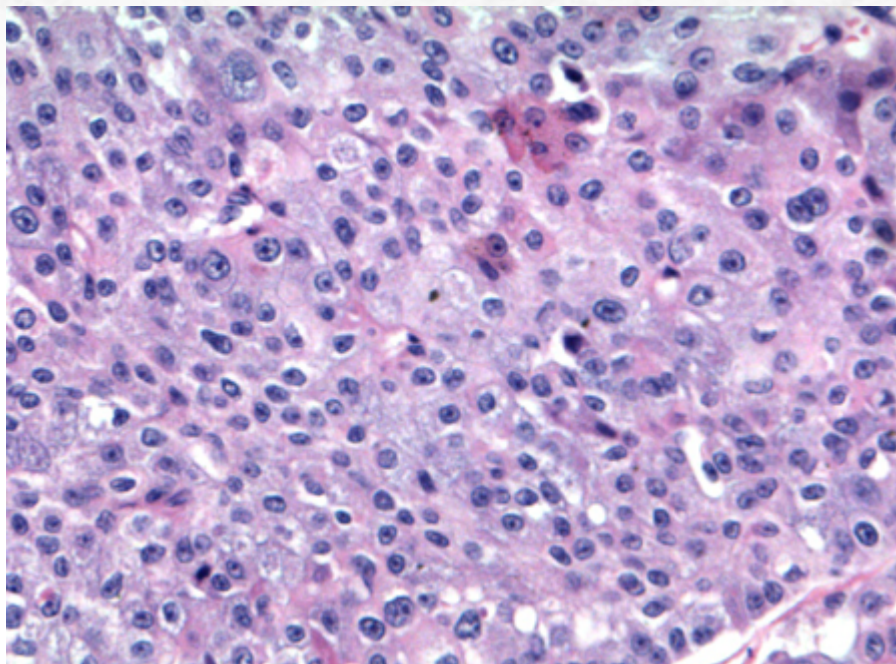


Figura 126: Células do tipo ducto intercalado.

Eventualmente, há padrão de crescimento microcístico concomitante. Outro padrão relatado é o papilar cístico, esse mais frequentemente cursando com alterações degenerativas, como hemorragia e fibrose; apresenta destacamentos celulares papilares que “flutuam” nos espaços císticos. O padrão folicular de crescimento pode apresentar predominância de células do tipo ducto intercalado, com corpos psammomatosos, algo remissivos do carcinoma papilífero da tireoide.

Assim como no carcinoma mucoepidermoide, pode haver eventual estroma com infiltrado linfóide denso associado ao tumor (TALP), por vezes obscurecendo parte do tumor e lembrando metástase linfonodal (vide discussão em carcinoma mucoepidermoide).

O estudo imuno-histoquímico é relativamente inespecífico. Apesar do DOG1 (discovered on GIST) ser um marcador associado a diferenciação acinar e de ductos intercalados, com padrão complexo de marcação em membrana, apical e citoplasmático forte, a presença descrita de positividade desse marcador em outros carcinomas deve levantar cautela do patologista (Figura 127). Pan-citoceratinas, EMA e CEA são também positivos, além do SOX10 (Figura 128). Para diferencial imuno-histoquímico com o MASC (vide descrição acima), deve-se levar em consideração que a proteína S-100 e GATA-3 podem eventualmente ser positivos em carcinoma de células acinares, porém com marcação focal e limitada.

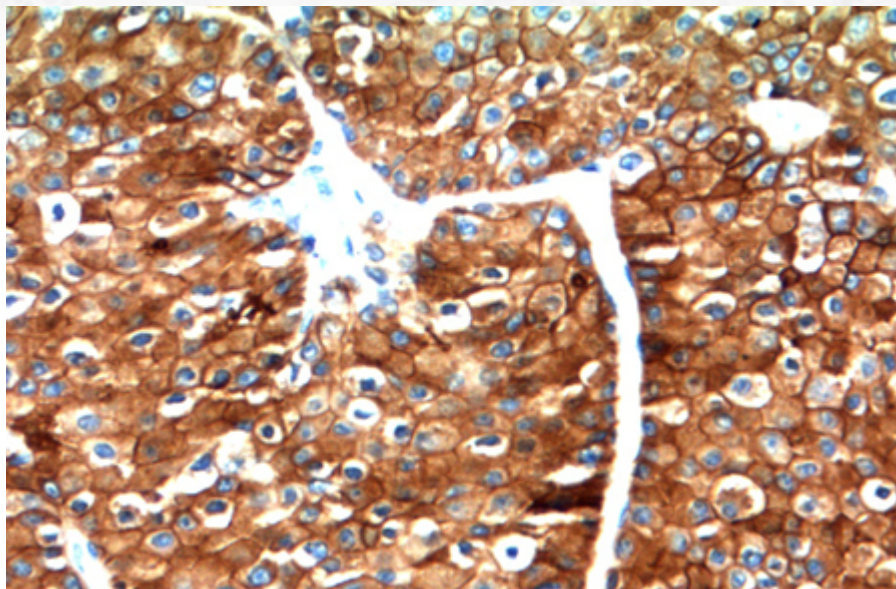


Figura 127: Positividade para DOG1 à imuno-histoquímica.

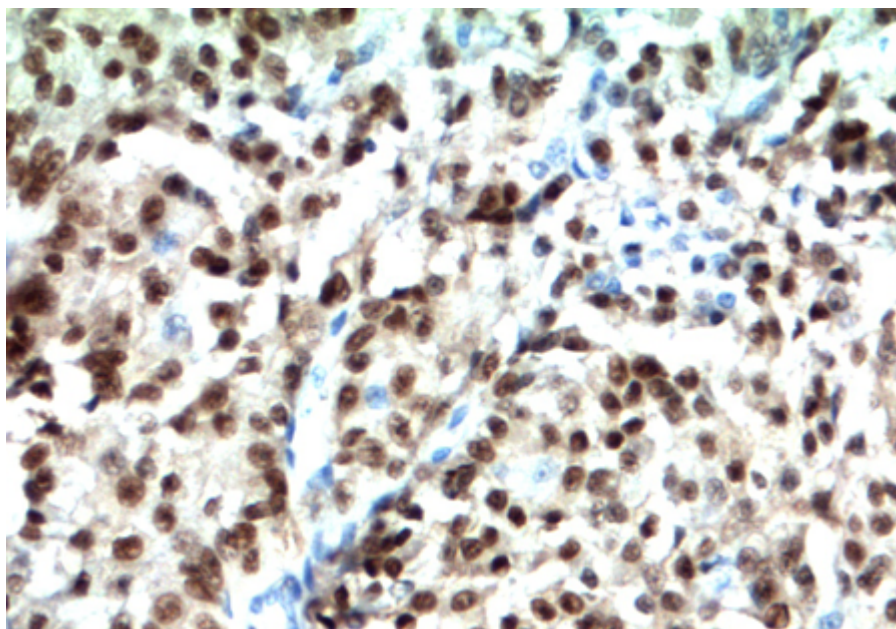


Figura 128: Positividade para SOX10 à imuno-histoquímica.

A presença de transformação de alto grau (desdiferenciação) é descrita para esses tumores e segue o mesmo padrão relatado nos outros carcinomas previamente relatados nesse capítulo. Recentemente, a translocação t(4;9)(q31;q31), com regulação do fator de transcrição NR4A3, foi descrita como evento comum nesse carcinomas (86% dos casos); o aumento da expressão da proteína resultante pode ser detectado através de imuno-histoquímica, com positividade nuclear em até 97% dos casos. Fusão de gene HTN3-MSANTD3 também é observada em um *subset* desses tumores.

20.5.11.3 Aspectos clínicos e prognósticos

Tratamento de escolha é retirada cirúrgica completa da lesão. A presença de tumor residual comporta pior prognóstico e aumento de recorrência. Radioterapia geralmente não é indicada, a não ser em caso de metástases ocultas ou tumores parcialmente retirados. O melhor fator prognóstico é estadiamento da lesão. Fatores que contribuem para maior agressividade são: tumores maiores que 3 cm, localização submandibular, multinodularidade, idade >45 anos e desdiferenciação.

20.5.12 Sialoblastoma

20.5.12.1 Apresentação clínica da doença

O sialoblastoma é um tumor raro, de comportamento incerto, que afeta crianças em pré-natal, perinatal ou pós-natal, a maioria aparecendo antes dos 10 dias de vida.

Cursa com massa indolor de crescimento rápido, que afeta região de parótida, seguido de glândula submandibular.

Mais raramente, a neoplasia cursa em crianças com hepatoblastoma (e aumento de alfa-fetoproteína) e *nevus sebaceus*.

20.5.12.2 Etiologia e patogênese

Acredita-se que o tumor possa ser derivado de células blastematosas em remanescentes embriológicos de glândula salivar.

À macroscopia, exhibe aspecto circunscrito e parcialmente encapsulado, multilobulado, de coloração acinzentada e amarelada, podendo ou não ter áreas de hemorragia.

O estudo microscópico revela neoplasia com padrão variado de crescimento, frequentemente sólida, com células basaloides de aspecto primitivo, com um ou dois nucléolos conspicuos e citoplasma escasso, algo reminiscentes da glândula salivar fetal, ou com formações ductais com material proteináceo intraluminal. Aspecto mais cribriforme, adenóide cístico-símile, com paliçada periférica de células basais também pode ser visto (Figura 129 E 130).

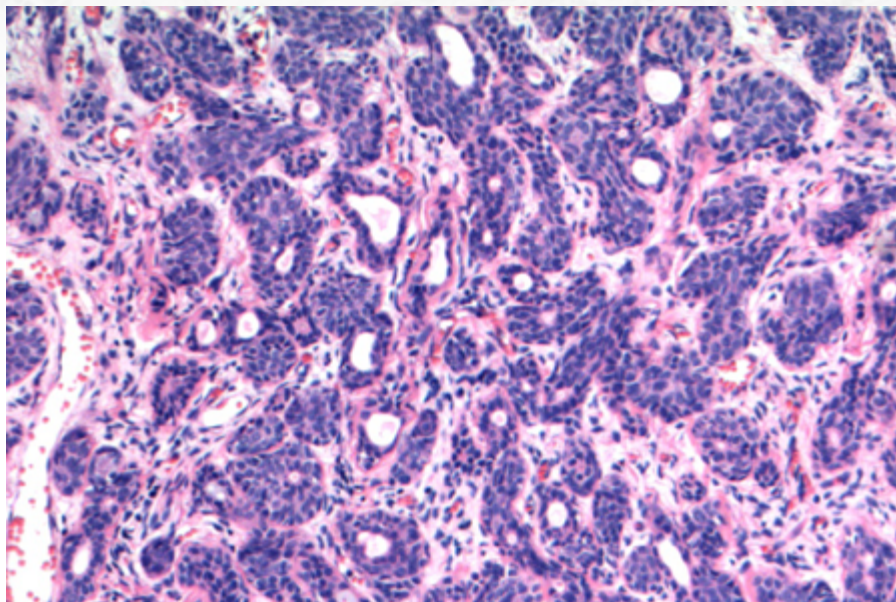


Figura 129: Sialoblastoma, no menor aumento, é composto por grupamentos de ilhas sólidas de aspecto basalóide e estruturas ductais, reminiscentes da glândula fetal.

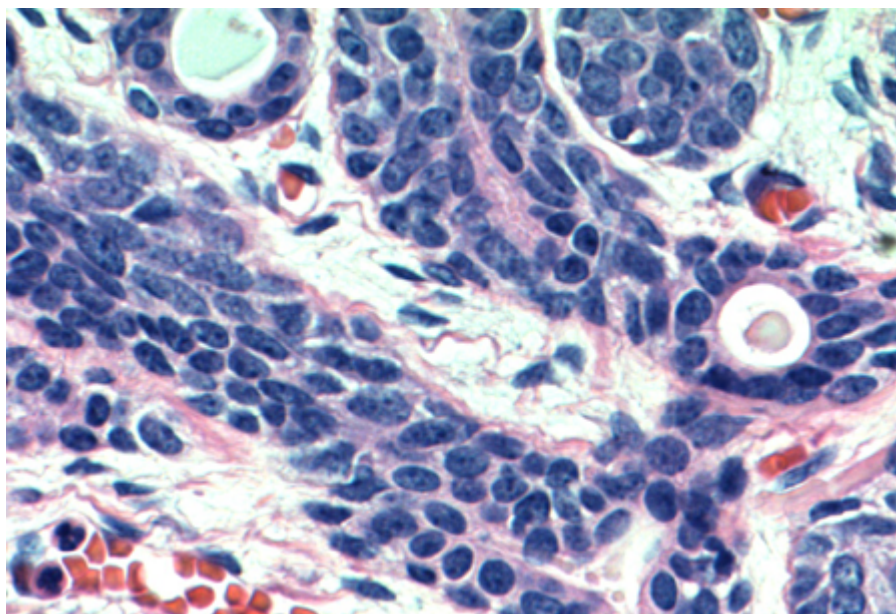


Figura 130: Células basalóides. Componente ductal exhibe dupla população.

Diferenciação sebácea, acinar ou escamosa pode ser visualizada menos frequentemente.

Em alguns casos, há conspícuo componente mioepitelial maligno, com positividade para proteína S-100 à imuno-histoquímica.

Componentes prognósticos desfavoráveis à histologia incluem: presença de necrose, aumento de mitoses, presença de mitoses atípicas, plemorfismo significativo, estroma escasso e áreas infiltravas amplas.

Necrose e infiltração perineural podem ocorrer.

O estudo imuno-histoquímico revela o duplo componente celular: células epiteliais com positividade para citoceratina, incluindo CK-7 e CK-19, e componente basal/mioepitelial positivo para proteína S-100, proteína p63, calponina e actina de músculo liso. Alfa-feto-proteína pode ser positiva em casos de histologia desfavorável. Alto índice de proliferação celular pelo Ki-67 pode estar associado a pior prognóstico.

20.5.12.3 Aspectos clínicos e prognósticos

Tratamento cirúrgico com exérese da lesão e margens livres é a terapia indicada. Radioterapia tem efeito limitado. Quimioterapia pode ter utilidade em caso de tumores irrecorríveis ou recorrentes.

Apesar do comportamento ser incerto, a presença dos fatores prognósticos morfológicos citados acima pode indicar o comportamento da lesão, apesar de haver cura com tratamento habitual na maior parte das vezes. Recorrência pode ser vista em até 25% dos casos, e metástase regional é rara.

20.5.13 Carcinoma Mioepitelial

20.5.13.1 Apresentação clínica da doença

O carcinoma mioepitelial é tumor incomum primário de glândula salivar. Pode ocorrer desde a segunda à nona décadas de vida; contudo, a média de acometimento é na sexta década de vida.

Parótida é o sítio de maior incidência; contudo, também pode surgir em glândula submandibular e glândula salivar menor, especialmente palato.

Como aproximadamente metade dos casos de carcinoma mioepitelial pode derivar de componente de adenoma pleomórfico, a sintomatologia pode ser de um tumor recorrente indolente com crescimento rápido e potencial de destruição local.

20.5.13.2 Etiologia e patogênese

À macroscopia, pode ser visualizada massa circunscrita, mas não encapsulada. Áreas de degeneração cística e necrose podem ocorrer.

O elemento microscópico mais relevante nesses tumores é a presença de invasão, podendo incluir infiltração de glândula salivar (Figura 131), de tecido conjuntivo, neurotrópica ou angiovascular.

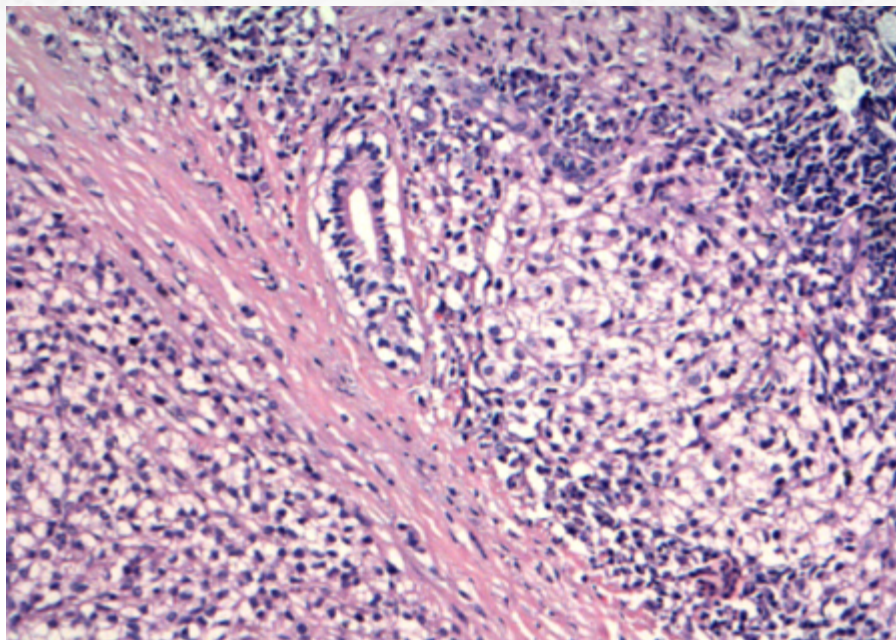


Figura 131: Presença de áreas de infiltração periductal em parênquima de glândula.

O componente celular pode ser hiper celular ou hipocelular, com células que podem ser epitelioides ou plasmocitoides (Figura 132). A presença de pleomorfismo ou aumento de mitoses não é requisito, apesar de relatada. O padrão de crescimento pode ser em camada, ninhos, trabéculas, fascicular, estoriforme ou em cordões.

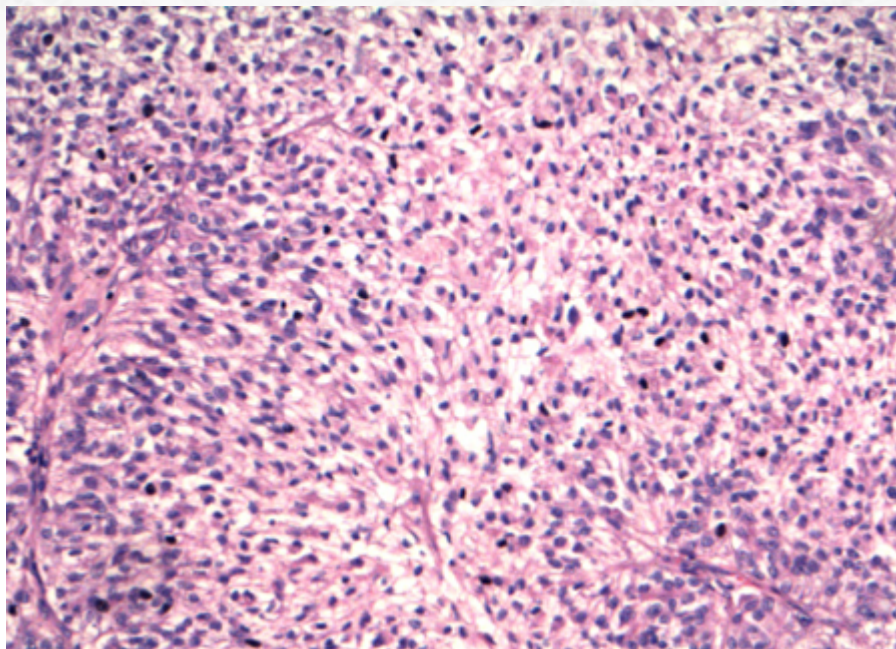


Figura 132: Carcinoma mioepitelial com presença de áreas sólidas.

O estroma pode ser mucoide ou hialino, com espessamento de membrana basal.

Necrose é descrita em alguns casos. Formação ductal, por definição, não faz parte do quadro.

Como discutido no item sobre *mioepiteliomas*, a identificação de áreas de carcinoma mioepitelial ex-adenoma pleomórfico pode ser particularmente desafiadora.

Ainda no campo dos tumores com diferenciação mioepitelial, vide discussão no tópico de *mioepiteliomas* sobre os ***mioepiteliomas (secretores) mucinosos***.

O estudo imuno-histoquímico tem validade limitada, apenas para diagnóstico de diferenciação mioepitelial do tumor (*vide discussão em mioepiteliomas*) (Figura 133 e 134).

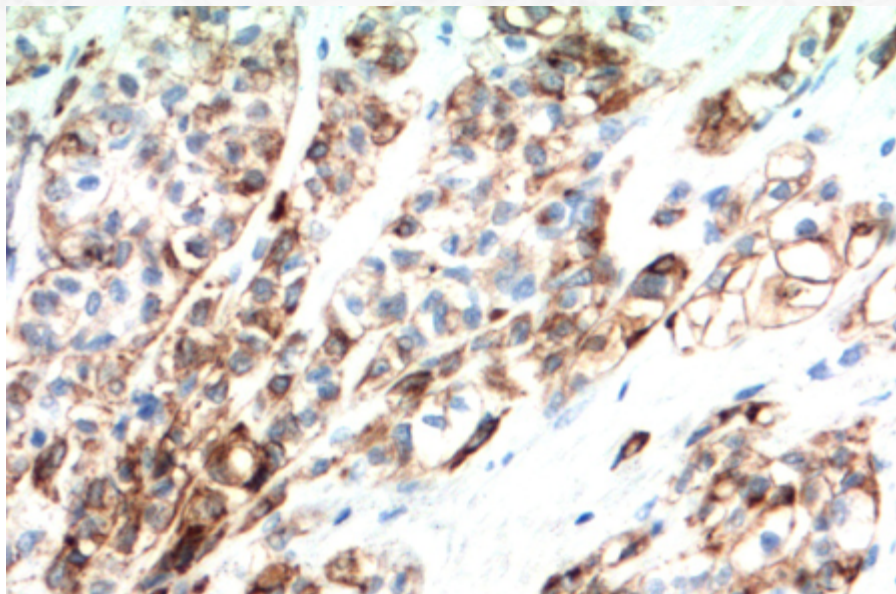


Figura 133: Estudo imuno-histoquímico com positividade para citoceratina.

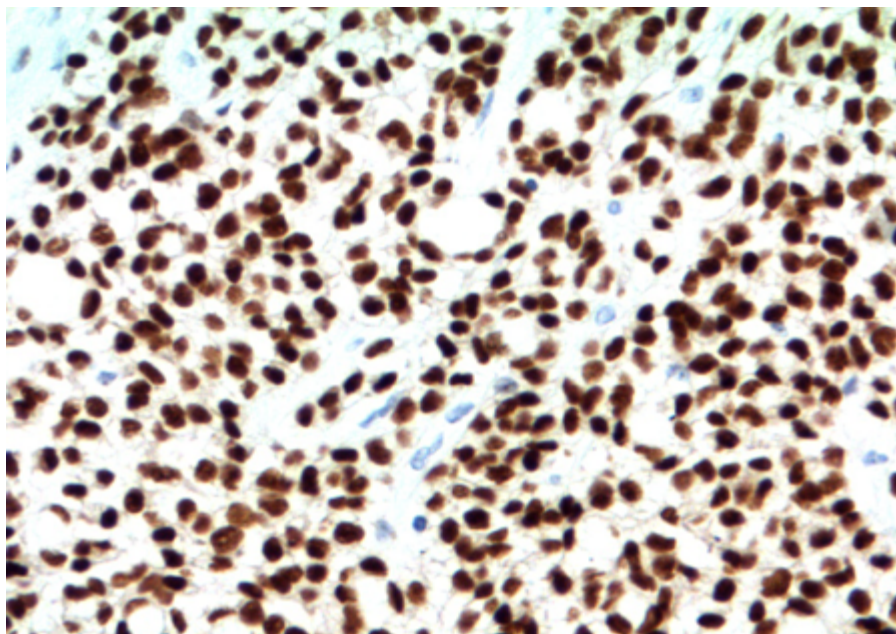


Figura 134: Positividade para SOX10.

A presença de rearranjo de EWSR1 pode estar associada a pior prognóstico, em casos com alterações de células claras à microscópica. A presença de rearranjo de PLAG1 pode estar presente em casos de carcinoma ex-adenoma do tipo carcinoma mioepitelial.

20.5.13.3 Aspectos clínicos e prognósticos

A terapia de escolha é ressecção da lesão com margens cirúrgica. Terapia adjuvante é discutível.

Aproximadamente 1/3 dos pacientes apresenta cura da doença, mas 1/3 evolui com doença recorrente ou metastática. A presença de metástase à distância é mais comumente descrita em pulmão; presença de metástase linfonodal é menos comum, indicando que o esvaziamento cervical é provavelmente mais eficaz apenas em pacientes com doença clínica.

O carcinoma ex-adenoma do tipo carcinoma mioepitelial tem sido relatado como de comportamento mais agressivo em relação aos casos *de novo*.

20.5.14 Carcinoma de Células Claras.

20.5.14.1 Apresentação clínica da doença

O carcinoma de células claras rara é entidade recentemente descrita, com predileção pela sexta década de vida, com raros casos em crianças.

O local de acometimento mais comum é glândula salivar menor de região intraoral, especialmente base da língua e palato; contudo, raramente é descrito em glândulas salivares maiores.

O crescimento é tipicamente indolente, em “domo” ou de padrão infiltrativo. Pela sua localização preferencial, disfonia, disfagia e sangrento podem ocorrer.

20.5.14.2 Etiologia e patogênese

O estudo macroscópico é de lesão mal delimitada, de padrão infiltrativo. A superfície de corte é branco-acinzentada. A presença de áreas de hialinização pode conferir um aspecto firme, similar a uma cicatriz.

O estudo microscópico é de uma neoplasia infiltrativa (Figura 135 e 136) composta por camadas, ninhos cordões e trabéculas de células com citoplasma claro e membrana bem definida (Figura 137), com núcleos hiper cromático redondos a ovais, com nucléolos inconspícuos. O citoplasma é claro devido à presença de glicogênio, sendo, portanto, distase-sensível ao PAS. A camada mais periférica dos blocos exhibe células de aspecto basaloide (Figura 138). Pleomorfismo celular é limitado; a maior parte da lesão é homogênea. Tipicamente não exhibe formação ductal; a presença de pérolas escamosas é descrita em alguns casos, assim como depósitos de mucina.

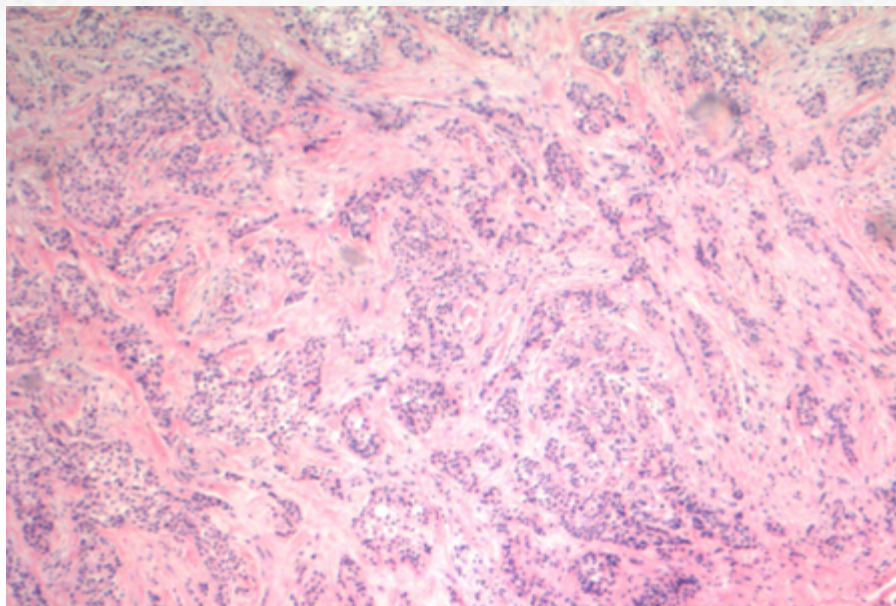


Figura 135: Ao menor aumento, há neoplasia de padrão infiltrativo.

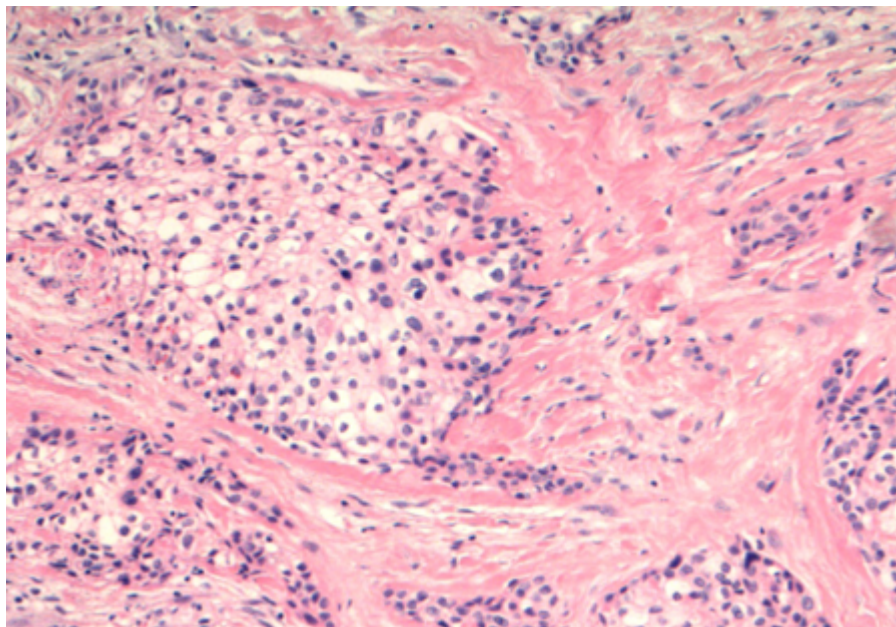


Figura 136: Áreas de infiltração perineural.

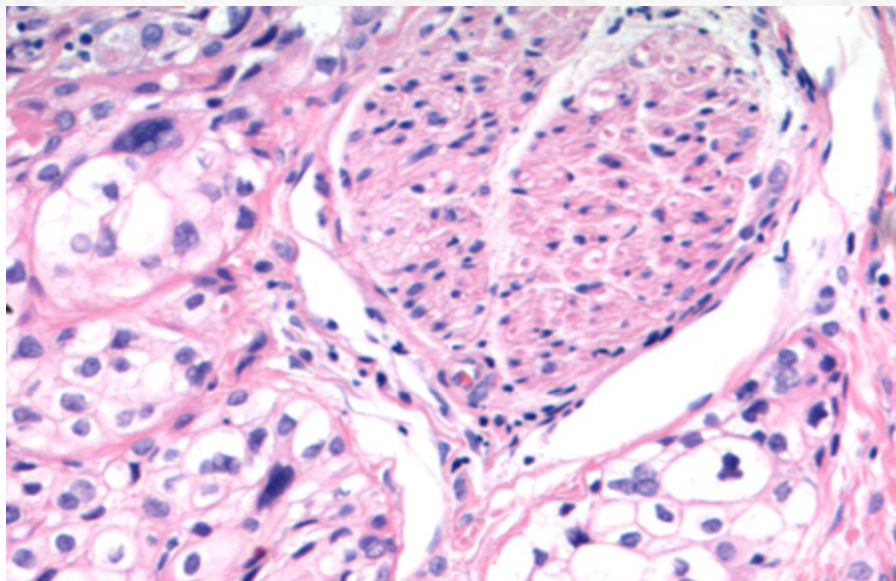


Figura 137: Presença células de citoplasma claro.

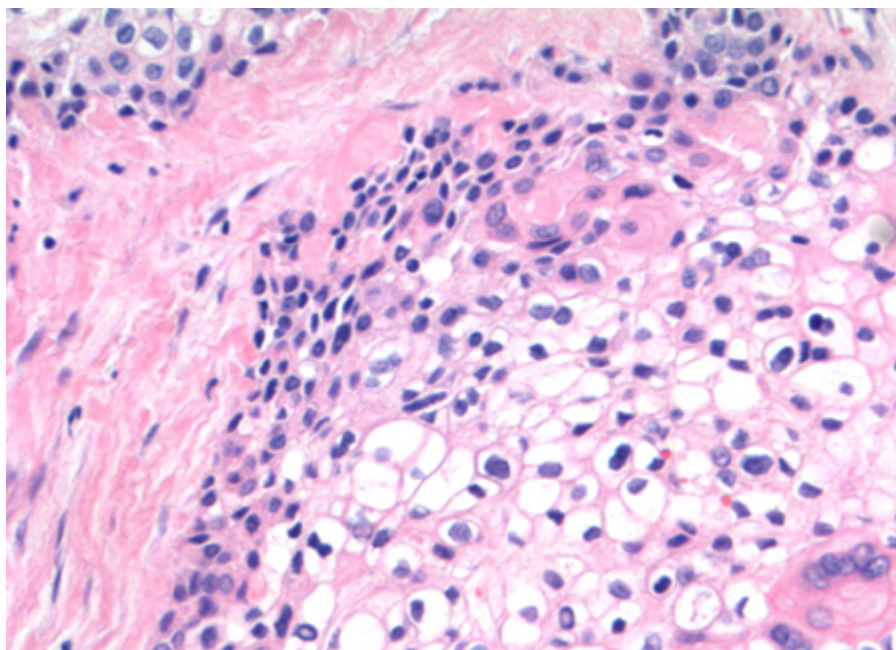


Figura 138: Componente mais basaloide periférico. Notem o estroma colagenoso.

A forma hialinizante exibe exuberante formação de estroma com material hialino homogêneo do tipo membrana basal. Nesses casos, a presença de citoplasma claro pode ser mascarada, com células que demonstram citoplasma eosinofílico, organizada em cordões esparsos.

Conexão do tumor com epitélio pode ser vista.

Infiltração perineural é vista em metade dos casos. Necrose é relatada ocasionalmente.

O estudo imuno-histoquímico reflete a diferenciação escamosa das células, com positividade para citoceratinas de alto peso molecular e proteína p63. Marcadores mioepiteliais são negativos e há negatividade para proteína S-100.

Assim como sua contraparte odontogênica, o carcinoma de células claras da região de glândula salivar demonstra característico rearranjo de EWSR1, podendo ser visto ao FISH de break-apart (Figura 139), resultando no gene de fusão EWSR1-ATF1.




Figura 139: Presença de rearranjo de EWSR1 ao FISH pelo método de break-apart.

20.5.14.3 Aspectos clínicos e prognósticos

O carcinoma de células claras é neoplasia de baixo grau, com comportamento indolente. Ressecção cirúrgica com margens livres é a terapia de escolha.

Até 25% dos casos abrem com quadro de doença linfonodal; portanto, esvaziamento cervical pode ser recomendado como parte do tratamento inicial.

Recorrência local pode acontecer em até 17% dos casos. Focos de dediferenciação são raros.

20.5.15 Carcinoma de Ducto Salivar

20.5.15.1 Apresentação clínica da doença

O carcinoma de ducto salivar representa cerca de 10% das neoplasias malignas primárias da região de glândula salivar. Há uma incidência maior da sexta à oitava décadas de vida, sendo incomum em pacientes jovens. É muito mais frequente em sexo masculino que feminino.

Parótida é o sítio de acometimento mais frequente (relacionado ao ducto de Stensen), seguido de glândula submandibular.

Os sintomas e sinais incluem a presença de massa de crescimento rápido, com dor ou paralisia de nervo facial. Até 1/3 dos pacientes exibem metástase linfonodal como quadro inicial.

Como até 50% dos casos podem surgir como carcinoma ex-adenoma pleomórfico, a sintomatologia pode estar relacionada a quadros de recorrência de tumor benigno ao longo dos anos, com rápido crescimento após transformação maligna.

20.5.15.2 Etiologia e patogênese

A macroscopia exibe superfície de corte com neoplasia infiltrativa, pouco delimitada, ocasionalmente com áreas de necrose e hemorragia. A presença de adenoma pleomórfico adjacente pode ser notada em alguns casos (vide discussão em carcinoma ex-adenoma pleomórfico).

Os cortes histológicos exibem neoplasia maligna epitelióide infiltrativa (de parênquima de glândula salivar e tecido de partes moles) com características histológicas similares ao carcinoma apócrino da mama. O citoplasma é amplo e granular, e o núcleo exibe atipias caracterizadas por hiperchromasia e irregularidade de membrana, com frequentes figuras de mitose, incluindo formas atípicas. As células são distribuídas em blocos sólidos, ninhos e glândulas. Formação papilar e micropapilar também é descrita (Figura 140, 141 e 142).

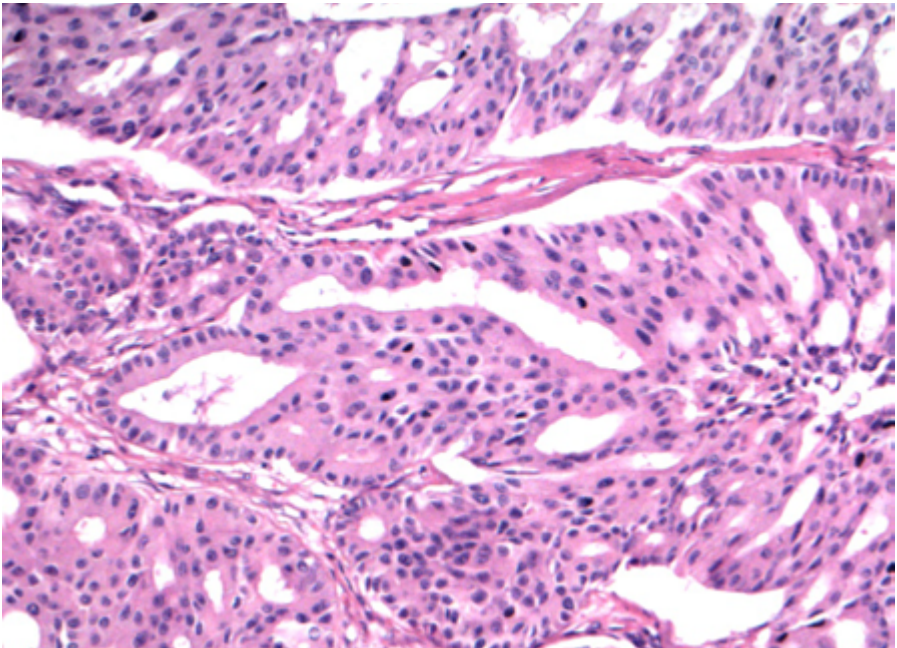


Figura 140: Ao menor aumento, a neoplasia exibe áreas cribriformes.

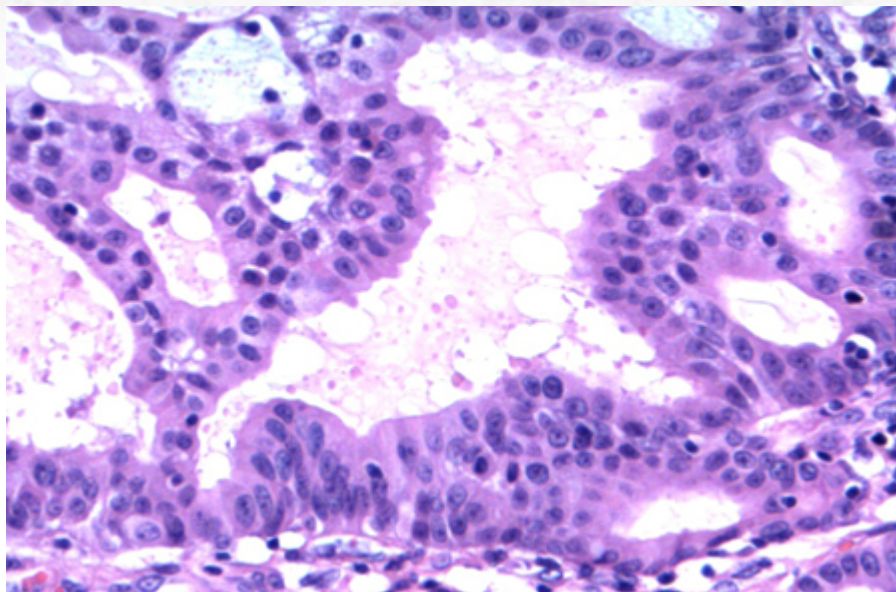


Figura 141: As células frequentemente têm aspecto apócrino.

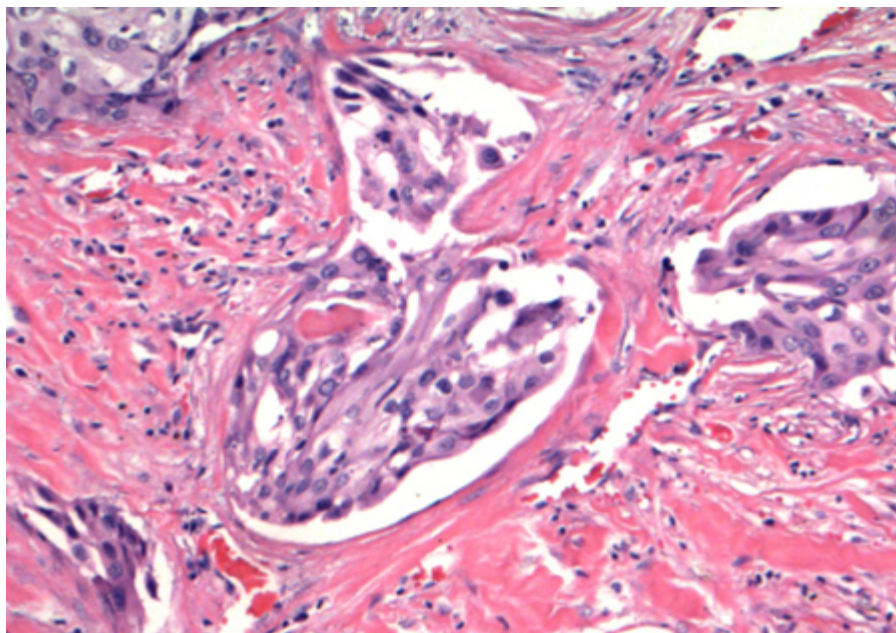


Figura 142: Presença de glândulas infiltrativas.

Infiltração perineural e comedonecrose são comuns (Figura 143). O estroma é fibrótico e desmoplásico.

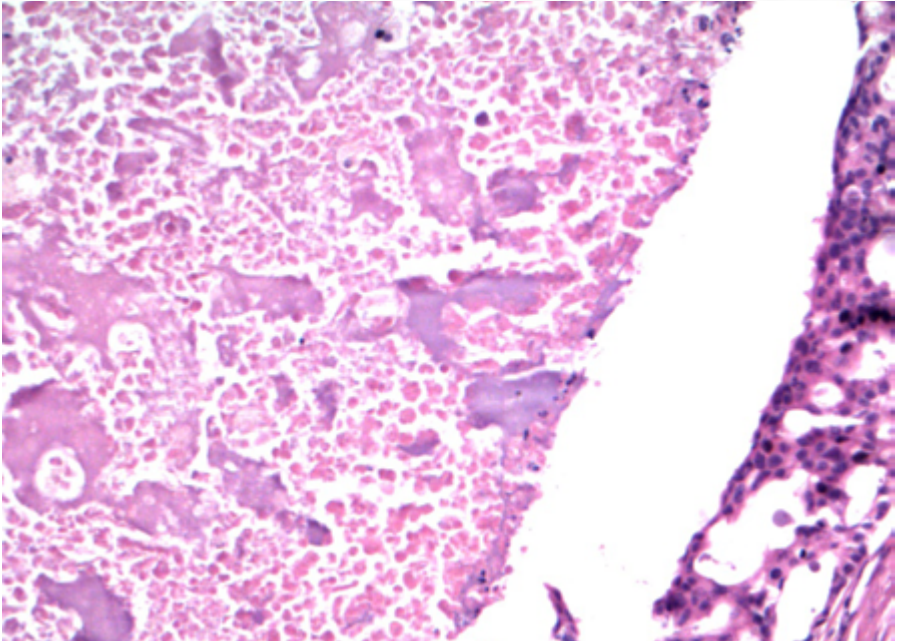


Figura 143: Presença de necrose central.

Frequentemente pode existir componente de adenoma pleomórfico concomitante. Em alguns casos, é possível notar a presença de transformação intracapsular do componente de carcinoma de ducto salivar, circundado por células mioepiteliais.

Algumas variantes descritas são a **rica em mucina**, a **rica em células do tipo osteoclasto** e a **sarcomatoide**; essa última é formada por neoplasia bifásica, do tipo carcinosarcoma, com raros casos de diferenciação de elementos heterólogos (ósseo e cartilaginoso).

O estudo imuno-histoquímico revela positividade difusa para citoceratina e GATA3 (Figura 144). Receptor de andrógeno exibe positividade forte e difusa (diferente de outros carcinoma de glândula salivar, que exibem, no máximo, positividade focal)(CAPT-145). Positividade focal para mamaglobina (Figura 146) e GCDFP15 também é frequente. Caracteristicamente, o tumor é negativo para receptores de estrogênio e progesterona. Proteína S-100 e marcadores de diferenciação mioepiteliais são negativos. Positividade para HER-2 é vista em até 30% dos casos.

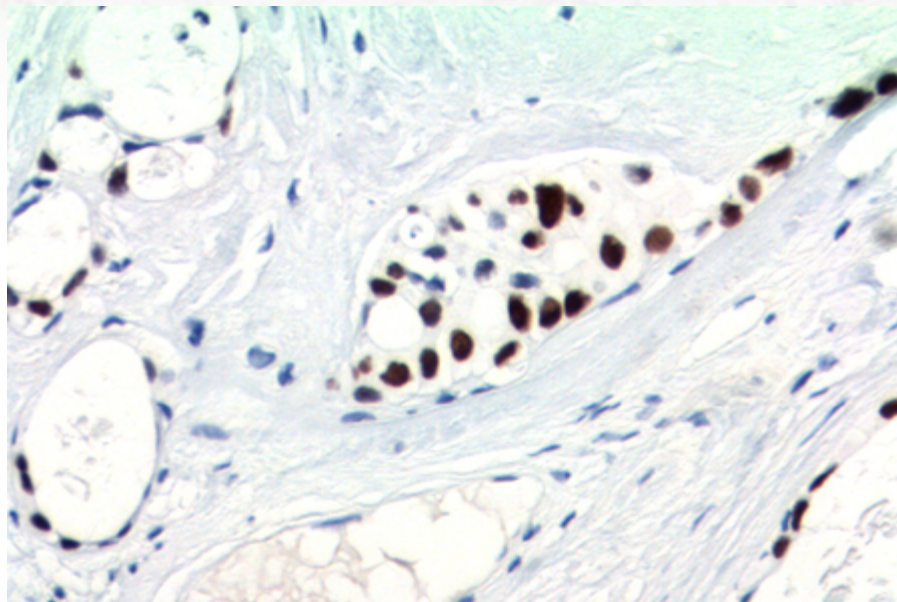


Figura 144: O estudo imuno-histoquímico é positivo para GATA-3.

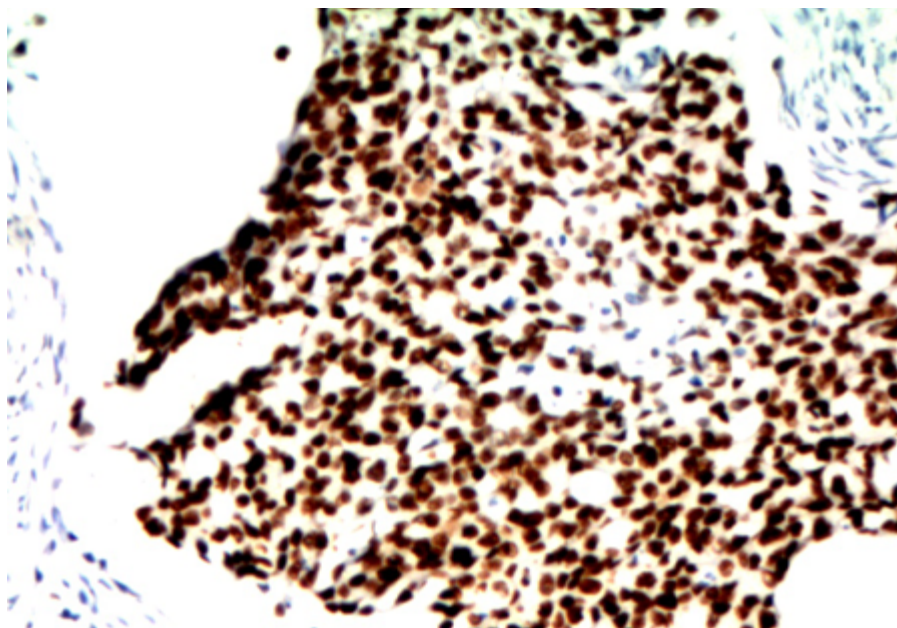


Figura 145: Receptor de andrógeno.

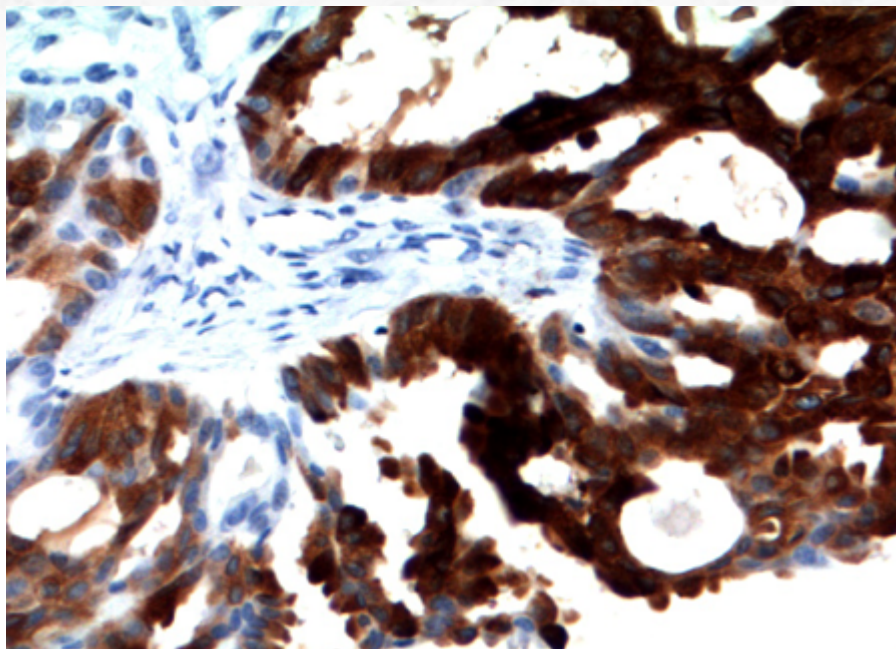


Figura 146: Mamaglobina.

A presença de amplificação de ERBB2 (HER-2) é evento comum nesses carcinomas, visto em até 1/3 dos casos.

Estudos recentes demonstram que uma classificação molecular baseada no status de positividade de receptor de andrógeno e amplificação de HER-2 identificam grupos prognósticos:

- Mutações de HRAS ocorrem em pacientes com positividade de receptor de andrógeno, com presença de mutações de PIK3CA simultânea.
- Pacientes com negatividade para receptor de andrógeno e ausência de amplificação de HER-2 têm pior prognóstico.

A presença de rearranjo de PLAG1 e HMGA2 é descrita em casos de componente de carcinoma de ducto salivar ex-adenoma pleomórfico.

20.5.15.3 Aspectos clínicos e prognósticos

O tratamento desses tumores é agressivo devido à própria natureza da neoplasia, e deve ser, de preferência, multimodal, incluindo retirada do tumor com margens e radioterapia, com esvaziamento cervical.

Recorrência da doença é comum.

Apesar de 1/3 dos pacientes exibir metástase linfonodal no quadro inicial, a maior parte desenvolve metástases regionais ao longo do tempo (até 2/3 dos casos).

A presença de metástases à distancia é frequente e pode estar presente em 50%-70% dos casos. Até 80% dos pacientes morrem dentro de um prazo de cinco anos.

Terapias-alvo, como tratamento antiandrógeno ou anti-HER-2 (incluindo trastuzumabe), têm sido testadas, com resultados promissores.

20.5.16 Carcinoma Intraductal

20.5.16.1 Apresentação clínica da doença

Trata-se de neoplasia de baixo grau rara da região de glândula salivar, sendo termo que previamente também inclui o assim chamado “cistadenocarcinoma”.

A sua incidência ainda é incerta, apesar da maior frequência em pacientes idosos. Há quase que exclusivamente acometimento de parótida. A sintomatologia é inespecífica, com aumento ou edema da região acometida.

20.5.16.2 Etiologia e patogênese

A lesão simula a sua contraparte *in situ* de mama: a lesão mais frequente mimetiza a hiperplasia ductal atípica e o carcinoma ductal *in situ* de baixo grau, com células com atipias discretas em espaços ductais dilatados, circundados por células mioepiteliais (Figura 147, 148 e 149), melhor identificadas à imuno-histoquímica para pesquisa de células mioepiteliais/basais (Figura 150 e 151). A células da lesão de baixo grau exibem núcleos monótonos e arredondados, com formações císticas e cribriformes, ocasionalmente com projeções papilares.

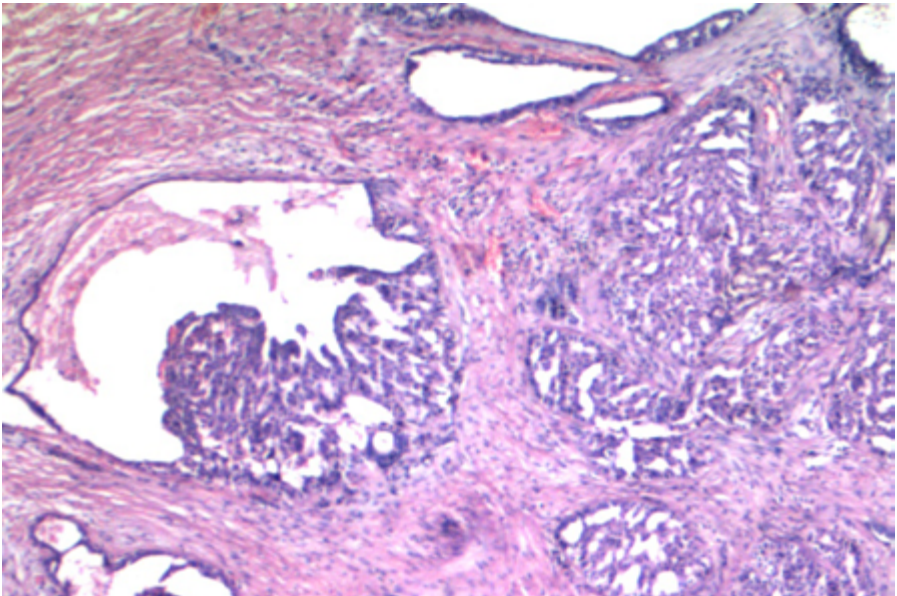


Figura 147: Carcinoma intraductal em meio a estroma fibroso (provavelmente decorrente de punção), com caráter pseudoinvasivo.

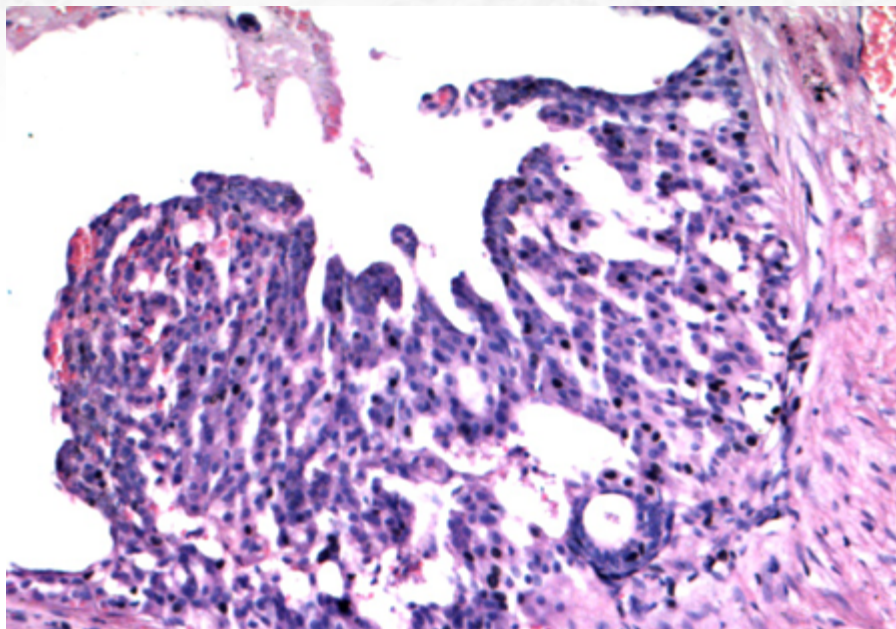


Figura 148: Presença de áreas de crescimento cribriforme e em "arco romano", semelhantes ao visto em mama.

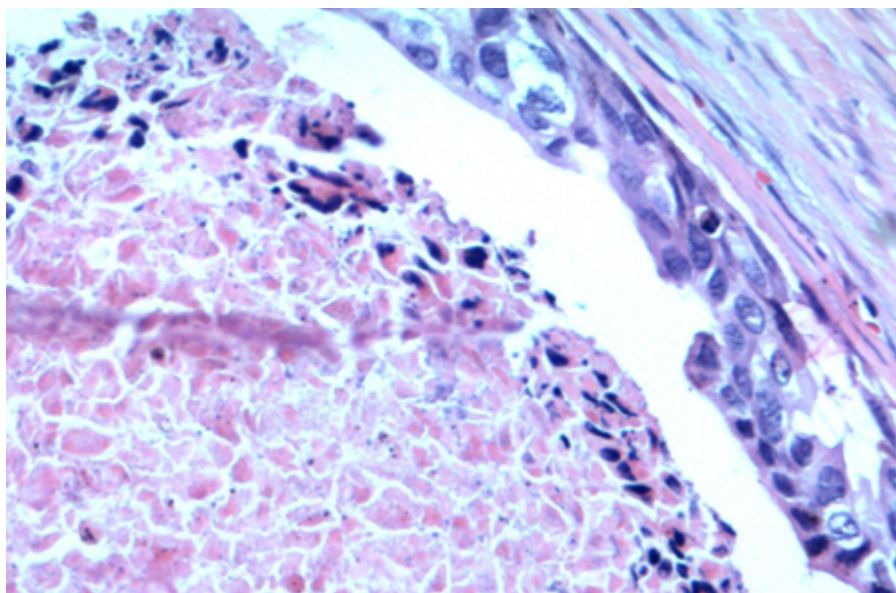


Figura 149: Componente de alto grau também pode ser visto.

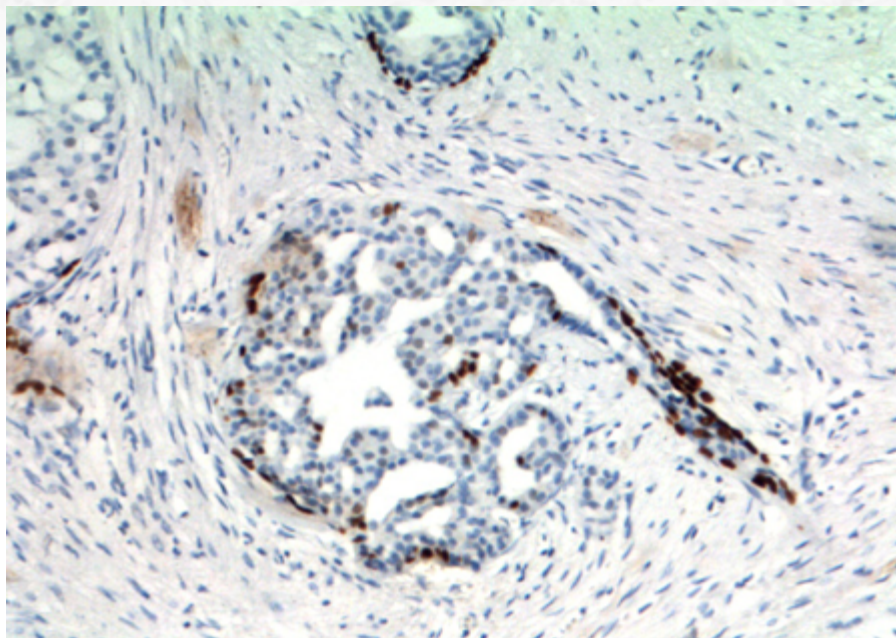


Figura 150: Estudo imuno-histoquímico com positividade para proteína p63, confirmando a presença a de componente mioepitelial.

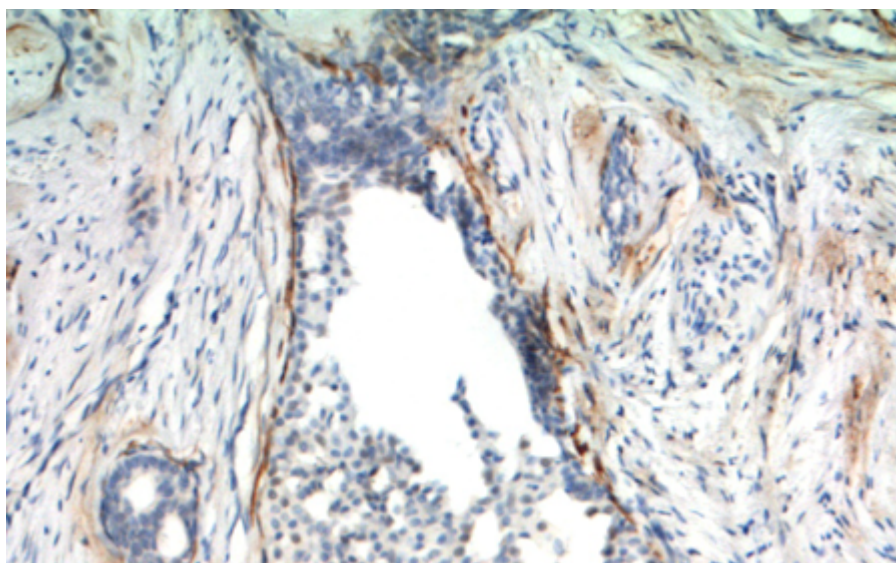


Figura 151: Positividade para calponina, confirmando tratar-se de componente in situ.

Recentemente, estudos moleculares identificaram dois subtipo fenotípicos mais frequentes:

- Formação do tipo ducto intercalado, com positividade para proteína S-100 e SOX10 em células luminais, com rearranjo NCOA4-RET (Figura 152).
- Formação do tipo apócrino, com gene de fusão TRIM27-RET. AS células exibem negatividade para proteína S-100 e positividade para receptor de andrógeno.

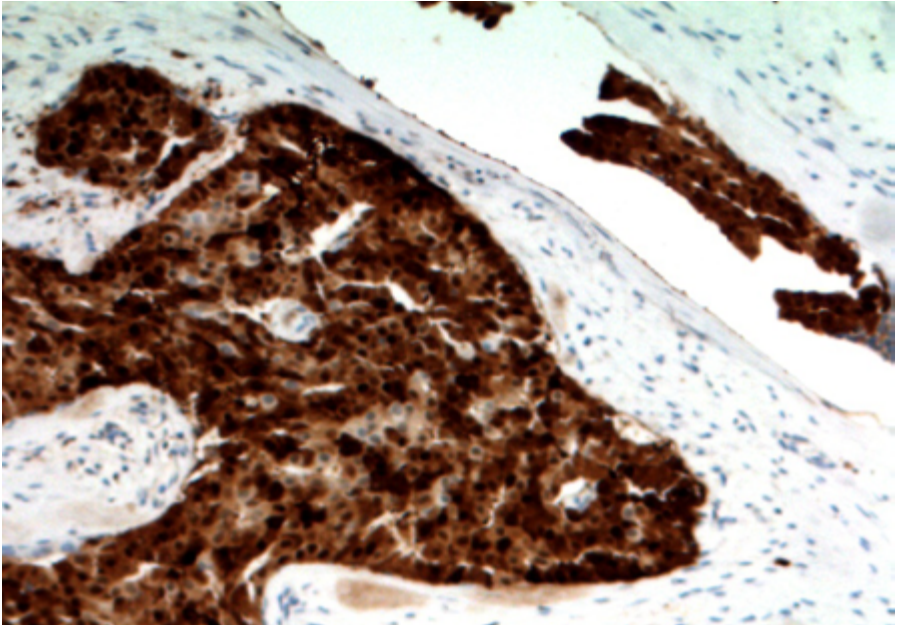


Figura 152: Positividade difusa para proteína S-100 (fenótipo do tipo ducto intercalado).

A presença desses rearranjos, contudo, é vista em metade dos casos.

Adicionalmente, a presença de áreas de microinvasão ou extensa invasão associada ao componente intraductal tem levantado a possibilidade de mudança da denominação desses casos, com exclusão do termo *in situ*. Como descrito, carcinomas com rearranjo de NCOA4-RET com áreas extensas de invasão ainda possuem capacidade de metástase linfonodal.

20.5.16.3 Aspectos clínicos e prognósticos

A presença de lesão intraductal tem excelente prognóstico, sem possibilidade de metástase à distância. A retirada da lesão é curativa.

Casos que exibem metástase podem significar comportamento de pior prognóstico, mas esse achado é ainda incerto. A presença de rearranjos do RET pode indicar a possibilidade terapia-alvo contra esse gene no futuro.

20.5.17 Adenocarcinoma de células basais.

20.5.17.1 Apresentação clínica da doença

O adenocarcinoma de células basais é tumor maligno raro e de baixo grau. Acomete lobo superficial da parótida na maioria dos casos (90%), com raros casos descritos em glândula submandibular e glândula salivares menores. É mais comum em adultos da sexta à oitava décadas de vida.

A sintomatologia é de uma massa de crescimento lento, que pode durar anos, com ou sem dor. Apesar da maior parte surgir *de novo*, uma minoria pode ser derivada de recorrência de adenoma de células basais, especialmente o tipo membranoso, relacionado à síndrome de Brooke-Spiegler, que pode cursar com múltiplos tumores de anexo da pele, incluindo cilindromas.

20.5.17.2 Etiologia e patogênese

A macroscopia revela lesão circunscrita, mas não encapsulada, ou infiltrava, com superfície de corte pardo-esbranquiçada. Áreas císticas podem ser visualizadas. Mais importante, é fundamental a representação de áreas da periferia do tumor para avaliação de invasão.

Em resumo, os achados microscópicos são similares ao adenoma de células basais, mas com áreas de infiltração de parênquima de glândula salivar ou tecido de partes moles (Figura 154). O padrão de crescimento pode ser sólido, trabecular ou tubular. Há dupla população celular: células que têm aspecto basaloide, com núcleos arredondados hiper-cromáticos e citoplasma escasso; e células luminais de citoplasma amplo e eosinofílico a anfófilico. As células, em geral, não exibem grandes atipias, aumento de figuras de mitose ou mitoses atípicas; necrose pode ser vista, mas não é comum. Diferenciação escamosa pode ocorrer em uma minoria dos casos.

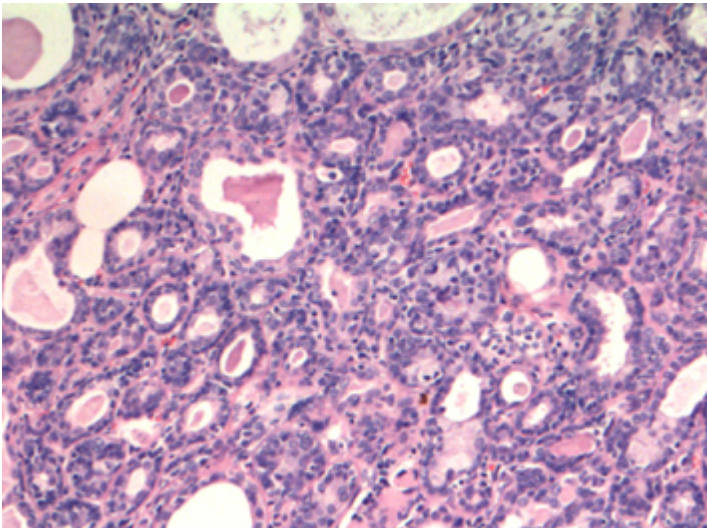


Figura 154: Adenocarcinoma de células basais com células exibindo dupla população.

O mais relevante, nesses casos, é a presença de áreas inequívocas de infiltração; invasão perineural e angiovascular é vista em uma proporção significativa dos casos.

O estudo imuno-histoquímico não é específico e revela a presença de dupla população celular (Figura 155 e 156).

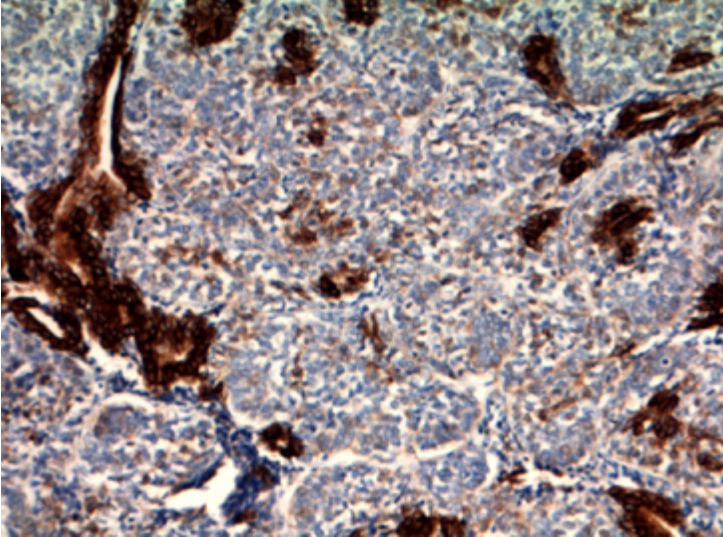


Figura 155: Estudo imuno-histoquímico com positividade para citoceratina em células luminais.

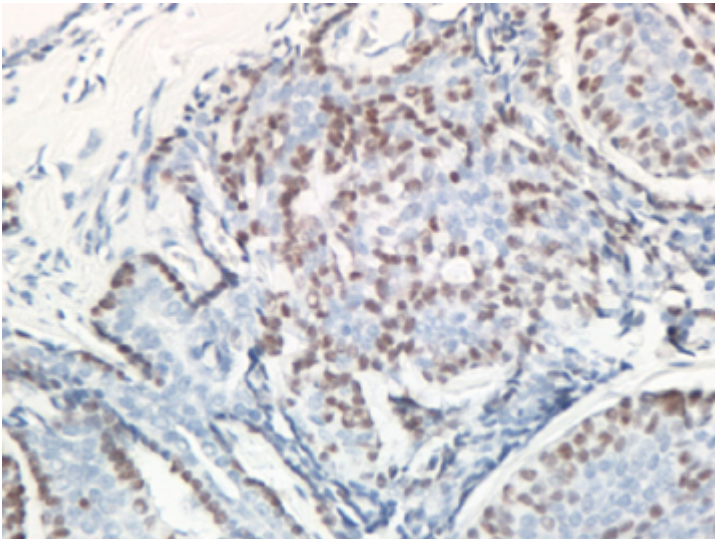


Figura 156: Células basais positivas para proteína p63.

A presença de mutações do CTNNB1, com acúmulo nuclear de beta-catenina, comum em adenoma de células basais, não é tão frequente nesses tumores, com estudos que demonstram resultados divergentes.

Mutações do PIK3CA podem ser detectadas.

A presença de alterações germline do gene CYLD pode estar presente em raros casos associados à síndrome de Brooke-Spiegler.

20.5.17.3 Aspectos clínicos e prognósticos

Trata-se de tumor indolente, e o tratamento cirúrgico, com ressecção do tumor com margens livres, é a modalidade terapêutica de escolha. Esvaziamento cervical é recomendado apenas em casos de doença clinicamente evidente, uma vez que metástases linfonodais e à distância são incomuns. Recorrência pode ser vista em até 1/3 dos casos de glândula salivar maior.

20.5.18 Adenocarcinoma, sem outra especificação

20.5.18.1 Apresentação clínica da doença

Cerca de 10%-15% dos casos de carcinoma primários de glândula salivar não exibem grau de diferenciação morfológica além da formação glandular. Contudo, devido a avanços recentes na classificação imuno-histoquímica e molecular desses tumores, esse número vem caindo cada vez mais. A faixa etária de acometimento mais comum é na sexta década de vida, apesar da epidemiologia ser comprometida devido à dificuldade da classificação exata desses tumores.

O adenocarcinoma, sem outras especificações, acomete palato em mais de 50% dos casos, com incidência também em glândula salivar menor de palato duro, mucosa bucal e lábios.

Apresentam como sintomatologia a presença de massa fixa e solitária, geralmente indolor. Cerca de 20% dos casos exibem dor ou fraqueza facial.

20.5.18.2 Etiologia e patogênese

Os achados são de uma adenocarcinoma convencional, com formação glandular ou tubular. Mais importante, é um diagnóstico de exclusão. A presença de formação glandular pode determinar a graduação em tumores bem diferenciados, moderadamente diferenciados e pouco diferenciados, os quais exibem formação tubular inconspícua, pleomorfismo e aumento do número de mitoses. Variantes descritas são a intestinal, com expressão de marcadores como CDX2 e SATB2, e mucinosa.

20.5.18.3 Aspectos clínicos e prognósticos

O esvaziamento e a graduação são fatores prognósticos nesses tumores: neoplasias de baixo grau apresentam sobrevida livre de doença maior e menor índice de metástases à distância. Carcinomas de alto grau exibem sobrevida de 3% em 15 anos; adenocarcinomas do tipo intestinal também exibem comportamento mais agressivo.

O tratamento de escolha é exérese do tumor com margens. A opção pela terapia adjuvante pode ser feita em tumores de alto grau.

20.5.19 Carcinoma Linfoepitelial

20.5.19.1 Apresentação clínica da doença

O carcinoma linfoepitelial é neoplasia maligna rara em glândula salivar que simula sua contraparte em nasofaringe, correspondendo a menos de 1% dos carcinomas dessa região. Apresenta forma endêmica, relacionada ao EBV, em regiões específicas do globo, com maior incidência em povos inuítes, Japão, sudeste da Ásia e norte da África.

Acomete, em média, a quinta década de vida, sendo mais comum, em sociedade esquimó, entre mulheres.

A principal glândula acometida é a parótida (80% dos casos), seguida da glândula submandibular. Sintomatologia típica é de massa na região, com ou sem dor. Casos avançados podem apresentar ulceração da pele.

A neoplasia pode ocorrer *de novo* ou no contexto de uma sialadenite linfoepitelial.

Os pacientes podem exibir aumento sorológico de títulos de antígeno IgA de capsídeo viral ou anti-EBV nuclear IgG em pacientes de região endêmica.

20.5.19.2 Etiologia e patogênese

O estudo histológico revela neoplasia com características similares à sua contraparte da nasofaringe (vide descrição no capítulo correspondente) (Figura 157, 158 e 159).

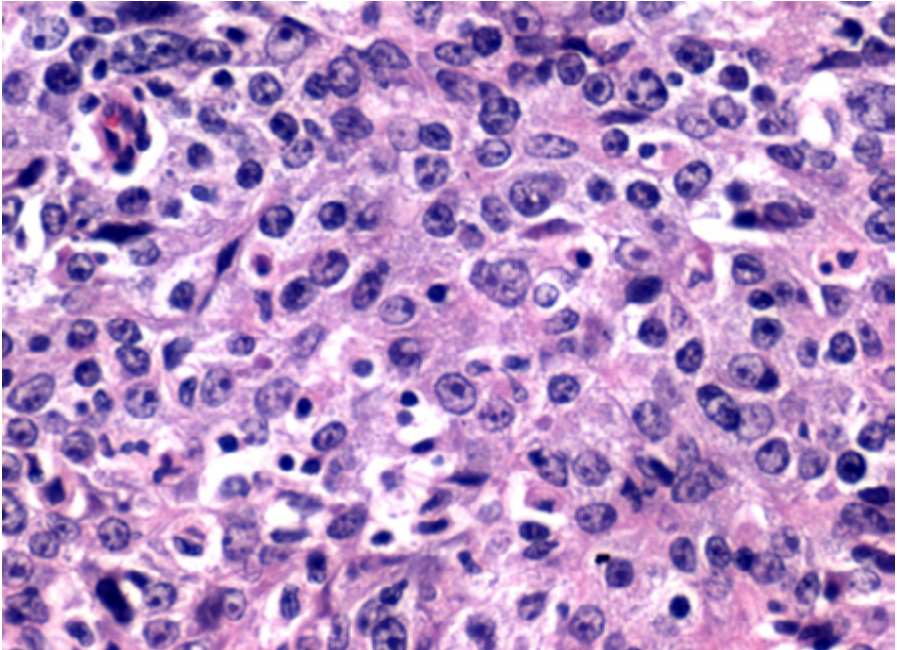


Figura 157: Carcinoma linfoepitelial com características similares aos da contraparte em nasofaringe.

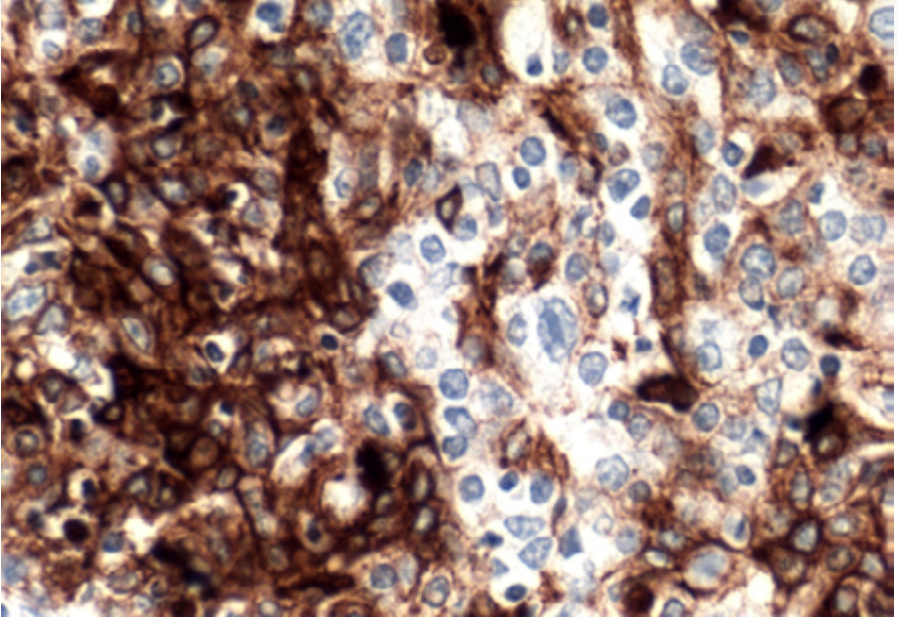


Figura 158: Estudo imuno-histoquímico com positividade para citoceratina 5/6.

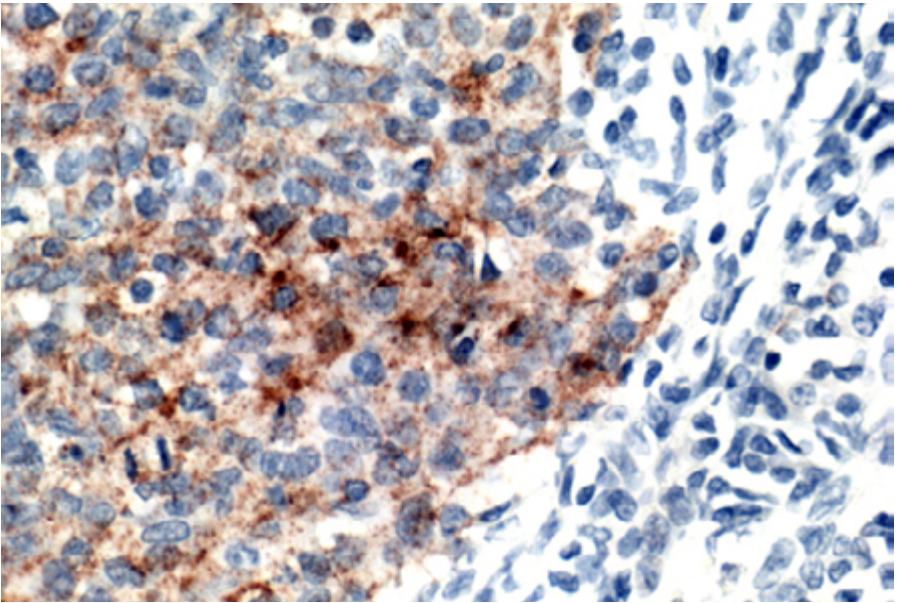


Figura 159: Positividade para EBV-LMP1.

A positividade para pesquisa de EBV pelo método de hibridização *in situ* é positiva em praticamente 100% dos casos de região endêmica; em locais não endêmicos, a proporção é menos significativa, mas ainda pode ser vista.

20.5.19.3 Aspectos clínicos e prognósticos

Tempo de sobrevivência de cinco anos após diagnóstico ocorre em cerca de 70%-80% dos casos, dependente de estadiamento clínico.

Terapia multimodalidade, com cirurgia, esvaziamento cervical e radioterapia é o tratamento de escolha.

Apresenta grande frequência de acometimento nodal cervical, em cerca de 40% dos casos.

20.5.20 Carcinoma Oncocítico

20.5.20.1 Apresentação clínica da doença

O carcinoma oncocítico é um tumor raro, correspondendo a menos de 1% das neoplasias malignas da região. Acomete a região de parótida em 80% dos casos, raramente incidindo sobre glândula salivar menor.

A idade de maior incidência varia entre a quinta e oitava décadas de vida.

O paciente cursa com massa cervical com ou sem paralisia de nervo/dor. Quadro de linfadenopatia cervical é relativamente comum. Pode ocorrer *de novo* ou em componente com transformação maligna de oncocitoma: nesse caso, geralmente há massa de crescimento indolente ou tumor recorrente com crescimento rápido recente.

20.5.20.2 Etiologia e patogênese

A macroscopia revela tumor não encapsulado ou multinodular, firme. Pode haver focos de necrose.

O estudo microscópico demonstra agrupamentos de células poliédricas de citoplasma amplo e granular (devido ao acúmulo de mitocôndria), com núcleo redondo central, de nucléolo proeminente, organizadas em trabéculas e ninhos, exibindo ocasional formação glandular. A presença de pleomorfismo é variável de caso a caso. Há aumento do número de mitoses, com presença de mitoses atípicas e, ocasionalmente, necrose.

Infiltração está presente e pode incluir invasão angiolinfática, perineural ou de parênquima de glândula salivar ou de partes moles.

O principal diagnóstico diferencial é com carcinoma mucoepidermoide, variante oncocítica: nesses casos, a procura diligente de células mucossecretoras é fundamental na definição entre as duas entidades.

O estudo imuno-histoquímico revela positividade para citoceratinas, incluindo CK7, CK8 e CK19. Proteína S-100, proteína p63 e marcadores musculares lisos são negativos.

20.5.20.3 Aspectos clínicos e prognósticos

Trata-se de tumor maligno de prognóstico reservado. Retirada cirúrgica é a terapia de escolha. Esvaziamento cervical é comum devido à presença frequente de acometimento linfonodal (80% dos casos). Metástases à distância podem ocorrer para pulmão, fígado, mediastino, rim e tireoide.

20.5.21 Adenocarcinoma Sebáceo

20.5.21.1 Apresentação clínica da doença

Trata-se de neoplasia maligna rara com acometimento bimodal em terceira e sétima décadas de vida. A parótida é acometida em mais de 90% dos casos; contudo, envolvimento de glândula submandibular e glândulas salivares menores também é relatada.

A apresentação, em geral, é de massa de crescimento lento, com ou sem paralisia de nervo facial, ocasionalmente dolorosa, eventualmente com fixação na pele.

Diferentemente das neoplasia sebáceas de pele, não exhibe relação com síndrome de Muir-Torre.

20.5.21.2 tiologia e patogênese

A macroscopia exhibe tumor circunscrito ou parcialmente encapsulado, com bordas expansivas ou infiltrativas.

À microscopia, a presença de invasão de estruturas adjacentes é o elemento diagnóstico mais importante, mesmo em casos de neoplasia parcialmente circunscrita. O padrão de crescimento geralmente é sólido, em camadas ou ninhos; mais raramente, padrão cístico é relatado. As células exibem um padrão basaloide ou escamoide; áreas de diferenciação sebácea são variáveis e podem ser subestimadas em análise pouco diligente.

As células frequentemente exibem grau de atipia incompatível com adenoma, com maior número de mitoses, incluindo formas atípicas, pleomorfismo e necrose. Invasão perineural é vista em até 20% dos casos. Infiltração angiolinfática é incomum.

O estudo imuno-histoquímico revela positividade para EMA e receptor de andrógeno.

20.5.21.3 Aspectos clínicos e prognósticos

A sobrevida em cinco anos é de 62%, considerado como neoplasia de grau intermediário, mas mais agressiva que sua contraparte em órbita. O tratamento preferencial é a retirada da lesão com margens; tratamento adjuvante é discutível. Recorrência pode ocorrer em 1/3 dos casos, mas metástase (nodal e à distancia) é incomum.

20.5.22 Linfoma da zona marginal extranodal associado à mucosa (MALT)

20.5.22.1 Apresentação clínica da doença

O MALT é uma neoplasia indolente linfoproliferativa com crescimento preferencial, em região de cabeça e pescoço, em anexos oculares, seguido de glândulas salivares maiores e menores. Com relação a essa última localização, parótida é acometida em cerca de 75% dos casos, seguida de glândula submandibular. A região de cabeça e pescoço é o segundo

local mais comum, depois do trato gastrointestinal, para esse tumor.

Há predileção marcante por mulheres (3:1), com maior incidência na sexta década de vida.

Trata-se de neoplasia que apresenta-se com maior risco em pacientes com histórico de doença autoimune, particularmente síndrome de Sjögren (mas também em pacientes com artrite reumatoide, lúpus eritematoso e hipotireoidismo); contudo, menos de 10% dos pacientes com histórico de sialadenite autoimune são acometidos pelo tumor. Infecções pelo vírus da hepatite C também podem representar um fator de risco, mas essa relação ainda é incerta.

O quadro clínico é massa de crescimento indolente, com ou sem paralisia de nervo, frequentemente bilateral. Síndrome seca e xerostomia podem também ser sintomas extraglandulares relatados.

1/3 dos casos exhibe acometimento nodal concomitante; 25% dos pacientes também podem exibir aumento monoclonal de IgG ou IgM sérico.

20.5.22.2 Etiologia e patogênese

O estudo microscópico revela infiltração difusa por células linfoides pequenas, de núcleos arredondados, em padrão nodular ou difuso de crescimento, com apagamento total ou parcial da estrutura lobular de glândula salivar. O achado histológico mais evidente e específico é, ao menor aumento, a presença de áreas em "halo", claras, periféricas aos ductos e aos focos de lesão linfoepitelial, constituídas por células de padrão monocitoide, que representam a destruição da estrutura normal acinar ou lobular da glândula (Figura 160 e 161). Esse achado é o mais fidedigno na distinção entre o linfoma e a sialadenite linfoepitelial, ou LESA (vide descrição dessa entidade no tópico acima).

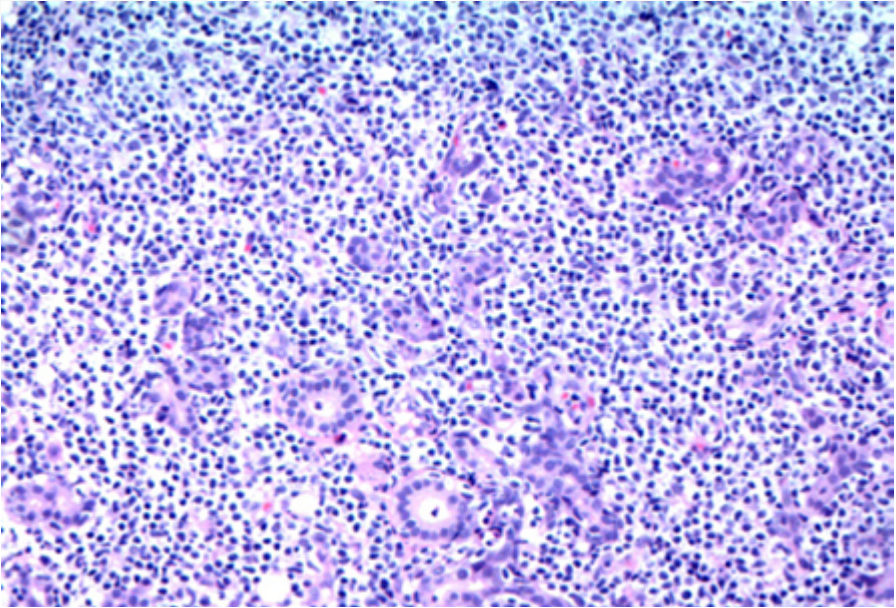


Figura 160: Presença de "colarete" de células monocitoides.

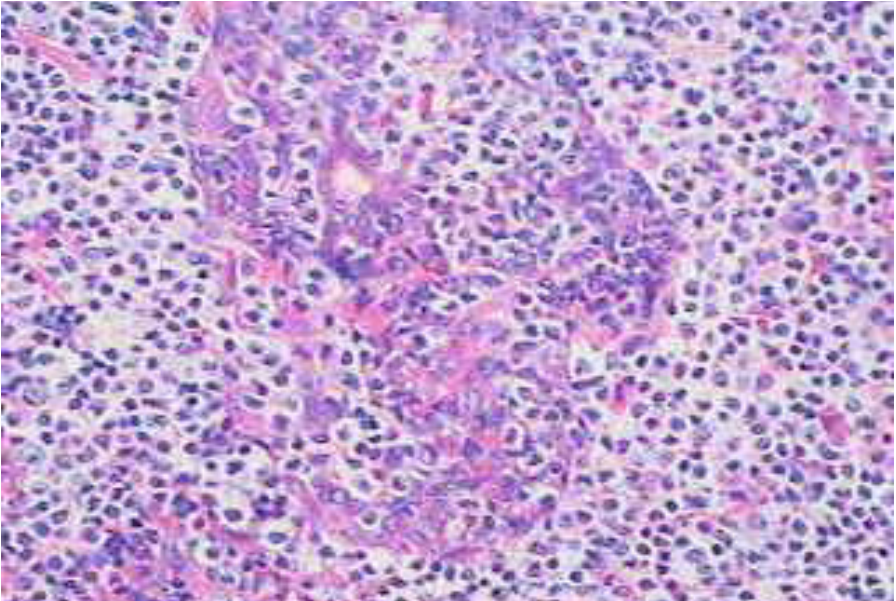


Figura 161: Células monocitoides, com destruição de áreas glandulares.

A presença de folículos linfoides hiperplásicos colonizados pelas células linfoides malignas confere um aspecto nodular ao tumor.

A população é formada, em sua maior parte, por células centrocitoide-símiles ou monocitoides, mas 10% podem ter formação centroblastica ou imunoblástica; diferenciação plasmocítica pode ser vista.

A presença de áreas de dilatação ducal pode conferir um aspecto microcístico à macroscopia.

Transformação da células neoplásicas em linfoma difuso de grandes células B pode ocorrer e é caracterizada por crescimento de neoplasia sólida de células grande, com mitose e necrose frequentes, e padrão difuso de infiltração em parênquima de glândula e tecido de partes moles.

O estudo imuno-histoquímica recapitula o imunofenótipo das células B da zona marginal, com positividade para CD20 (Figura 162), PAX5 CD79a e CD19; há negatividade para os marcadores centrofoliculares CD10, bcl-6 e HGAL; bcl-2 é positivo; há negatividade para CD23, contudo esse marcador pode ajudar na avaliação de centros foliculares colonizados através da análise de células linfoides atípicas “permeando” células dendríticas.

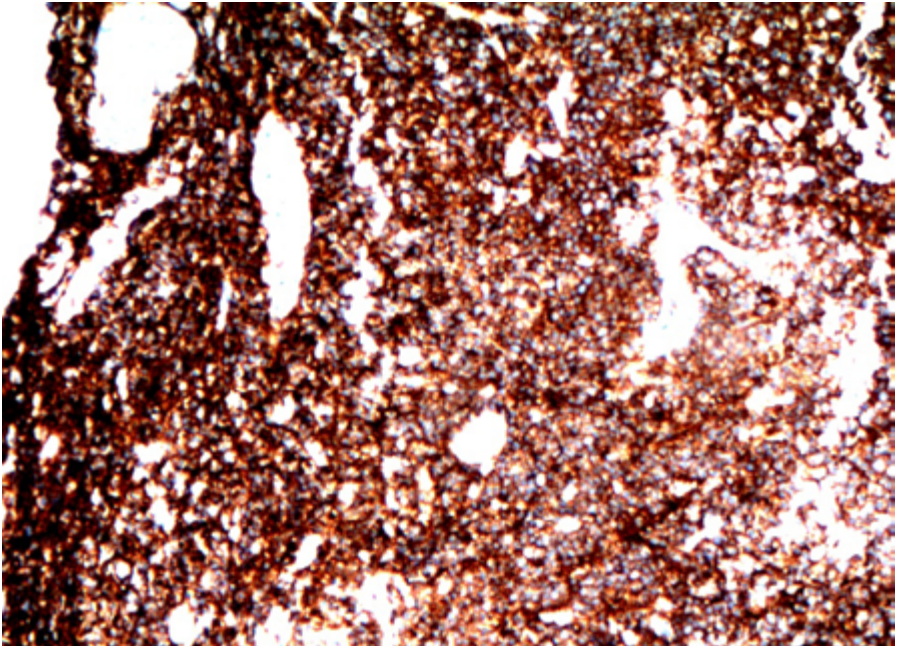


Figura 162: Positividade para CD20.

Coexpressão anômala de CD43 pode ser vista em cerca de 50% dos casos (cuidado deve ser tomado na análise, uma vez que também é marcador de células TCD3+ não tumorais).

A positividade para citoceratina no epitélio ductal ajuda na identificação das “ilhas mioepiteliais” (Figura 133). Em casos de diferenciação plasmocitoide, menor positividade para os marcadores B usuais, com positividade para CD138 e padrão monoclonal de positividade para cadeia de imunoglobulina leve kappa ou lambda podem ser vistos.

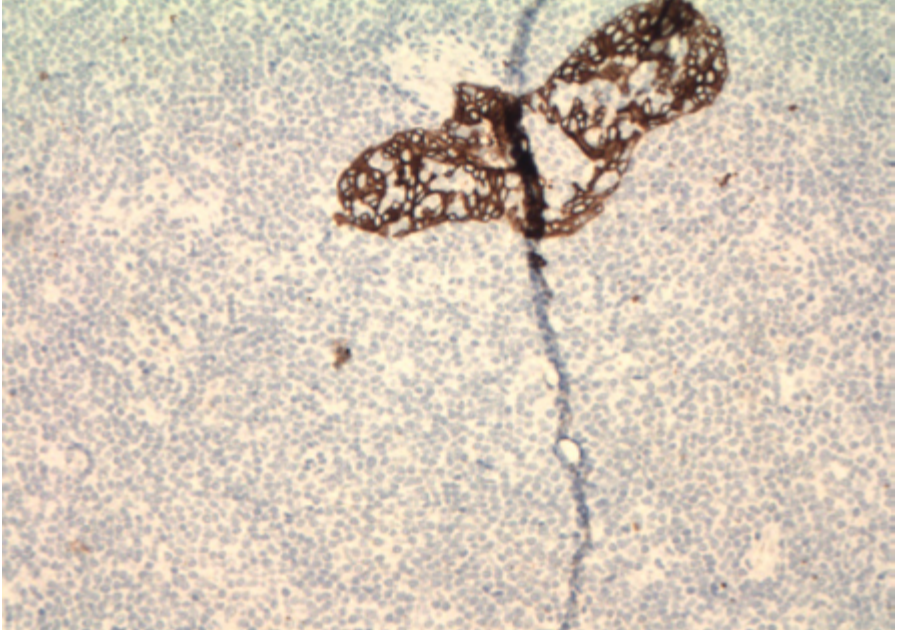


Figura 163: Presença de áreas de lesão linfoepitelial e destruição da arquitetura lobular do parênquima.

Com relação aos estudos genéticos, a presença de translocação $t(11;18)$, com envolvimento dos genes IGH e MALT1 é vista em menos de 20% dos casos. Outros rearranjos menos característicos são o $t(11;18)$, com envolvimento do AP1-MALT1; $t(3;14)$, com envolvimento de FOXP1-IGH; e $t(1;14)$, com envolvimento de BCL10-IGH. Casos com translocação negativa podem ter hipermetilação promotor do gene TNFAIP3.

Importante, a presença de clonalidade também é relatada em casos de LESA.

20.5.22.3 Aspectos clínicos e prognósticos

O MALT é tumor de comportamento indolente, com sobrevida média relatada em cinco anos próxima de 90%. O estadiamento, na maior parte das vezes, acontece em estágio precoce. Contudo, recorrência é comum, e pode acontecer em linfonodos cervicais.

Retirada da glândula salivar isoladamente é o tratamento de escolha em muitos casos.

Transformação para linfoma difuso de grandes células pode ocorrer em uma menor percentagem dos casos e corresponde a pior prognóstico.

20.5.23 Carcinossarcoma

20.5.23.1 Apresentação clínica da doença

Trata-se de tumor raro que acomete adultos da sexta à sétima décadas de vida. A maioria dos casos acomete glândula salivar maior, com 2/3 dos casos localizados em parótida. Alguns grupos étnicos, como os esquimós, apresentam maior incidência da neoplasia.

Os pacientes relatam massa de crescimento rápido, com ou sem dor/paralisia de nervo facial. Contudo, casos que surgem como carcinoma ex-adenoma pleomórfico exibem um quadro mais arrastado, com recorrências do tumor benigno.

20.5.23.2 Etiologia e patogênese

O estudo microscópico revela tumor bifásico, com componente epitelial, geralmente formado por carcinoma indiferenciado de alto grau, e componente sarcomatoso, mais comumente condrossarcoma, mas podendo ter também ser composto por áreas osteossarcomatosas, rhabdomyosarcomatosas e fibrossarcomatosas, entre outras.

Alguns casos de carcinoma ex-adenoma pleomórfico podem exibir componente de adenoma pleomórfico residual.

O estudo imuno-histoquímico das áreas sarcomatosas reflete a diferenciação desse componente.

Importante, o termo “carcinossarcoma” não deve ser confundido com a diferenciação sarcomatoide que pode ocorrer em casos de carcinomas bem definidos de glândula salivar (ex: carcinoma de ducto salivar).

20.5.23.3 Aspectos clínicos e prognósticos

Trata-se de neoplasia com prognóstico reservado. Cirurgia radical com radioterapia ajuda no controle local da lesão.

Recorrência da lesão com metástases à distância (pulmão, osso, cérebro) ocorre na maior parte dos pacientes. A expectativa média de vida é menor que 2,5 anos.

20.6 Considerações de macroscopia e estadiamento

As considerações a seguir são mais relevantes para as neoplasias malignas de glândulas salivares maiores; as menores são estadiadas de acordo com o TNM do local de origem em cavidade oral.

Considerar e relatar em laudo:

- Procedimento: excisão, parotidectomia (superficial ou profunda), ressecção de glândula submandibular ou sublingual, com ou dissecação cervical.
- Lateralidade: direito, esquerdo, bilateral.
- Focalidade: unifocal, multifocal.

- Tamanho do tumor em centímetros e peso da peça.
- Descrição macroscópica: vide descrições em itens acima relatados.

A peça cirúrgica deve ser descrita e orientada de acordo com o contato acordado com o cirurgião. Pintar a peça cirúrgica e estabelecer relação com margens. De uma forma geral, a não ser por prévia identificação do cirurgião, não é possível distinguir lobo superficial do profundo na parótida.

A parotidectomia superficial usualmente lembra um triângulo isósceles; o lado “liso” representa a parte superficial, e a superfície mais curta, o aspecto superior. Após a mensuração do tamanho da peça, proceder aos cortes seriados (intervalo de 2-3 mm) e estabelecer o tamanho do tumor e sua distância às margens cirúrgicas. De uma forma geral, recomenda-se a inclusão inteira do tumor. Importante ainda é recortar a interface da cápsula tumoral (se for o caso) e sua relação com o parênquima.

Em casos de ressecção de nervo facial, recomenda-se representá-lo em material à parte. Em geral, glândula salivar maior pode vir acompanhada de linfonodos peri ou intraparenquimatosos; nesses casos é recomendada a inclusão total do material linfonodal.

20.7 Estadiamento de acordo com manual da American Joint Committee On Cancer (Ajcc; 8ª Edição).

20.7.1 Tumor primário.

- pTX: Tumor primário não pode ser avaliado.
- pT0: Ausência de tumor primário.
- pTis: Carcinoma in situ.
- pT1: Tumor de 2 cm ou menor na maior dimensão, sem extensão extraparenquimatosa*.
- pT2: Tumor maior que 2 cm, mas não maior que 4 cm na maior dimensão, sem extensão extraparenquimatosa*.
- pT3: Tumor maior que 4 cm e/ou tumor com extensão extraparenquimatosa*.
- pT4a: Doença moderadamente avançada. Tumor invade pele, mandíbula, canal auditivo e/ou nervo facial.
- pT4b: Doença muito avançada. Tumor invade base do crânio e/ou placa petrígoide e/ou envolve artéria carótida.

Extensão extraparenquimatosa é a evidência de invasão clínica ou macroscópica de tecido de partes moles. A invasão microscópica, por si, não tem valor na classificação.

20.7.2 Linfonodos regionais.

- pNX: Linfonodos regionais não podem ser avaliados.
- pN0: Ausência de metástase em linfonodos.

- **pN1:** Metástase em único linfonodo ipsilateral, 3 cm ou menor na maior dimensão, ENE (-).
- **pN2:** Metástase em único linfonodo ipsilateral maior que 3 cm, mas não maior que 6 cm na maior dimensão e ENE (-); ou metástase em múltiplos linfonodos ipsilaterais, nenhum maior que 6 cm na maior dimensão e ENE (-); ou metástase em linfonodos bilaterais ou contralaterais, nenhum maior que 6 cm na maior dimensão e ENE (-).
 - **pN2a:** Metástase em único linfonodo ipsilateral maior que 3 cm, mas não maior que 6 cm na maior dimensão e ENE (-).
 - **pN2b:** Metástase em múltiplos linfonodos ipsilaterais, nenhum maior que 6 cm na maior dimensão e ENE (-).
 - **pN2c:** Metástase em linfonodos bilaterais ou contralaterais, nenhum maior que 6 cm na maior dimensão e ENE (-).
- **pN3:** Metástase em linfonodo maior que 6 cm na maior dimensão e ENE (-); ou metástase em único linfonodo ipsilateral, contralateral ou bilateral, qualquer um com ENE (+); ou único linfonodo ipsilateral > 3 cm e ENE (+); ou único linfonodo contralateral de qualquer tamanho e ENE (+).
 - **pN3a:** Metástase em linfonodo maior que 6 cm na maior dimensão e ENE (-).
 - **pN3b:** Metástase em único linfonodo ipsilateral, contralateral ou bilateral, qualquer um com ENE (+); ou único linfonodo ipsilateral > 3 cm e ENE (+); ou único linfonodo contralateral de qualquer tamanho e ENE (+).

= ENE: extensão extracapsular nodal. A presença de ENE inclui presença de extensão tumoral do depósito metastático intralinfonodal através da cápsula do linfonodo em direção ao tecido conjuntivo, com ou sem reação estromal. Idealmente, apesar de ainda não afetar o estadiamento, recomenda-se mensurar a extensão do foco metastático, com estratificação proposta como ENEma (>2mm) e ENEmi (<2mm).

= Linfonodos de linha média não são considerados ipsilaterais.

= Medida do maior foco metastático em linfonodo é baseado no tamanho do maior depósito metastático, que pode incluir áreas de coalescência nodal.

20.7.3 Metástases à distância

- pM1: metástase à distância. Especificar o foco.

Referências Bibliográficas

1. AK El-Naggar, JKC Chan, JR Grandis, T Takata, PJ Slootweg (Eds): World Health Organization Classification of Head and Neck Tumours (4th ed). IARC Press: Lyon 2017.
2. Bruce M. Wenig, MD. Atlas of Head and Neck Pathology. Saunders; 3rd edition, 2015.
3. Sook-Bin Woo, DMD, MMSc. Oral Pathology, A Comprehensive Atlas and Text. Elsevier; 2nd edition, 2017.
4. Thompson LDR, Wenig BM. Diagnostic Pathology: Head & Neck Edition. Philadelphia: Elsevier; 2016.
5. Douglas R. Gnepp. Diagnostic Surgical Pathology of the Head and Neck. Saunders; 2nd edition, 2009.
6. Amin MB, Edge SB, Greene FL, et al. AJCC Cancer Staging Manual. 8th ed. New York, NY. Springer, 2017.
7. Mills, SE. Histology for Pathologists. Lippincott Williams & Wilkins, a Wolters Kluwer Business; 3rd edition, 2007.
8. Todorovic E, Dickson BC, Weinreb I. Salivary Gland Cancer in the Era of Routine Next-Generation Sequencing. *Head Neck Pathol.* 2020 Jun;14(2):311-320. doi: 10.1007/s12105-020-01140-4. Epub 2020 Mar 2. PMID: 32124419; PMCID: PMC7235144.
9. Meer S, Dulabh S. Cystic lymphoid hyperplasia: an orofacial lesion strongly associated with HIV and AIDS. *Histopathology.* 2013 Jun;62(7):1067-74. doi: 10.1111/his.12094. Epub 2013 Apr 24. PMID: 23614399.
10. Moonim MT, Alarcon L, Freeman J, Mahadeva U, van der Walt JD, Lucas SB. Identifying HIV infection in diagnostic histopathology tissue samples--the role of HIV-1 p24 immunohistochemistry in identifying clinically unsuspected HIV infection: a 3-year analysis. *Histopathology.* 2010 Mar;56(4):530-41. doi: 10.1111/j.1365-2559.2010.03513.x. PMID: 20459560.
11. Fisher BA, Brown RM, Bowman SJ, Barone F. A review of salivary gland histopathology in primary Sjögren's syndrome with a focus on its potential as a clinical trials biomarker. *Ann Rheum Dis.* 2015 Sep;74(9):1645-50. doi: 10.1136/annrheumdis-2015-207499. Epub 2015 Jun 1. PMID: 26034044.
12. Shiboski CH, Shiboski SC, Seror R, Criswell LA, Labetoulle M, Lietman TM, Rasmussen A, Scofield H, Vitali C, Bowman SJ, Mariette X; International Sjögren's Syndrome Criteria Working Group. 2016 American College of Rheumatology/European League Against Rheumatism Classification Criteria for Primary Sjögren's Syndrome: A Consensus and Data-Driven Methodology Involving Three International Patient Cohorts. *Arthritis Rheumatol.* 2017 Jan;69(1):35-45. doi: 10.1002/art.39859. Epub 2016 Oct 26. PMID: 27785888; PMCID: PMC5650478.

13. Deshpande V, Zen Y, Chan JK, Yi EE, Sato Y, Yoshino T, Klöppel G, Heathcote JG, Khosroshahi A, Ferry JA, Aalberse RC, Bloch DB, Brugge WR, Bateman AC, Carruthers MN, Chari ST, Cheuk W, Cornell LD, Fernandez-Del Castillo C, Forcione DG, Hamilos DL, Kamisawa T, Kasashima S, Kawa S, Kawano M, Lauwers GY, Masaki Y, Nakanuma Y, Notohara K, Okazaki K, Ryu JK, Saeki T, Sahani DV, Smyrk TC, Stone JR, Takahira M, Webster GJ, Yamamoto M, Zamboni G, Umehara H, Stone JH. Consensus statement on the pathology of IgG4-related disease. *Mod Pathol.* 2012 Sep;25(9):1181-92. doi: 10.1038/modpathol.2012.72. Epub 2012 May 18. PMID: 22596100.
14. Weindorf SC, Frederiksen JK. IgG4-Related Disease: A Reminder for Practicing Pathologists. *Arch Pathol Lab Med.* 2017 Nov;141(11):1476-1483. doi: 10.5858/arpa.2017-0257-RA. PMID: 29072949.
15. Thompson LDR, Lewis JS Jr, Skálová A, Bishop JA. Don't stop the champions of research now: a brief history of head and neck pathology developments. *Hum Pathol.* 2020 Jan;95:1-23. doi: 10.1016/j.hum-path.2019.08.017. Epub 2019 Aug 23. PMID: 31449826.
16. Nagao T, Sato E, Inoue R, Oshiro H, H Takahashi R, Nagai T, Yoshida M, Suzuki F, Obikane H, Yamashina M, Matsubayashi J. Immunohistochemical analysis of salivary gland tumors: application for surgical pathology practice. *Acta Histochem Cytochem.* 2012 Oct 31;45(5):269-82. doi: 10.1267/ahc.12019. Epub 2012 Sep 22. PMID: 23209336; PMCID: PMC3496863.
17. Katabi N, Xu B, Jungbluth AA, Zhang L, Shao SY, Lane J, Ghossein R, Antonescu CR. PLAG1 immunohistochemistry is a sensitive marker for pleomorphic adenoma: a comparative study with PLAG1 genetic abnormalities. *Histopathology.* 2018 Jan;72(2):285-293. doi: 10.1111/his.13341. Epub 2017 Oct 19. PMID: 28796899; PMCID: PMC5730461.
18. Rotellini M, Palomba A, Baroni G, Franchi A. Diagnostic utility of PLAG1 immunohistochemical determination in salivary gland tumors. *Appl Immunohistochem Mol Morphol.* 2014 May-Jun;22(5):390-4. doi: 10.1097/PAI.0b013e3182936ea7. PMID: 23958548.
19. Antonescu CR, Zhang L, Chang NE, Pawel BR, Travis W, Katabi N, Edelman M, Rosenberg AE, Nielsen GP, Dal Cin P, Fletcher CD. EWSR1-POU5F1 fusion in soft tissue myoepithelial tumors. A molecular analysis of sixty-six cases, including soft tissue, bone, and visceral lesions, showing common involvement of the EWSR1 gene. *Genes Chromosomes Cancer.* 2010 Dec;49(12):1114-24. doi: 10.1002/gcc.20819. PMID: 20815032; PMCID: PMC3540416.
20. Skálová A, Gnepp DR, Simpson RH, Lewis JE, Janssen D, Sima R, Vanecek T, Di Palma S, Michal M. Clonal nature of sclerosing polycystic adenosis of salivary glands demonstrated by using the polymorphism of the human androgen receptor (HUMARA) locus as a marker. *Am J Surg Pathol.* 2006 Aug;30(8):939-44. doi: 10.1097/00000478-200608000-00002. PMID: 16861963.

21. Wilson TC, Ma D, Tilak A, Tesdahl B, Robinson RA. Next-Generation Sequencing in Salivary Gland Basal Cell Adenocarcinoma and Basal Cell Adenoma. *Head Neck Pathol.* 2016 Dec;10(4):494-500. doi: 10.1007/s12105-016-0730-9. Epub 2016 May 25. PMID: 27224988; PMCID: PMC5082054.
22. Xu B, Dogan S, Haroon Al Rasheed MR, Ghossein R, Katabi N. Androgen receptor immunohistochemistry in salivary duct carcinoma: a retrospective study of 188 cases focusing on tumoral heterogeneity and temporal concordance. *Hum Pathol.* 2019 Nov;93:30-36. doi: 10.1016/j.humpath.2019.08.007. Epub 2019 Aug 17. PMID: 31430492; PMCID: PMC6937722.
23. Weinreb I, Bishop JA, Chiosea SI, Seethala RR, Perez-Ordóñez B, Zhang L, Sung YS, Chen CL, Assaad A, Oliari BR, Antonescu CR. Recurrent RET Gene Rearrangements in Intraductal Carcinomas of Salivary Gland. *Am J Surg Pathol.* 2018 Apr;42(4):442-452. doi: 10.1097/PAS.0000000000000952. PMID: 29443014; PMCID: PMC5844775.
24. Jaehne M, Roeser K, Jaekel T, Schepers JD, Albert N, Löning T. Clinical and immunohistologic typing of salivary duct carcinoma: a report of 50 cases. *Cancer.* 2005 Jun 15;103(12):2526-33. doi: 10.1002/cncr.21116. PMID: 15900577.
25. Santana T, Pavel A, Martinek P, Steiner P, Grossmann P, Baněčková M, Skálová A. Biomarker immunoprofile and molecular characteristics in salivary duct carcinoma: clinicopathological and prognostic implications. *Hum Pathol.* 2019 Nov;93:37-47. doi: 10.1016/j.humpath.2019.08.009. Epub 2019 Aug 19. PMID: 31437521.
26. Mueller SA, Gauthier MA, Blackburn J, Grady JP, Kraitsek S, Hajdu E, Dettmer MS, Dahlstrom JE, Lee CS, Luk PP, Yu B, Giger R, Kummerfeld S, Clark JR, Gupta R, Cowley MJ. Molecular patterns in salivary duct carcinoma identify prognostic subgroups. *Mod Pathol.* 2020 Oct;33(10):1896-1909. doi: 10.1038/s41379-020-0576-2. Epub 2020 May 26. PMID: 32457410.
27. Tognon C, Knezevich SR, Huntsman D, Roskelley CD, Melnyk N, Mathers JA, Becker L, Carneiro F, MacPherson N, Horsman D, Poremba C, Sorensen PH. Expression of the ETV6-NTRK3 gene fusion as a primary event in human secretory breast carcinoma. *Cancer Cell.* 2002 Nov;2(5):367-76. doi: 10.1016/s1535-6108(02)00180-0. PMID: 12450792.
28. Skálová A, Banečková M, Thompson LDR, Ptáková N, Stevens TM, Brcic L, Hyrcza M, Michal M Jr, Simpson RHW, Santana T, Michal M, Vaněček T, Leivo I. Expanding the Molecular Spectrum of Secretory Carcinoma of Salivary Glands With a Novel VIM-RET Fusion. *Am J Surg Pathol.* 2020 Oct;44(10):1295-1307. doi: 10.1097/PAS.0000000000001535. PMID: 32675658.
29. Rooper LM, Karantanos T, Ning Y, Bishop JA, Gordon SW, Kang H. Salivary Secretory Carcinoma With a Novel ETV6-MET Fusion: Expanding the Molecular Spectrum of a Recently Described Entity. *Am J Surg Pa-*

thol. 2018 Aug;42(8):1121-1126. doi: 10.1097/PAS.0000000000001065. PMID: 29683815.

30. Hechtman JF, Benayed R, Hyman DM, Drilon A, Zehir A, Frosina D, Arcila ME, Dogan S, Klimstra DS, Ladanyi M, Jungbluth AA. Pan-Trk Immunohistochemistry Is an Efficient and Reliable Screen for the Detection of NTRK Fusions. *Am J Surg Pathol*. 2017 Nov;41(11):1547-1551. doi: 10.1097/PAS.0000000000000911. PMID: 28719467; PMCID: PMC5636652.
31. Skálová A, Vanecek T, Uro-Coste E, Bishop JA, Weinreb I, Thompson LDR, de Sanctis S, Schiavo-Lena M, Laco J, Badoual C, Santana Conceição T, Ptáková N, Baněčková M, Miesbauerová M, Michal M. Molecular Profiling of Salivary Gland Intraductal Carcinoma Revealed a Subset of Tumors Harboring NCOA4-RET and Novel TRIM27-RET Fusions: A Report of 17 cases. *Am J Surg Pathol*. 2018 Nov;42(11):1445-1455. doi: 10.1097/PAS.0000000000001133. PMID: 30045065.
32. Skálová A, Gnepp DR, Lewis JS Jr, Hunt JL, Bishop JA, Hellquist H, Rinaldo A, Vander Poorten V, Ferlito A. Newly Described Entities in Salivary Gland Pathology. *Am J Surg Pathol*. 2017 Aug;41(8):e33-e47. doi: 10.1097/PAS.0000000000000883. PMID: 28614209.
33. Bishop JA, Cowan ML, Shum CH, Westra WH. MAML2 Rearrangements in Variant Forms of Mucoepidermoid Carcinoma: Ancillary Diagnostic Testing for the Ciliated and Warthin-like Variants. *Am J Surg Pathol*. 2018 Jan;42(1):130-136. doi: 10.1097/PAS.0000000000000932. PMID: 28877061; PMCID: PMC5730480.
34. Adkins BD, Geromes A, Zhang LY, Chernock R, Kimmelshue K, Lewis J Jr, Ely K. SOX10 and GATA3 in Adenoid Cystic Carcinoma and Polymorphous Adenocarcinoma. *Head Neck Pathol*. 2020 Jun;14(2):406-411. doi: 10.1007/s12105-019-01046-w. Epub 2019 Jun 20. PMID: 31222589; PMCID: PMC7235140.
35. Edwards PC, Bhuiya T, Kelsch RD. C-kit expression in the salivary gland neoplasms adenoid cystic carcinoma, polymorphous low-grade adenocarcinoma, and monomorphic adenoma. *Oral Surg Oral Med Oral Pathol Oral Radiol Endod*. 2003 May;95(5):586-93. doi: 10.1067/moe.2003.31. PMID: 12738950.
36. Skalova A, Sima R, Kaspirkova-Nemcova J, Simpson RH, Elmberger G, Leivo I, Di Palma S, Jirasek T, Gnepp DR, Weinreb I, Perez-Ordoñez B, Mukensnabl P, Rychly B, Hrabal P, Michal M. Cribriform adenocarcinoma of minor salivary gland origin principally affecting the tongue: characterization of new entity. *Am J Surg Pathol*. 2011 Aug;35(8):1168-76. doi: 10.1097/PAS.0b013e31821e1f54. PMID: 21716087.
37. Weinreb I, Zhang L, Tirunagari LM, Sung YS, Chen CL, Perez-Ordóñez B, Clarke BA, Skalova A, Chiosea SI, Seethala RR, Waggott D, Boutros PC, How C, Liu FF, Irish JC, Goldstein DP, Gilbert R, Ud Din N, Assaad A, Hor-

- nick JL, Thompson LD, Antonescu CR. Novel PRKD gene rearrangements and variant fusions in cribriform adenocarcinoma of salivary gland origin. *Genes Chromosomes Cancer*. 2014 Oct;53(10):845-56. doi: 10.1002/gcc.22195. Epub 2014 Jun 18. PMID: 24942367.
38. Andreasen S, Varma S, Barasch N, Thompson LDR, Miettinen M, Rooper L, Stelow EB, Agander TK, Seethala RR, Chiosea SI, Homøe P, Wessel I, Larsen SR, Erentaite D, Bishop JA, Ulhøi BP, Kiss K, Melchior LC, Pollack JR, West RB. The HTN3-MSANTD3 Fusion Gene Defines a Subset of Acinic Cell Carcinoma of the Salivary Gland. *Am J Surg Pathol*. 2019 Apr;43(4):489-496. doi: 10.1097/PAS.0000000000001200. PMID: 30520817.
 39. Bishop JA, Rooper LM, Chiosea SI, Westra WH. Clear Cell Carcinoma of Salivary Glands Is Frequently p16 Positive: A Pitfall in the Interpretation of Oropharyngeal Biopsies. *Am J Surg Pathol*. 2018 Mar;42(3):367-371. doi: 10.1097/PAS.0000000000000977. PMID: 29076874; PMCID: PMC5809298.
 40. Shah AA, LeGallo RD, van Zante A, Frierson HF Jr, Mills SE, Berean KW, Mentrikoski MJ, Stelow EB. EWSR1 genetic rearrangements in salivary gland tumors: a specific and very common feature of hyalinizing clear cell carcinoma. *Am J Surg Pathol*. 2013 Apr;37(4):571-8. doi: 10.1097/PAS.0b013e3182772a15. PMID: 23426124.
 41. Seethala RR, Altmani A, Ferris RL, Fonseca I, Gnepp DR, Ha P, Nagao T, Skalova A, Stenman G, Thompson LDR. Data Set for the Reporting of Carcinomas of the Major Salivary Glands: Explanations and Recommendations of the Guidelines From the International Collaboration on Cancer Reporting. *Arch Pathol Lab Med*. 2019 May;143(5):578-586. doi: 10.5858/arpa.2018-0422-SA. Epub 2018 Nov 30. PMID: 30500293.
 42. Nagao T. "Dedifferentiation" and high-grade transformation in salivary gland carcinomas. *Head Neck Pathol*. 2013 Jul;7 Suppl 1(Suppl 1):S37-47. doi: 10.1007/s12105-013-0458-8. Epub 2013 Jul 3. PMID: 23821210; PMCID: PMC3712099.
 43. El Hallani S, Udager AM, Bell D, Fonseca I, Thompson LDR, Assaad A, Agaimy A, Luvison AM, Miller C, Seethala RR, Chiosea S. Epithelial-Myoepithelial Carcinoma: Frequent Morphologic and Molecular Evidence of Preexisting Pleomorphic Adenoma, Common HRAS Mutations in PLAG1-intact and HMGA2-intact Cases, and Occasional TP53, FBXW7, and SMARCB1 Alterations in High-grade Cases. *Am J Surg Pathol*. 2018 Jan;42(1):18-27. doi: 10.1097/PAS.0000000000000933. PMID: 29135520; PMCID: PMC6530789.
 44. Chiosea SI, Miller M, Seethala RR. HRAS mutations in epithelial-myoepithelial carcinoma. *Head Neck Pathol*. 2014 Jun;8(2):146-50. doi: 10.1007/s12105-013-0506-4. Epub 2013 Nov 26. PMID: 24277618; PMCID: PMC4022927.

45. Urano M, Nakaguro M, Yamamoto Y, Hirai H, Tanigawa M, Saigusa N, Shimizu A, Tsukahara K, Tada Y, Sakurai K, Isomura M, Okumura Y, Yamaguchi H, Matsubayashi J, Nagao T. Diagnostic Significance of HRAS Mutations in Epithelial-Myoepithelial Carcinomas Exhibiting a Broad Histopathologic Spectrum. *Am J Surg Pathol*. 2019 Jul;43(7):984-994. doi: 10.1097/PAS.0000000000001258. PMID: 30994537.
46. Nakaguro M, Tanigawa M, Hirai H, Yamamoto Y, Urano M, Takahashi RH, Sukeda A, Okumura Y, Honda S, Tasaki K, Shimizu A, Tsukahara K, Tada Y, Matsubayashi J, Faquin WC, Sadow PM, Nagao T. The Diagnostic Utility of RAS Q61R Mutation-specific Immunohistochemistry in Epithelial-Myoepithelial Carcinoma. *Am J Surg Pathol*. 2021 Jul 1;45(7):885-894. doi: 10.1097/PAS.0000000000001673. PMID: 33481388; PMCID: PMC8192334.
47. Xu B, Mneimneh W, Torrence DE, Higgins K, Klimstra D, Ghossein R, Katabi N. Misinterpreted Myoepithelial Carcinoma of Salivary Gland: A Challenging and Potentially Significant Pitfall. *Am J Surg Pathol*. 2019 May;43(5):601-609. doi: 10.1097/PAS.0000000000001218. PMID: 30789358; PMCID: PMC7480003.
48. Wang C, Zhang Z, Ge Y, Liu Z, Sun J, Gao Z, Li L. Myoepithelial Carcinoma of the Salivary Glands: A Clinicopathologic Study of 29 Patients. *J Oral Maxillofac Surg*. 2015 Oct;73(10):1938-45. doi: 10.1016/j.joms.2015.03.054. Epub 2015 Apr 1. PMID: 25896567.
49. Jo VY. Soft Tissue Special Issue: Myoepithelial Neoplasms of Soft Tissue: An Updated Review with Emphasis on Diagnostic Considerations in the Head and Neck. *Head Neck Pathol*. 2020 Mar;14(1):121-131. doi: 10.1007/s12105-019-01109-y. Epub 2020 Jan 16. PMID: 31950472; PMCID: PMC7021888.
50. Bishop JA, Westra WH. MYB Translocation Status in Salivary Gland Epithelial-Myoepithelial Carcinoma: Evaluation of Classic, Variant, and Hybrid Forms. *Am J Surg Pathol*. 2018 Mar;42(3):319-325. doi: 10.1097/PAS.0000000000000990. PMID: 29135517; PMCID: PMC5809309.
51. Skálová A, Ptáková N, Santana T, Agaimy A, Ihrler S, Uro-Coste E, Thompson LDR, Bishop JA, Baněčková M, Rupp NJ, Morbini P, de Sanctis S, Schiavo-Lena M, Vanecek T, Michal M, Leivo I. NCOA4-RET and TRIM27-RET Are Characteristic Gene Fusions in Salivary Intraductal Carcinoma, Including Invasive and Metastatic Tumors: Is "Intraductal" Correct? *Am J Surg Pathol*. 2019 Oct;43(10):1303-1313. doi: 10.1097/PAS.0000000000001301. PMID: 31162284.

Legenda das figuras

- **Figura 1:** Glândulas acinares;
- **Figura 2:** “Semiluas” da glândula submandibular;
- **Figura 3:** Glândulas mucinosas sublinguais;
- **Figura 4:** Ducto excretor (interlobular);
- **Figura 5:** Ducto estriado;
- **Figura 6:** Ducto intercalado;
- **Figura 7:** Cisto de ducto salivar com revestimento epitelial formado por células cuboidais e colunares;
- **Figura 8:** Sialometaplasia necrosante com preservação da estrutura lobular da glândula;
- **Figura 9:** Cisto linfoepitelial com componente epitelial benigno e abundante afluxo linfóide com formação de centros germinativos;
- **Figura 10:** Presença de lesão linfoepitelial com denso infiltrado linfóide associado; Note a ausência de áreas monocitoides presentes na descrição abaixo para linfoma MALT;
- **Figura 11:** A presença das ilhas linfoepiteliais é ressaltada à imuno-histoquímica para citoceratina;
- **Figura 12:** Estudo imuno-histoquímico revela denso infiltrado linfóide B (CD20+);
- **Figura 13 :** Contudo, células T(CD3+) também são abundantes;
- **Figura 14:** Presença de áreas linfoepiteliais císticas é comum;
- **Figura 15:** Presença de ilhas linfoepiteliais;
- **Figura 16:** Estudo imuno-histoquímico com positividade para p24 em células dendríticas de centro germinativo;
- **Figura 17:** Presença de traves fibróticas/escleróticas com hiperplasia linfóide folicular reacional;
- **Figura 18:** Esclerose estoriforme;
- **Figura 19:** Flebite obliterativa em amostra de pâncreas. Em glândula salivar, esse achado é menos comum;
- **Figura 20:** Presença de acúmulo de plasmócitos IgG4-positivos;
- **Figura 21:** Sialadenite linfocítica focal: presença de agrupamentos de linfócitos com >50 células. Nessa foto, esse é considerado como foco positivo;
- **Figura 22:** Sialadenite linfocítica esclerosante: a presença de áreas de fibrose periductal e dilatação de ductos, com predominância do componente linfocítico em áreas periductais (sem áreas acinares), não é característico da síndrome de Sjögren e, idealmente, não deve

- **Figura 23:** Mucocele com presença de áreas pseudocísticas, sem revestimento epitelial, e extenso tecido de granulação;
- **Figura 24:** O adenoma pleomórfico pode apresentar padrão multinodular de crescimento, sem representar invasão verdadeira;
- **Figura 25:** A presença de áreas mixomatosas e de formações tubulares é típica dos casos mais clássicos;
- **Figura 26:** As células epiteliais dos ductos não exibem atipias;
- **Figura 26 a:** Áreas mixomatosas exibem padrão de “melting” do componente epitelial no material;
- **Figura 27:** A variante celular com predomínio epitelial;
- **Figura 28:** Variante celular com predomínio mioepitelial pode ser apresentar de forma mais trabecular;
- **Figura 29:** A variante celular com predomínio epitelial, com predomínio de ductos;
- **Figura 30:** Estudo imuno-histoquímico para citoceratina;
- **Figura 31:** Estudo imuno-histoquímico para proteína p63;
- **Figura 32:** O adenoma de células basais, ao menor aumento, é uma neoplasia bem delimitada;
- **Figura 33:** Presença de áreas de formação tubular; por vezes, há focos de proliferação de células basais, tornando o aspecto da neoplasia mais sólido em áreas;
- **Figura 34:** A variante membranosa exhibe características morfológicas semelhantes ao cilindroma, com um aspecto reminescente de “quebra-cabeças”;
- **Figura 35:** Presença de estroma do tipo membrana basal eosinofílico;
- **Figura 36:** Positividade para proteína p63 em células basais, em padrão arregimentado (não aleatório);
- **Figura 37:** O estudo imuno-histoquímico revela duas populações bem delimitada; com células luminais positivas para citoceratina. Arregimentado (não aleatório);
- **Figura 38:** A presença de estroma celular entre os blocos epiteliais com positividade forte para proteína S-100 é bem característica;
- **Figura 39:** A positividade nuclear para beta-catenina é focal e discreta, restrita às células basais;
- **Figura 40:** Ao menor aumento, a presença de áreas císticas é característica;
- **Figura 41:** Presença de dupla população celular, com células luminais de padrão oncocítico;
- **Figura 42:** Presença de células luminais polarizadas para a superfície luminal;

- **Figura 43:** Positividade para proteína p63 à imuno-histoquímica em células basais;
- **Figura 44:** Aspecto variegado do mioepitelioma: células epitelioides;
- **Figura 45:** Células fusiformes;
- **Figura 46:** Presença de áreas trabeculares;
- **Figura 47:** Estudo imuno-histoquímico com positividade para citoceratina;
- **Figura 48:** Proteína S-100;
- **Figura 49:** Proteína p63;
- **Figura 50:** SOX10;
- **Figura 51:** Oncocitoma, ao menor aumento, é neoplasia bem delimitada e encapsulada;
- **Figura 52:** Células de citoplasma amplo e granular;
- **Figura 53:** Alguns tumores têm aspecto cístico;
- **Figura 54:** Células com positividade esparsa em células basais para proteína p63;
- **Figura 55:** Oncocitose de glândula salivar: note a presença de áreas nodulares oncocíticas entremeadas por parênquima de glândula salivar;
- **Figura 56:** Ausência de cápsula delineando as células da lesão;
- **Figura 57:** Adenoma canalicular no menor aumento revela neoplasia sem áreas de invasão;
- **Figura 58:** Ao menor aumento, áreas alternadas de túbulos separados por túbulos apostos produzem um aspecto “ensartado” de “colar em pérolas”;
- **Figura 59:** O estudo imuno-histoquímico não exhibe dupla população. Positividade para citoceratina;
- **Figura 60:** Positividade para proteína S-100 difusa, em citoplasma e núcleo;
- **Figura 61:** Ao menor aumento, há áreas de extenso estroma colagenoso e proliferação glandular e ductal. Note a relativa preservação da arquitetura lobular;
- **Figura 62:** Glândulas organizadas em estroma colagenoso;
- **Figura 63:** Presença de áreas de metaplasia apócrina é comum;
- **Figura 64:** Focos de células com citoplasma granular e glóbulos hialinos é característica (mas não patognomônica);
- **Figura 65:** O estudo imuno-histoquímico revela positividade para proteína p63 em células basais;
- **Figura 66:** Presença de blocos de células epiteliais em estroma linfoide no linfadenoma sebáceo;
- **Figura 67:** Ao maior aumento, presença de focos de diferenciação sebácea;

- **Figura 68:** Positividade para adipofilina à imuno-histoquímica, em padrão microvesicular, auxilia na confirmação de focos de diferenciação sebácea;
- **Figura 69:** Sialadenoma papilífero;
- **Figura 70:** Presença de áreas de continuidade entre a lesão;
- **Figura 71:** Papiloma intraductal: lesão papilar com core fibrovascular e dupla população celular sem atipias;
- **Figura 72:** Hemangioma juvenil;
- **Figura 73:** Presença de células endoteliais de aspecto epitelioides;
- **Figura 74:** Maior aumento;
- **Figura 75:** Presença de áreas de pseudoinfiltração neural;
- **Figura 76:** Presença de positividade para GLUT-1 à imuno-histoquímica;
- **Figura 77:** A presença de áreas císticas é mais frequente em lesões de baixo grau;
- **Figura 78:** Células mucossecretoras são mais visíveis em carcinomas de baixo grau; em carcinoma de alto grau, esse achado pode ser inconspícuo;
- **Figura 79:** Células mucossecretoras;
- **Figura 80:** Células escamosas;
- **Figura 81:** Células intermediárias;
- **Figura 82:** Estudo imuno-histoquímico com positividade para proteína p63;
- **Figura 83:** PAS com diastase demonstra muco intracelular;
- **Figura 84:** Componente de diferenciação tubular;
- **Figura 85:** Componente de diferenciação cribriforme;
- **Figura 86:** Infiltração perineural é comum;
- **Figura 87:** Componente de diferenciação sólida, que pode apresentar aumento de mitoses e focos de necrose;
- **Figura 88:** Estudo imuno-histoquímico com positividade em padrão ar-regimentado para proteína p63;
- **Figura 89:** Presença de área de desdiferenciação;
- **Figura 90:** Positividade para p63 preservada em áreas de componente sólido, não desdiferenciado;
- **Figura 91:** Presença de áreas de infiltração em neoplasia não encapsulada;
- **Figura 92:** O padrão variegado de crescimento compreende a formação de pequenos ductos;
- **Figura 93:** a presença de estruturas tubulares;
- **Figura 94:** e estruturas trabeculares/cordões na periferia da lesão;
- **Figura 95:** A características citológicas são brandas;

- **Figura 96:** A imuno-histoquímica revela positividade para citoceratina;
- **Figura 97:** e proteína S-100 em padrão difuso;
- **Figura 98:** Presença de padrão variegado de crescimento, com áreas papilares e glandulares;
- **Figura 99:** Presença de projeções papilares;
- **Figura 100:** Células de núcleos brandos, de cromatina "lavada" e clara;
- **Figura 101:** Presença de áreas de invasão no MASC pode ser limitada;
- **Figura 102:** Alguns tumores são predominantemente císticos;
- **Figura 103:** MASC com células de citoplasma amplo e granular, com núcleos arredondados, por vezes formados estruturas microcísticas;
- **Figura 104:** Idem;
- **Figura 105:** Características citológicas brandas;
- **Figura 106:** Estudo imuno-histoquímico com positividade difusa para proteína S-100;
- **Figura 107:** Mamaglobina;
- **Figura 108:** Positividade de padrão nuclear e citoplasmático para pan-TRK. Tal marcação pode variar de acordo com o parceiro da fusão;
- **Figura 109:** Neoplasia de padrão infiltrativo de partes moles ao menor aumento;
- **Figura 110:** Componente de dupla população celular, com células mioepiteliais de citoplasma claro;
- **Figura 111:** Estudo imuno-histoquímico com positividade para citoceratina mais forte em camada celular luminal;
- **Figura 112:** Positividade para proteína p63 em células mioepiteliais;
- **Figura 113:** Componente residual de adenoma pleomórfico em carcinoma ex-adenoma;
- **Figura 114:** Presença de áreas de transição dentro do componente adenomatoso para carcinoma, com necrose;
- **Figura 115:** Componente franco de invasão por carcinoma ductal invasivo;
- **Figura 116:** Positividade à imuno-histoquímica para mamaglobina;
- **Figura 117:** Positividade à imuno-histoquímica para receptor de andrógeno;
- **Figura 118:** Em casos mais raros, o componente carcinomatoso pode ser um carcinoma mioepitelial;
- **Figura 119:** Positividade difusa para SOX10 ressalta o caráter mioepitelial da neoplasia maligna;
- **Figura 120:** Componente *in situ* de carcinoma;
- **Figura 121:** Positividade à imuno-histoquímica para mamaglobina;

- **Figura 122:** Positividade para proteína p63 nas células basais, reforçando a ideia de neoplasia não invasiva nesse tumor;
- **Figura 123:** Presença de áreas de expansivas de tumor mioepitelial de baixo grau em adenoma pleomórfico também podem ser consideradas como carcinoma ex-adenoma, mesmo sem invasão franca extracapsular;
- **Figura 124:** Presença de áreas de necrose;
- **Figura 125:** Células de aspecto acinar, com grânulos de zimogênio;
- **Figura 126:** Células do tipo ducto intercalado;
- **Figura 127:** Positividade para DOG1 à imuno-histoquímica;
- **Figura 128:** Positividade para SOX10 à imuno-histoquímica;
- **Figura 129:** Sialoblastoma, no menor aumento, é composto por agrupamentos de ilhas sólidas de aspecto basaloide e estruturas ductais, reminiscentes da glândula fetal;
- **Figura 130:** Células basaloides. Componente ductal exibe dupla população;
- **Figura 131:** Presença de áreas de infiltração periductal em parênquima de glândula;
- **Figura 132:** Carcinoma mioepitelial com presença de áreas sólidas;
- **Figura 133:** Estudo imuno-histoquímico com positividade para citoceratina;
- **Figura 134:** Positividade para SOX10;
- **Figura 135:** Ao menor aumento, há neoplasia de padrão infiltrativo;
- **Figura 136:** Áreas de infiltração perineural;
- **Figura 137:** Presença células de citoplasma claro;
- **Figura 138:** Componente mais basaloide periférico. Notem o estroma colagenoso;
- **Figura 139:** Presença de rearranjo de EWRS ao FISH pelo método de break-apart;
- **Figura 140:** Ao menor aumento, a neoplasia exibe áreas cribriformes;
- **Figura 141:** As células frequentemente têm aspecto apócrino;
- **Figura 142:** Presença de glândulas infiltrativas;
- **Figura 143:** Presença de necrose central;
- **Figura 144:** O estudo imuno-histoquímico é positivo para GATA-3;
- **Figura 145:** Receptor de andrógeno;
- **Figura 146:** Mamaglobina;
- **Figura 147:** Carcinoma intraductal em meio a estroma fibroso (provavelmente decorrente de punção), com caráter pseudoinvasivo;
- **Figura 148:** Presença de áreas de crescimento cribriforme e em “arco romano”, semelhantes ao visto em mama;

- **Figura 149:** As células exibem núcleos com baixo grau de atipia;
- **Figura 150:** Estudo imuno-histoquímico com positividade para proteína p63, confirmando a presença a de componente mioepitelial;
- **Figura 151:** Positividade para calponina, confirmando tratar-se de componente in situ;
- **Figura 152:** Positividade difusa para proteína S-100 (fenótipo do tipo ducto intercalado);
- **Figura 153:** Componente de alto grau também pode ser visto;
- **Figura 154:** Adenocarcinoma de células basais com células exibindo dupla população;
- **Figura 155:** Estudo imuno-histoquímico com positividade para citoceratina em células luminais;
- **Figura 156:** Células basais positivas para proteína p63;
- **Figura 157:** Carcinoma linfoepitelial com características similares aos da contraparte em nasofaringe;
- **Figura 158:** Estudo imuno-histoquímico com positividade para citoqueratina 5/6;
- **Figura 159:** Positividade para EBV-LMP1;
- **Figura 160:** Presença de “colarete” de células monocitoides;
- **Figura 161:** Células monocitoides, com destruição de áreas glandulares;
- **Figura 162:** Positividade para CD20;
- **Figura 163:** Presença de áreas de lesão linfoepitelial e destruição da arquitetura lobular do parênquima.